


Monografías NEUMOMADRID

VOLUMEN X / 2007

Broncoscopia diagnóstica y terapéutica

**PRUDENCIO DÍAZ-AGERO ÁLVAREZ
JAVIER FLANDES ALDEYTURRIAGA**



Monografías NEUMOMADRID

VOLUMEN X / 2007

BRONCOSCOPIA DIAGNÓSTICA Y TERAPÉUTICA

Prudencio Díaz-Agero Álvarez
Javier Flandes Aldeyturriaga



Reservados todos los derechos. Ni la totalidad ni parte de este libro pueden reproducirse o transmitirse por ningún procedimiento electrónico o mecánico, incluyendo fotocopias, grabación magnética o cualquier almacenamiento de información y sistema de recuperación, sin el previo permiso escrito del editor.

© NEUMOMADRID. Príncipe de Vergara, 112. 28002 Madrid

Edita: ERGON. C/ Arboleda, 1. 28220 Majadahonda (Madrid).

ISBN: 978-84-8473-562-5

Depósito Legal: M-13890-2007

Monografías de la Sociedad Madrileña de Neumología y Cirugía Torácica

VOLUMEN X / 2007

BRONCOSCOPIA DIAGNÓSTICA Y TERAPÉUTICA

Prudencio Díaz-Agero Álvarez
Javier Flandes Aldeyturriaga

Junta Directiva

Presidente: Dr. Rodolfo Álvarez-Sala Walther

Vicepresidente Neumólogo: Dra. M^a Josefa Díaz de Atauri y Rodríguez de los Ríos

Vicepresidente Cirujano Torácico: Dr. Yatwah Pun Tam

Secretario: Dr. Federico González Aragonese

Tesorero: Dra. Pilar Navio Martín

Vocal Congresos: Dra. Myriam Calle Rubio

Vocal Científico: Dr. Javier de Miguel Díez

Vocal Grupos de Trabajo: Dra. M^a Jesús Rodríguez Nieto

Vocal Pediatría: Dra. M^a Carmen Martínez Carrasco

Vocal M.I.R.: Dr. Felipe Villar Álvarez

Expresidenta en Ejercicio: Dra. Pilar de Lucas Ramos

Comité Científico

Presidente: Dr. Javier de Miguel Díez

Secretario: Dr. Juan Luis Rodríguez Hermosa

Vocales:

Dra. Eva Arias Arias

Dr. Prudencio Díaz-Agero Álvarez

Dr. José Luis García Satué

Dr. Javier Ignacio Gaudó Navarro

Dra. Rosa M^a Girón Moreno

Dr. Fulgencio González Garrido

Dra. Sagrario Mayoralas Alises

Índice de capítulos

Prólogo

Prudencio Díaz-Agero Álvarez, Javier Flandes Aldeyturriaga 7

Historia y evolución de la broncoscopia

Luis Callol Sánchez, José Javier Jareño Esteban, Eva María Arias Arias 9

Necesidades y organización de una unidad de endoscopia respiratoria

Javier Flandes Aldeyturriaga, Ángel Ortega González, Máximo Gómez Fernández 19

Indicaciones y técnica de la fibrobroncoscopia

Luis Puente Maeztu, Juan Luis Rodríguez Hermosa, Myriam Calle Rubio 37

Indicaciones y técnica de la broncoscopia rígida

Prudencio Díaz-Agero Álvarez, Felipe Canseco González, José Luis Gil Alonso . . . 53

Broncoscopia diagnóstica

Rodolfo Álvarez-Sala, Luis Gómez Carrera, Juan José Cabanillas 71

La fibrobroncoscopia en la urgencia respiratoria y en pacientes críticos

Javier Aspa Marco, Jesús Prieto Vicente 85

Broncoscopia terapéutica en el manejo de la vía aérea

María Pilar Navio Martín, Ana María Cadenas Álvarez, Santiago Domínguez Reboiras 99

Técnicas de resección en la vía aérea

Francisco R. Villegas Fernández, Jesús A. Escobar Sacristán, Luis M. Callol Sánchez 117

Endoprótesis traqueobronquiales

Eduardo de Miguel Poch, José Alfaro Abreu 137

Tratamiento endoscópico en las lesiones obstructivas de la vía aérea

Prudencio Díaz-Agero Álvarez, Eduardo de Miguel Poch 151

Fibrobroncoscopia infantil

M. Isabel Barrios Gómez de Agüero, Carmen Antelo Landeira, Prudencio Díaz-Agero Álvarez 163

Broncoscopia en el trasplante pulmonar	
<i>Alicia de Pablo Gafas</i>	175
Fronteras de la broncoscopia en el siglo XXI	
<i>Armin Ernst, Javier Flandes Aldeyturriaga</i>	189
Índice de autores	195
Índice de materias	197

PRÓLOGO

El desarrollo que ha experimentado la broncoscopia en los últimos 50 años se puede considerar de admirable y vertiginoso. Sin duda no existe otra área de la neumología que haya logrado avances tan notorios, relevantes y profundos en tan poco tiempo. En la actualidad tanto las aplicaciones diagnósticas de la broncoscopia como las terapéuticas han aumentado de forma muy considerable pasando a ocupar un puesto muy relevante no sólo dentro de la Neumología y de la Cirugía Torácica, sino también dentro de otras disciplinas como: la Otorrinolaringología, la Anestesia, la Medicina Intensiva y la Pediatría. Esta expansión ha tenido su base principal en el gran desarrollo tecnológico ocurrido en diferentes áreas como son: la instrumentación, las ópticas, concretamente las fibras ópticas, las fuentes de iluminación, la electrónica y las técnicas anestésicas por mencionar sólo algunas de las más importantes.

El hito histórico que permitió la eclosión de los procedimientos endoscópicos de la vía aérea fue sin duda la introducción por Shigedo Ikeda entre 1964-65 del broncofibroscopio. Su objetivo inicial fue mejorar la iluminación y la visualización obtenida por el broncoscopio rígido superando sus limitaciones, pero esa búsqueda le llevó al desarrollo del broncofibroscopio. Muy pronto fueron patentes sus ventajas permitiendo ampliar la exploración del árbol traqueobronquial hasta bronquios subsegmentarios de quinta generación, llevándole a reclasificar la anatomía endoscópica del sistema respiratorio. Como consecuencia de la aparición del broncofibroscopio hemos sido testigos la mayoría de nosotros del desarrollo pujante de la endoscopia respiratoria experimentado desde entonces.

Junto a la expansión de las técnicas de broncofibroscopia diagnósticas como el lavado broncoalveolar o la punción del mediastino con agujas de adenopatías, hemos presenciado el resurgimiento de la broncoscopia rígida como instrumento terapéutico para la aplicación de los nuevos tratamientos de las obstrucciones centrales de la vía aérea. El broncoscopio rígido ha pasado a ser el instrumento de elección para la aplicación del láser, las endoprótesis, la crioterapia, y la electrocoagulación adquiriendo una importancia capital en la broncoscopia terapéutica. A su vez muchos de esos tratamientos mencionados como la resección con láser y las endoprótesis se han consolidado en el tratamiento de las complicaciones obstructivas del carcinoma broncogénico, de otras tumoraciones malignas, y de la patología inflamatoria postintubación pasando a ser tratamientos habituales.

Han sido tales los avances en todos los ordenes, que la sociedad Madrileña de Neumología y Cirugía Torácica ha considerado interesante llevar adelante una monografía sobre la broncoscopia diagnóstica y terapéutica, en donde se hiciera una actualización de todos los procedimientos broncoscópicos. Así, en esta monografía se han abordado de una forma extensiva a través de 13 capítulos desde aspectos históricos, hasta las nuevas tecnologías todavía en desarrollo como la ecobroncoscopia o la broncoscopia por autofluorescencia, pasando por un análisis de las indicaciones tanto de la broncofibroscopia como de la broncoscopia rígida, como de las técnicas de resección en la vía aérea, tratando de revisar todos los temas de interés dentro de la endoscopia respiratoria. En algunas áreas donde las indicaciones no están todavía muy bien definidas se ha tratado de aportar algoritmos de actuación que faciliten la toma de decisiones entre las diferentes alternativas disponibles. El objetivo era disponer de una actualización sobre broncoscopia escrito por los propios especialistas expertos en los temas abordados.

Desde aquí queremos agradecer tanto a Neumomadrid, a su Junta Directiva como a su Comité Científico, la oportunidad de dirigir esta monografía. Asimismo, queremos reconocer y agradecer a todos los autores el gran esfuerzo realizado en su elaboración. Por último, hacer extensivo este agradecimiento a Astra Zeneca por su patrocinio y a Ergon por su impecable labor editorial.

Prudencio Díaz-Agero Álvarez
Javier Flandes Aldeyturriaga

HISTORIA Y EVOLUCIÓN DE LA BRONCSCOPIA

Luis Callol Sánchez, José Javier Jareño Esteban, Eva María Arias Arias

INTRODUCCIÓN

El interés por conocer las estructuras del cuerpo humano, sus aparatos y órganos, ha sido siempre una constante ya reflejada en los estudios de las antiguas escuelas anatómicas. La posibilidad de conocerlas mediante exploraciones visuales *in vivo* ha sido un objetivo perseguido desde hace siglos.

Los primeros que visualizaron la vía aérea, laringe y cuerdas vocales, fueron los profesionales del *bel canto*, como así nos ha quedado reflejado en los estudios realizados por Manuel García, profesor de música y canto en el Covent Garden (Londres) en 1856, quien observó los movimientos de su propia laringe con ayuda de espejos de espejuelos fabricados por Charrière en París.

El primer intento de visualizar la vía aérea con objeto de extraer cuerpos extraños fue llevado a cabo por Horace Green en 1828. El recibimiento de la comunidad científica fue muy negativo, siendo rechazada la técnica por la Sociedad de Cirugía de Nueva York en 1847.

El pediatra norteamericano Joseph O'Dwyer (1885), fundador de la Sociedad de Pediatría de EE.UU., desarrolló un equipo muy primario constituido con unas engorrosas cánulas laríngeas metálicas para facilitar la intubación y desobstrucción de las vías aéreas superiores. La difteria constituía en aquellas épocas un grave problema de salud, originando una elevada mortalidad por obstrucción debido a pseudo-membranas. Años más tarde A. Kirstein en 1894, diseñó un equipo denominado "autoscopio", que permitía examinar la laringe y la porción superior de la tráquea cervical sin ayuda de espejo auxiliar. Constituyó el primer modelo de los actuales laringoscopios. Las

exploraciones con esofagoscopios rígidos practicadas por Mikulicz permitirían años después comenzar las primeras exploraciones de las vías respiratorias inferiores. En el Congreso de Médicos y Naturalistas de Viena de 1894, Pienaziek describe la exploración, extracción de cuerpos extraños y tratamiento quirúrgico, en pacientes que presentaban lesiones en la vía aérea inferior (Tabla 1).

LOS INICIOS: LA BRONCSCOPIA RÍGIDA

La primera endoscopia traqueal fue realizada por Gustav Killian en 1897 para extraer un cuerpo extraño de la tráquea, demostrando que su realización era posible y bien tolerada frente a los numerosos detractores de esta exploración. El traqueobronscopio de Killian tenía una longitud entre 18-41 cm con un diámetro de 9 mm, realizándose las exploraciones en decúbito supino, precisando de una fuente de luz auxiliar con lámpara frontal de Kirstein^(1,2). La primera traqueobronscopia en España la realizó A. García Tapia en 1900 en un paciente portador de una traqueostomía⁽³⁾.

En los años siguientes los traqueoscopios fueron perfeccionándose, como el traqueoscopio de Brünings, que poseía diferentes calibres para la realización de exploraciones a población infantil y adultos. Las indicaciones para realizar estas exploraciones se limitaban en aquellos años a la extracción de cuerpos extraños de las vías aéreas y a las compresiones y desviaciones de la tráquea.

El gran impulsor de la técnica fue el laringólogo norteamericano Chevalier Jackson (1865-1958). Su gran conocimiento en el campo laringológico, y esofagoscópico le llevó a introducir nuevos equipos para realizar extrac-



FIGURA 1. Chevalier Jackson (1927). Gran impulsor de la broncoscopia rígida.

ciones de cuerpos extraños del esófago, poseyendo una gran experiencia en traqueostomías y en el manejo de complicaciones postdiferenciales de las vías aéreas. Hizo posible la realización de resección de tumores endotraqueales y aspiración de tapones mucosos responsables de atelectasias⁽⁴⁾.

En los comienzos del siglo XX se da un gran impulso a la endoscopia respiratoria con la constitución, en 1917, de la Sociedad Americana de Broncoscopia, y dos años más tarde, en 1919, se constituye la primera cátedra de Broncoscopia y Esofagoscopia en la Universidad de Pensilvania, recayendo este nombramiento en Chevalier Jackson⁽⁵⁾ (Fig. 1).

En nuestro país la broncoscopia rígida fue instaurándose de forma progresiva, siendo en los años 1940-60 cuando es considerada ya una técnica de exploración habitual en los hospitales, y practicada no solo por otorrinolaringólogos sino también por médicos especialistas en fisiología, como Castella Escabrós, Sanglas Casanova y Coll Colomé.

En Europa cobra especial importancia la escuela francesa, cuyos representantes más notorios son el Dr. Soulas (Hospital Laënnec) y el Dr. Lemoine (Hospital Cochin), que introdujeron modificaciones técnicas en los aparatos, en las ópticas, etc., permitiendo realizar



FIGURA 2. Broncoscopio rígido.

exploraciones incluso con endoscopios rígidos de luz fría de Fourestier y su conexión a circuitos cerrados de televisión⁽⁶⁾. Todo ello se acompañó del desarrollo de una nueva exploración como era la broncografía, consiguiéndose la visualización radioscópica de todo el árbol bronquial con diferentes medios de contraste (bario, lipiodol, etc.).

En la actualidad la broncoscopia rígida ha recuperado un lugar destacado en la clínica. El más utilizado en la actualidad es el desarrollado por Dumon-Harrell (Fig. 2), con un cabezal móvil que permite gran libertad de giro axial del extremo proximal, manteniendo útiles las tomas de ventilación y de aspiración durante todo el procedimiento. Es el instrumento de elección en la broncoscopia terapéutica⁽⁷⁾.

EL COMIENZO DE UNA NUEVA ERA: BRONCOSCOPIA FLEXIBLE

El desarrollo de la fibroscopia flexible comienza en 1952 cuando Yannoulis diseña un fibroscopio de difícil manejo y de cierta complejidad. Posteriormente, en 1956, Curtiss, Hirschowitz y Peters diseñaron otro fibroscopio para realizar exploraciones del tubo digestivo alto. Todos estos avances permitieron que en 1967 S. Ikeda, en colaboración con la empresa Machida Endoscopic C. y Olympus Optical Co, diseñara un modelo de broncoscopio flexible que fue presentado en el IX Congreso Internacional de Neumología celebrado en Copenhague, suscitando una gran expectación^(8,9) (Figs. 3, 4). Su constitución era de



FIGURA 3. S Ikeda (1925-2001). .

fibra de vidrio, con una gran flexibilidad distal y con un calibre de 5 mm. Permitía la visión directa contando con una pequeña fuente de luz auxiliar. Sin embargo no permitía la toma de muestras o biopsias. Este acontecimiento supuso un gran avance en la patología respiratoria, al hacer posible la exploración de amplios territorios anatómicos del árbol bronquial no accesibles con el broncoscopio rígido. Su introducción obligó a modificar la clasificación y nomenclatura de la distribución anatómica del árbol bronquial, que anteriormente habían realizado Jackson y Huber⁽¹⁰⁾. En los años posteriores los fibrobronoscopios fueron perfeccionándose introduciendo diferentes calibres, con posibilidad para realizar tomas de muestras biológicas e histológicas, lo que ha supuesto un gran avance en la exploración neumológica. En 1974, Reynolds y Newball introdujeron la técnica del lavado broncoalveolar en la práctica clínica, aunque diez años antes Finley ya había realizado su descripción y forma de realizarla^(11,12) (Tabla 1).

LA BRONCOSCOPIA: SUS APLICACIONES EN EL SIGLO XXI

La descripción de todas las técnicas e indicaciones de la broncoscopia es el motivo y

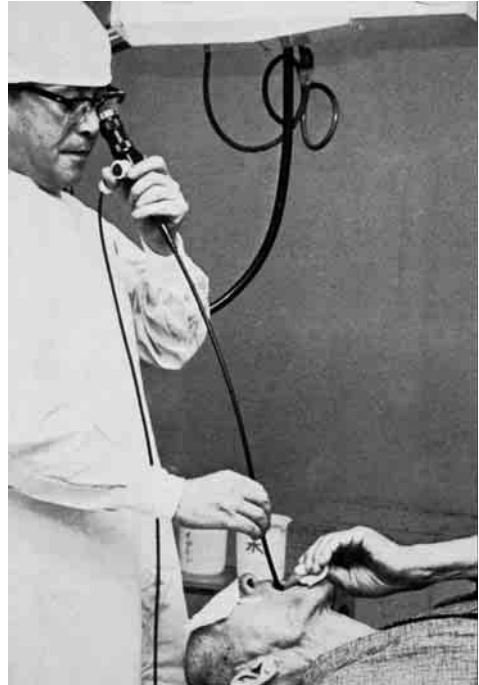

FIGURA 4. Primer broncoscopio flexible diseñado por S. Ikeda.

objetivo de este libro. En este capítulo nos limitaremos exclusivamente a una revisión, casi un índice, del pasado, el presente y el futuro inmediato, y dedicaremos una pincelada a lo que intuimos como el futuro desarrollo de esta parte de la neumología. La casi totalidad será desarrollado en profundidad en los capítulos correspondientes.

La broncoscopia tiene **indicaciones diagnósticas y terapéuticas**. Dentro de las primeras están hemoptisis, atelectasia, neumonía de lenta evolución, tos persistente de etiología desconocida, sospecha de neoplasia, tumor Tx, estadificación tumoral, infiltrados radiológicos de origen incierto, enfermedades intersticiales, investigación de etiología infecciosa, parálisis diafragmática, parálisis de cuerdas vocales, traumatismos torácicos y fistulas broncopleurales. Todo ello es posible por la aplicación de numerosas técnicas, como broncoaspirados (BAS), biopsias bronquiales y transbronquiales, cepi-

TABLA 1. Acontecimientos relevantes en el inicio de la exploración endoscópica del árbol traqueobronquial

1885	Primera intubación laríngea (Joseph O'Dwyer)
1894	Autoscopio - Laringoscopio de A. Kirstein
1894	Pieniasek - Fórceps laríngeos y endoscopia terapéutica
1895	Descubrimiento de los rayos X por WC Röntgen
1897	Primera traqueo-broncoscopia rígida realizada por Gustav Killian
1900	Primera broncoscopia realizada en España por A. Garcia Tapia
1910	Broncoscopio rígido (Brünings)
1917	Chevalier Jackson .Gran impulsor de la broncoscopia rígida en EE.UU.
1917	Constitución de la Sociedad Americana de Broncoscopia
1919	Constitución de la primera cátedra de broncoscopia y esofagoscopia en la Universidad de Pensilvania (Chevalier Jackson, 1865-1890)
1922	Inicio de las exploraciones con broncografía (Chevalier Jackson, Forestier y Sicard).
1940	Expansión de la broncoscopia rígida en España. (Castella, Coll Colomé y Sanglas Casanova (1940-1960)
1966	S Ikeda. Introducción de la broncoscopia flexible
1967	Lavado broncoalveolar (Finley, 1967)
1977	Introducción del LBA en la práctica clínica (Reynolds HY y Nedwall HH)

llados bronquiales y transbronquiales, cepillado protegido con catéter telescopado, punciones tumorales, transtraqueales y transbronquiales y lavado broncoalveolar (LBA), con lo que se obtienen datos histológicos, citológicos o bacteriológicos y, en el caso de LBA, además, sobre poblaciones y subpoblaciones celulares del intersticio pulmonar y cuantificación de elementos no formes (marcadores tumorales, cuerpos ferruginosos de asbesto, proteína S100, ...). Todas ellas se llevan a cabo de modo sistemático con broncoscopio flexible (BF), que presenta excelentes cualidades para la aplicación de otras modernas tecnologías a las que más adelante haremos referencia. El papel diagnóstico de la BF en **trasplantados de pulmón** ha cobrado suma importancia en el manejo de estos pacientes.

Las **indicaciones terapéuticas** son variadas (Tabla 2) y se hallan en plena expansión⁽¹³⁾. Corresponden a ellas las indicaciones clásicas de la broncoscopia, en las que es habitual la utilización del broncoscopio rígido (BR). No obstante, la aplicación de nuevas tecnologías va dando paso progresivamente al BF, como son la braquiterapia y la fotoquímica terapéutica (PDT) y, en algunos casos muy seleccionados, láser, crioterapia y electrocoagulación.

La extracción de **cuerpos extraños**, la indicación que movió a Killiam a realizar la primera broncoscopia, continúa siendo de especial importancia. Aunque sigue siendo una indicación para BR, la mayor parte de los pacientes mayores de ocho-diez años pueden ser tratados con BF.

TABLA 2. Indicaciones terapéuticas de la broncoscopia

1. Extracción de cuerpo extraño
2. Hemoptisis
3. Repermeabilización tráqueo-bronquial
4. Colocación de endoprótesis
5. Intubaciones difíciles y control de vía aérea
6. Aspiración de secreciones
7. Fístulas tráqueo-bronquiales

La hemoptisis, otra de las indicaciones clásicas, puede tratarse con BF utilizando instilaciones de suero helado y adrenalina al 1/20.000, e incluso facilitando la colocación de un tubo de doble luz o una sonda de Fogarty de modo pasajero para salvar una situación de riesgo vital. Cuando la hemoptisis es importante está indicado recurrir inicialmente al empleo de BR.

La repermeabilización endobronquial ha cobrado especial interés en los últimos 20 años, desarrollándose gran número de instrumentos al respecto. La aplicación de laser, de preferencia Yag-Nd, con capacidad de coagulación y vaporización tisular, ha sido de especial interés en estas patologías. Habitualmente se utiliza con BR, lo que facilita la resección mecánica tumoral una vez realizada la fotocoagulación. Las indicaciones fundamentales son el tratamiento de las estenosis traqueobronquiales, tanto de causa maligna (intención paliativa), como benigna (con intención curativa, o paliativa previa a cirugía convencional). Las complicaciones no son infrecuentes, y potencialmente peligrosas, llegando hasta la muerte en algo más del 1 % de los casos^(14,15) (Tabla 3).

La braquiterapia, aplicación localizada de altas dosis de radiación, ha sido utilizada desde hace muchos años en oncología, pero sólo se emplea vía endoluminal en pulmón desde

TABLA 3. Complicaciones más frecuentes en el empleo de laser endobronquial

- Traumatismo labial, edema de laringe o disrupción traqueal
- Hemorragia y perforación bronquial
- Desaturación grave.
- Incendio si se utiliza FiO₂ superior a 0,4
- Mortalidad baja con BR
- Neumotórax o neumomediastino

1983, previa colocación de uno o varios catéteres de polietileno con un BF a través de tumores, generalmente con intención paliativa. La posibilidad de su utilización ambulatoria y los buenos resultados obtenidos son puntos muy positivos de esta técnica, que tiene en contra la lentitud de acción, el alto precio de los aparatos y de las instalaciones, construidas a prueba de radiación. No puede utilizarse en situaciones de compromiso severo traqueal ya que existe riesgo de empeoramiento inmediato por edema posterior al tratamiento. Las complicaciones más importantes son la aparición de hemoptisis masivas y la aparición de fistulas mediastínicas⁽¹⁶⁾.

La terapia fotodinámica se basa en la capacidad del laser de una longitud de onda determinada para producir destrucción celular al incidir sobre un tejido cuyas células tumorales han sido previamente sensibilizadas por una sustancia colorante, habitualmente derivados de la hematoporfirina. Sus indicaciones terapéuticas pueden tener intención curativa en el caso de estadios precoces de carcinoma broncogénico, displasias severas y carcinoma *in situ*, o paliativa en carcinomas obstructivos de la vía aérea sin posibilidad de tratamiento quirúrgico. Las complicaciones y efectos secundarios son quemaduras dependientes de la fotosensibilización, y hemorragia grave por destrucción vascular, obstrucción secundaria

a edema. Al igual que la braquiterapia no está indicada en situaciones de urgencia por la lentitud de efecto⁽¹⁷⁾.

La **crioterapia** se fundamenta en la capacidad destructora tisular que posee el frío cuando se alcanzan descensos de la temperatura iguales o inferiores a -20° C. El agente criogénico más común es el N_2O , capaz de alcanzar temperaturas de hasta -89° C con mucha rapidez, es barato y de fácil manejo y almacenamiento. La destrucción tisular se debe a alteraciones bioquímicas y daño celular por deshidratación, lesión mecánica por formación de microcristales en la congelación rápida, alteraciones vasculares con microtrombosis en capilares y arteriolas, y reacción inmunológica estimulada por la producción de antígenos específicos de tumor. Su acción respeta el colágeno, actuando como factor de seguridad para las estructuras vecinas. Aunque existen criosondas para su utilización con BF en pequeñas lesiones, el tratamiento se realiza, habitualmente, con BR. Sus indicaciones fundamentales son el tratamiento paliativo en tumores malignos de crecimiento endoluminal no susceptibles de tratamiento quirúrgico, y granulomas traqueales y bronquiales. El lipoma, fibroma y traqueopatía osteocondroblástica son resistentes a la acción del frío. Sus complicaciones son mínimas y dependen más de la broncoscopia que de la crioterapia propiamente dicha^(18,19).

Las **prótesis endobronquiales** o **stents** han crecido en oferta y utilización. En líneas generales podemos diferenciar dos tipos fundamentales, las de silicona y las metálicas, a las que hay que añadir las metálicas recubiertas de silicona. Las metálicas sin revestimiento (Gianturco y Wallstent), que consisten básicamente en una estructura metálica que se introduce plegada con control radiológico en unos casos y con BF en otros, no son recomendables por permitir crecimiento de tejido de granulación o tumoral entre la red metálica. Por otra parte, los pequeños anclajes metálicos con las cuales se sujeta en la pared son capaces de perforarla y lesionar estructuras

próximas. Las endoprótesis más utilizadas en la actualidad son las de silicona, cuyo primer modelo empleado fue el tubo en T de Montgomery que permitía su colocación en pacientes con traqueotomía previa. En un paso posterior se construyeron otros modelos que no necesitaban traqueotomía (Hook, Dumon) siendo el más utilizado el de Dumon, que es un tubo de silicona con pequeñas excrescencias que sirven de puntos de apoyo y anclaje. Para su utilización es necesario el empleo de BR e inyectores especiales para cada tamaño de endoprótesis. Son bien toleradas y fácilmente extraíbles, y constituyen en la actualidad el referente para posteriores modelos. No obstante, pueden taponarse por secreciones y, en un 10% de las utilizadas para estenosis benignas se produce migración^(7,14).

Las endoprótesis mixtas han irrumpido con fuerza. Airways Wallstent, con estructura de malla de aleación de cobalto y revestimiento de poliuretano, la Poliflex, y la Ultraflex, con malla de nitinol, aleación de níquel-titanio recubierta y, de modo muy reciente la Alveolus, muy parecida a la Ultraflex pero con revestimiento de material plástico completo, con esencial forma en sus extremos para mejorar la fijación. Pueden colocarse con BR o con BF, o simplemente con control radiológico, y permiten su movilización posterior. Parece que pueden tener un papel importante en el tratamiento de fistulas traqueoesofágicas y en estenosis muy cerradas. De cierto parecido es la Novastent, que se implanta enrollada y que, una vez emplazada, se despliega al tomar la temperatura del organismo. Otras endoprótesis mixtas son la de Orłowsky, muy poco utilizada, y la dinámica de Freitag, que intenta mantener una configuración semejante a la natural de la tráquea y bronquios principales pero es de difícil implante^(7,14).

Las indicaciones fundamentales de las endoprótesis son las estenosis por compresión extrínseca, pero también se colocan en aquellos procesos tratados con otras técnicas de resección tumoral endoscópica previa en los que sea presumible un rápido crecimiento. En

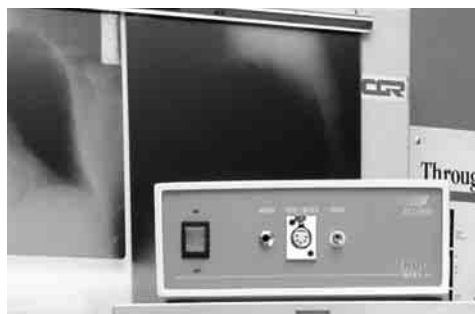


FIGURA 5. Equipo moderno de videofibrobroncoscopio.

patología benigna, en estenosis de la vía aérea como tratamiento previo a la cirugía. En lesiones muy circunscritas pueden ser tratamiento definitivo si una vez retiradas no persiste compromiso de la luz. Ofrecen una opción como tratamiento definitivo en patología benigna en la que exista contraindicación quirúrgica o falta de aceptación de cirugía por el paciente.

El valor de la broncoscopia en situaciones especiales de riesgo es evidente. Las intubaciones difíciles son indicación específica de BF, que se utiliza como fiador por dentro del tubo orotraqueal o nasotraqueal, y su empleo va en claro aumento. Su realización supone un grado de entrenamiento avanzado y, si se realiza por personas no expertas, se pueden plantear situaciones de suma gravedad. La técnica debe de realizarse con anestesia tópica exclusivamente en un paciente bien analgesiado, pero manteniendo siempre respiración espontánea hasta no tener seguridad absoluta de estar bien situado el tubo endotraqueal (Fig. 5).

La ecobroncoscopia (EBUS), cuyos inicios se remontan a una década, ha tenido su principal adalid en Becker, basándose en los resultados obtenidos por los aparatos de ecoendoscopia digestiva en la estadificación de cánceres de cardias, esófago y recto. El apoyo brindado por la ecografía para la observación de lesiones submucosas, sobre todo adenopatías, y la información sobre vasos en pro-

fundidad, es de importancia para las punciones con aguja y obtención de material con seguridad. Su papel en la estadificación del carcinoma broncogénico va cobrando fuerza progresivamente. Su desarrollo ha sido complejo hasta conseguir aparatos que permiten realizar la punción con visión ecográfica en tiempo real. No obstante, su aprendizaje es laborioso.

La sensibilidad que se alcanza se sitúa entre un 90-98%, con especificidad y VPP de 100%^(16,21).

La autofluorescencia celular se produce por iluminación de la mucosa bronquial con luz de 400 a 440 nm. Los tejidos normales fluorescen en color verde, mientras que las células tumorales y las displásicas lo hacen en color amarronado. La mayor parte de la luz producida por autofluorescencia se debe a la submucosa. Un incremento en la membrana basal del epitelio bronquial impide la transmisión de fluorescencia desde la submucosa a la superficie de la mucosa bronquial, siendo la causante principal del cambio en la coloración de las zonas neoplásicas o preneoplásicas. Aunque la experiencia acumulada empieza a ser importante, las conclusiones no pueden elevarse a definitivas. Estudios multicéntricos sostienen que esta técnica aumenta en varias veces la detección de lesiones preinvasivas en comparación con la broncoscopia realizada con luz blanca. La existencia de gran cantidad de falsos positivos y la falta de especificidad son dos problemas importantes. No obstante, la rápida evolución tecnológica ha llegado a construir aparatos que muestran simultáneamente la imagen con luz blanca y con autofluorescencia, lo que mejorará sustancialmente los resultados^(17,22).

La terapia génica se muestra como una posibilidad real de tratamiento de enfermedades pulmonares de causa genética. Conceptualmente es el uso de la producción de nuevos genes para modificar poblaciones específicas de células dentro del pulmón con el propósito de revertir, estabilizar o prevenir enfermedades pulmonares⁽²³⁾. Aunque las enfermedades de

más fácil tratamiento serían las de base genética, como el déficit de alfa-1 antitripsina o la fibrosis quística, otras enfermedades adquiridas también pueden beneficiarse potencialmente, incluyendo cáncer, bronquitis, enfisema y asma. En las primeras, la vía de tratamiento sería la modificación o reemplazamiento de la carga genética, lo que lleva consigo cambios en los cromosomas de las células diana, en el primer caso con el reemplazamiento de un gen mutante por uno normal, mientras que, en segundo, se trataría de corregir una secuencia de DNA mutante sin realizar otros cambios en la carga genética de la célula diana. Estas secuencias no es posible realizarlas todavía *in vivo*, pero sí es posible introducir material genético nuevo en las células diana, al menos de modo experimental. El BF es un útil excelente para liberar vectores de la terapia génica directamente en el pulmón. Plantea importantes problemas, no sólo de metodología, sino de técnicas que sirvan para evaluar los resultados y permitan la reproducibilidad de los ensayos. La aplicación de autofluorescencia puede permitir evaluar la distribución de la carga genética transferida dentro de la vía aérea, así como el nivel y duración de la expresión⁽²³⁾ y llegar a ser un buen método de control evolutivo⁽²²⁾.

El papel de la BF en la fisiología pulmonar ha sido desarrollado para investigación. La determinación de gases en el interior de la vía aérea, obteniéndolos en la vía aérea periférica, como es el caso del óxido nítrico y sus relaciones con el asma y la hipertensión pulmonar, directamente o medido en muestras de lavado broncoalveolar^(24,25), o la posibilidad de medir las variaciones de presión tras instilación en paralelo de CO₂, en personas fumadoras y no fumadoras⁽²⁶⁾, son muestras de ello.

La broncoscopia virtual, realizada con tratamiento adecuado de las imágenes obtenidas con TC helicoidal, ha llegado a grados de perfección extraordinarios. La información macroscópica que proporciona es de interés para la realización de broncoscopio intervencionista. Su principal deficiencia es la imposibilidad de

realizar diagnósticos histológicos. Probablemente, su aplicación fundamental es su utilización junto a la broncoscopia flexible, ya que permite ver con claridad las relaciones de las masas adenopáticas con la pared bronquial, facilitando la toma de muestras por punción y la estadificación del carcinoma de pulmón⁽²⁷⁾. Los modernos aparatos de obtención de imágenes con TC helicoidal han disminuido notablemente los tiempos de duración de la exploración, y permiten el estudio dinámico de las vías aéreas centrales, aumentando la capacidad de detectar de modo no invasivo alteraciones funcionales como la traqueomalacia⁽²⁸⁾.

La navegación electromagnética es la técnica más moderna aplicada a la toma de biopsias de pulmón con BF, dirigida a nódulos de pequeño tamaño. Consiste en aprovechar un campo magnético creado en torno al tórax para desplazar, en las tres dimensiones, una pinza de biopsia controlada por un microsensor, dirigida hacia un punto perfectamente delimitado que ha sido situado en el espacio mediante un TC previo. Los trabajos realizados en animales son muy prometedores, demostrándose la inocuidad de la exploración y la exactitud de la localización de la pinza en relación al punto elegido⁽²⁹⁾. Ya existen aparatos de aplicación clínica inmediata.

En resumen, la broncoscopia se ha hecho mayor de edad, superando los cien años en plena forma. Su versatilidad para adaptarse a nuevas tecnologías abre un horizonte apasionante, que ocupará sin duda el buen hacer de las futuras generaciones. Probablemente la informática, la robótica, y la microtecnología, serán los pilares fundamentales de su desarrollo. Quizás la adaptación más importante sea necesaria por parte del neumólogo y exigirá un esfuerzo añadido, pero siempre satisfactorio.

BIBLIOGRAFÍA

1. Sauret J. Cien años de neumología 1900-2000. SEPAR. Ediciones Aula Médica 1998.
2. Bourgeois H, Lenormant CH. Tratado de Patología Quirúrgica. Manuel Pubul Ed, Valencia 1908.

3. García del Real E. Historia contemporánea de la Medicina. Espasa Calpe, SA. Madrid 1934.
4. Atkins JP. Bronchology: The Philadelphia Legacy. *Journal of Bronchology* 1996; 3(4): 328-30.
5. Holinger PH. Chevalier Jackson MD. *Dis of the Chest* 1959; 36: 567-9.
6. Soulas A, Dubois de Montreynaud JM, et al. Bronchoscopy and television. *Dis of the Chest* XXXI. 1957. p. 580-4.
7. Interventional pulmonology. Edits Jonh F. Bearmis, Jr., Praveen N. Mathur. New York, St. Louis, San Francisco, Auckland, Bogotá, Caracas, Lisbon, London, Madrid, Mexico City, Milan, Montreal, New Delhi, San Juan, Singapore, Sydney, Tokyo, Toronto 1999.
8. Ikeda S, Yanai N, Ishikawa S. Flexible bronchofiberscope. *Keipo J Med* 1968; 17: 1-18.
9. Ikeda S. Atlas of flexible bronchofiberscopy. University Park Press. Baltimore and London 1974.
10. Prakash U. Never Gip Up. Professor Shigeto Ikeda, 1925-2001. *Journal of Bronchology* 2002; 9(2): 83-4.
11. Finley TN, Swenson EW, Curran WS, Huber GL, Laman AJ. Bronchopulmonary lavage in normal subjects and patients with obstructive lung disease. *Ann Intern Med* 1967; 66: 651-8.
12. Reynolds HY, Newball HH. Analysis of proteins and respiratory cells obtained from humans by bronchial lavage. *J Lab Clin Med* 1978; 84: 559-73.
13. Turner JF, Wang K. Endobronchial laser therapy. En: Flexible bronchoscopy in the 21st Century. Metha AC. *Clinics in Chest Medicine*. Edit Saunders Company 1999; 20(1): 107-21.
14. Díaz Jiménez JP, Martínez Ballarín JI, Callol Sánchez L, Perelló Aragonés S. Técnicas de repermabilización bronquial. En: Manual de neumología y cirugía torácica. Caminero Luna JA, Fernández Fau L, eds. SEPAR Madrid 1998. p. 643-56.
15. Díaz Jiménez JP. Laser en medicina y cirugía. Tecnograf S.A. Barcelona 1993.
16. Escobar J. Tesis Doctoral. Tratamiento de los tumores malignos de pulmon mediante braquiterapia endobronquial Universidad Complutense. Madrid 2001.
17. Muzaffar Ahmad, Raed A. Dweik. Future of Flexible Bronchoscopy. En: *Clinics in Chest Medicine*. Flexible Bronchoscopy in the 21st Century. Atul C. Metha, ed. Saunders Company 1999. p. 1-17.
18. Vergnon JM, Schmitt T, Alamartine E, et al. Initial combined cryotherapy and irradiation for unresectable non small cell lung cancer. *Chest* 1992; 102: 1436-40.
19. Walsh DA, Maiwand MO, Nath AR, et al. Bronchoscopic cryotherapy for advanced bronchial carcinoma. *Thorax* 1990; 45: 509-13.
20. Vilman P, Larsen SS, Krasnik M. EUS-guided FNA for mediastinal tumors (lung cancer and lymph nodes). *Digestive Endosc* 2004; 16: 185-92.
21. Caddy G, Conron M, Wright G, Desmond P, Hart D, Chen RY. The accuracy of EUS-FNA in assessing mediastinal lymphadenopathy and staging patients with NSCLC. *Eur Respir J* 2005; 25: 410-5.
22. Flotte TR, Beck SE, Chesnut K, et al. A fluorescence video-endoscopy technique for detection of gene transfer and expresion. *GeneTher* 1998; 5: 166-73.
23. Mastrangeli A, Harvey BG, Cristal RG. Gene therapy for luna disease. En: Crystal RG, West JB, Weibel ER, et al, eds. *The Luna: Scientific Foundations*, ed 2. Philadelphia: Lippincott-Raven Publishers, 1997, p. 2795-811.
24. Dweik RA, Laskowski D, Abu-Soud HM, et al. Nitric oxide synthesis in the lung: Regulation by oxygen through a kinetic mechanism. *J Clin Invest* 1998; 101: 660-6.
25. Dweik RA, Laskowski D, Erzurum SC. Kinetics of oxyde accumulation in the lower airways of asthmatics and controls. *Chest* 1998; 114: 360S.
26. Wagner EM, Bleecker ER, Permutt S, et al. Direct assessment of small airways reactivity in human subjects. *Am J Respir Crit Care Med* 1998; 157: 447-52.
27. Haponik EF, Aquino S, Vining DJ. Will virtual bronchoscopy have real value? *Pull Perspect* 1997; 14: 7-9.
28. Boiselle PM, Ernst A. Estado actual de las técnicas de imagen de las vías centrales. *Respiration* 2004; 4: 338-50 (Edición española).
29. Schwartz Y, Metha AC, Ernst A, et al. Navegación electromagnética durante la broncoscopia flexible. *Respiration* 2004; 6: 470-6.

NECESIDADES Y ORGANIZACIÓN DE UNA UNIDAD DE ENDOSCOPIA RESPIRATORIA

Javier Flandes Aldeyturriaga, Ángel Ortega González, Máximo Gómez Fernández

INTRODUCCIÓN

Los avances tecnológicos en los últimos años con la mejora de los fibrobronoscopios y videobronoscopios, el incremento de la complejidad de las técnicas broncoscópicas con la aparición de la broncoscopia intervencionista, la monitorización no invasiva rutinaria y incorporación de la sedación obligan a revisar y actualizar las necesidades mínimas que precisan las Unidades de Bronoscopías.

Si bien hace unos años, era una técnica que era realizada por cualquier Neumólogo o Cirujano Torácico, cada vez más, precisa de neumólogos expertos que controlen y dominen todas las técnicas diagnósticas y terapéuticas, que estén familiarizados con el material y conozcan las posibles complicaciones.

La incorporación de los controles y la demanda de unos estándares de calidad en la práctica de la broncoscopia obliga a replantear las necesidades mínimas para realizar estas técnicas en condiciones adecuadas de espacio, personal y material.

REQUERIMIENTOS FÍSICOS

La broncoscopia es un procedimiento médico que debe llevarse a cabo en un hospital, aunque se realice con carácter ambulatorio⁽¹⁾. La exploración se hará, fundamentalmente, en la unidad de endoscopia respiratoria pudiéndose realizar en otras ocasiones en quirófano, UVI y servicios de urgencias.

La normativa SEPAR de 1997 sobre requisitos mínimos para una unidad de endoscopia respiratoria recogió los requerimientos de espacio físico para una unidad que realice unos mil procedimientos anuales y cuente con docencia MIR⁽¹⁾:

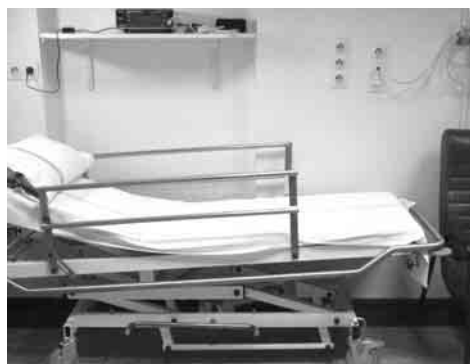

FIGURA 1. Sala de recuperación supervisada con monitorización no invasiva y toma de oxígeno.

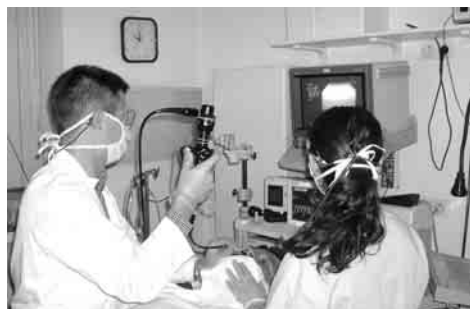

FIGURA 2. Paciente monitorizado en sala de exploración.

- Sala de espera para enfermos no graves y acompañantes: 8 m².
- Recepción, secretaría y archivos: 10 m²
- Sala de espera para enfermos graves (en camilla) y de recuperación (debe disponer de toma de oxígeno y vacío): 7 m² (Fig. 1).
- Dos salas de broncoscopia (ambas con toma de oxígeno y vacío, una de ellas con protección para el uso de radioscopia): 20 m² cada una (Fig. 2). Algunas guías de recomendacio-

nes han señalado la conveniencia de disponer de sistemas de ventilación que produzcan entre 12 a 14 cambios de aire por hora y presión negativa^(2,3).

- Una sala de limpieza y desinfección del instrumental con suficiente ventilación: 6 m²
- Una sala de informes y valoración de historias clínicas: 8 a 16 m², según previsión del número de residentes, asistentes y estudiantes.
- Uno o dos despachos médicos: 9 m² cada uno.
- Un almacén: 8 m²
- Un vestidor-aseo: 8 m²
- Un vertedero-armario de limpieza: 3 m²

La localización de la unidad dependerá de la organización del hospital, siendo preferible la rápida interrelación con las áreas de hospitalización de neumología y cuidados respiratorios intermedios, quirófanos y unidad de vigilancia intensiva. Estos requisitos sobre el lugar de trabajo han sido publicados también en otras normativas más recientes⁽⁴⁾.

REQUERIMIENTOS DE MATERIAL

En lo que se refiere al equipamiento e instrumental con el que ha de contar una unidad de endoscopia respiratoria señalaríamos los siguientes:

- *Broncoscopios flexibles*: por canal de trabajo/diámetros externos: según este último concepto, los utilizados a partir de los 14 años suelen ir de 4,9 a 7,2 mm. Existen otros broncoscopios flexibles para realizar ecografía endobronquial (EBUS) y broncoscopia de autofluorescencia. Deberá haber al menos tres para adultos y uno pediátrico. De los de adulto, dos serían para alternar durante los procedimientos programados y el tercero se reservaría para exploraciones urgentes en otras áreas hospitalarias.

- *Fuentes de luz fría*: sería aconsejable disponer de al menos tres. Para las broncoscopias en la unidad se debería utilizar siempre una fuente, habiendo otra fuente accesoria. La tercera fuente de luz estaría disponible para exploraciones en otras áreas del hospital.

- *Material de biopsia* (bronquial, transbronquial). Cepillos para cepillados citológicos. Pinzas dentadas para cuerpos extraños. Catéteres telescopados para cepillado microbiológico.

- *Catéteres-sonda* para lavado broncoalveolar protegido.

- *Sondas tipo Fogarty* para control de hemoptisis.

- *Bandejas* intermediarias entre el operador y el asistente. Algunas guías las han recomendado para evitar el paso directo de elementos punzantes o muestras biológicas⁽⁴⁾.

- *Equipo de RCP avanzada*: AMBU, laringoscopio, tubo endotraqueal, atropina, adrenalina, salbutamol, bromuro de ipratropio, urbason o actocortina, bicarbonato (1/6 M y 1 M), eufilina, sulfato de magnesio, etc.

- *Equipo de monitorización* que debe incluir siempre pulsioximetría continua y, según el paciente, frecuencia cardíaca y monitorización del EKG. Para muchos procedimientos se recomienda la capnografía. Control de la tensión arterial no invasiva.

- *Equipo de tubo torácico* para el tratamiento de neumotórax.

Para el soporte de oxigenación y ventilación del paciente cuando sea necesario:

- *Cánulas* de oxigenación nasal.
- *CPAP o VNI* con presión de soporte según el caso cuando no se pueda corregir la hipoxemia con cánula nasal. Algunas diseñadas, como la de Boussignac® pueden almacenarse en la propia unidad.

En lo que se refiere al instrumental básico, la unidad deberá disponer de:

1. *Pinzas de biopsia* normalmente de cazuela o cuenco afiladas siendo mejor fenestradas para no comprimir la muestra. En muchos casos será beneficioso que disponga de pincho para que la pinza no se desplace.

2. *Pinzas de biopsia transbronquial*: suelen ser dentadas y de cuenco para obtener mayor tamaño de muestra. Deberá estar a disposición de la unidad la posibilidad de insertar un drenaje pleural en caso de proceder a un uso.

3. *Pinzas para cuerpo extraño*: se recomienda disponer de pinzas de cocodrilo, dien-

te de ratón, de cesta o canastillo e imantadas. También puede ser conveniente disponer de pinzas de tijera.

4. *Agujas de punción*: valen tanto para hacer punción pulmonar como transbronquial. Se recomiendan las que tengan al menos 13 mm de longitud, pero para el mediastino deberán tener como mínimo de 15 a 18 mm. Las citológicas son de 21-22 G y las histológicas de 18-19G habitualmente. Para lesiones hiliares o mediastínicas se requieren agujas con catéter rígido. Para el acceso a lesiones periféricas sería recomendable disponer de agujas con un catéter más blando. Para la aspiración de quistes o abscesos pulmonares sería recomendable disponer de agujas de 21G y 15 mm de longitud. Además, para prevenir el daño sobre el canal de trabajo del broncoscopio flexible las agujas deberán ser retráctiles⁽⁵⁻⁷⁾.

Además, la unidad dispondrá de jeringas para succión y material para fijar las muestras.

EBUS: ECOGRAFÍA ENDOBRONQUIAL

Para la realización de esta técnica, la unidad deberá disponer de un equipo con sonda ecográfica. Hay dos tipos de sonda: transductor sectorial de 7,5 MHz incorporado en la punta de un broncoscopio flexible especial de 7 mm y sondas tipo balón de 2,8-3,2 mm con transductores de 12 y 20 MHz que pueden insertarse a través del canal de trabajo de broncoscopios flexibles o rígidos⁽⁸⁾.

Otro material fungible y de equipamiento

- Sillón o, preferiblemente, mesa de exploración.
- Armario de almacén de broncoscopios y materiales accesorios. La posición ideal para el almacenamiento del broncoscopio flexible es la vertical, suspendido por su extremo proximal, para que permanezca seco el canal interno.
 - Negatoscopio.
 - Equipo de televisión y vídeo.
 - Calentador de suero.
 - Toma para aspiración/vacío y de oxígeno.

- Material de lubricación: esencial en UVI para no dañar el broncoscopio con el tubo endotraqueal.

- Jeringas de diferentes capacidades.
- Contenedores para eliminar elementos cortantes y punzantes.

REQUERIMIENTOS TERAPÉUTICOS

Dentro de la medicación básica con que deberá contar una unidad para la realización de procedimientos rutinarios estarían:

- Salbutamol (inhalador y solución para nebulizar), Bromuro de ipratropio (inhalador y solución para nebulizar). Algunas guías han establecido una recomendación para premedicar a pacientes asmáticos.

- Atropina
- Midazolam, diazepam o propofol
- Lidocaína, Mepivacaína
- N-acetil-cisteína, DNA-sa
- Flumazenilo (anexate)
- Amoxicilina: en algunas guías⁽⁴⁾ se ha indicado la profilaxis antibiótica en pacientes con valvulopatías, fistulas arteriovenosas o dispositivos intravasculares y en pacientes con antecedentes de endocarditis previa aun con corazón normal. Otros trabajos establecen, además, la recomendación basada en la decisión según el riesgo individual de realizar profilaxis antibiótica en pacientes con cirugía protésica articular en los dos últimos años, con historia previa de infección protésica articular, artropatía inflamatoria, hemofilia, malnutrición, diabetes mellitus insulín-dependiente e inmunodepresión.

REQUERIMIENTOS DE PERSONAL

Algunas guías internacionales sobre estándares en la realización de broncoscopia flexible han establecido que el médico broncoscopista debería estar asistido al menos por dos ayudantes, debiendo ser como mínimo uno de los dos una enfermera cualificada⁽⁹⁾. Otras guías han señalado la necesidad de que en cualquier centro donde se realicen broncoscopias haya un neumólogo siendo deseable la disponibilidad de un servicio de cirugía torácica⁽¹⁾. En hos-

pitales donde el número de procedimientos sea superior a mil, la unidad debería incorporar al menos dos neumólogos, una enfermera especializada, una auxiliar de clínica especializada y un auxiliar administrativo.

Todo el personal de broncoscopias debe estar vacunado contra la gripe y la hepatitis B y debería realizarse una intradermorreacción de Mantoux cada 6 meses mientras este test sea previamente negativo⁽²⁾.

ESTERILIZACIÓN Y DESINFECCIÓN DE MATERIALES

La guía editada por la *British Thoracic Society* (BTS) en 2001⁽⁹⁾ ha establecido algunas recomendaciones a seguir en este campo de forma muy concisa. La Sociedad Española de Aparato Respiratorio, a través de su Manual de Procedimientos en 2002⁽¹⁰⁾ o la Sociedad Argentina de Broncoesofagología en 1998⁽⁴⁾ también han descrito las medidas necesarias para la limpieza, desinfección y esterilización de materiales. En estos momentos no existe un método de desinfección ideal en broncoscopia. Podríamos definir como ideal aquel método que pudiera conseguir una desinfección de alto nivel en poco tiempo, que no dañara el instrumental y fuera seguro para el personal.

Según la definición de Spaulding, el instrumental utilizado en broncoscopia se podría clasificar en dos categorías según riesgo de infección y utilización:

- *Material crítico*: el que penetra en tejidos, cavidades estériles o en el territorio vascular: Este material ha de ser de un solo uso o someterse a un proceso de esterilización después de su uso. Se incluyen en esta categoría: pinzas de biopsia, agujas de punción, sondas, cepillos e incluso el broncoscopio rígido en broncoscopia terapéutica.

- *Material semicrítico*: el que contacta con mucosas, cavidades no estériles o piel no intacta. Se incluye en esta categoría: broncoscopios flexibles y videobroncoscopio con la válvula de succión y la válvula de biopsia reutilizables y el broncoscopio rígido en broncoscopia diagnóstica.

Según indica la guía de la BTS, la descontaminación y la desinfección se debería realizar al comienzo y al final de un grupo de broncoscopias y entre pacientes. Debe existir para esta tarea un personal entrenado y una sala específica. En este sentido, toda manipulación de los productos a emplear ha de ser cuidadosa. Se deben seguir las instrucciones del fabricante comprobando la compatibilidad del producto a emplear con el instrumental.

Previa a la desinfección, debe realizarse una limpieza completa del aparataje⁽¹⁰⁾. Es necesaria para facilitar la eliminación de restos orgánicos y evitar que se deshidraten y se adhieran a las paredes del instrumental. Se recomienda realizar el procedimiento de limpieza inmediatamente después del uso del instrumental. Tras este uso es recomendable instilar agua o suero salino fisiológico en el canal del broncoscopio durante 20 segundos⁽²⁾. La limpieza más eficaz de los restos orgánicos sería la manual. Para ello se utilizan detergentes antisépticos o enzimáticos y agua. Para determinados accesorios como válvulas o pinzas es útil el empleo de un aparato de ultrasonidos. Deben protegerse adecuadamente los componentes eléctricos. Es importante desinstalar todas las piezas accesorias. En el manual de procedimientos de SEPAR se recoge de manera explícita el material necesario para su realización y el procedimiento. Así, la unidad debería disponer de un fregadero amplio (Fig. 3), agua caliente y fría, batas, guantes de látex o similares, mascarilla respiratoria de alta protección y gafas, esponja o gasas, jabón antiséptico o enzimático y cepillos de limpieza adecuados a cada modelo de broncoscopio. Esta guía recoge como opcional la disponibilidad de un aparato de ultrasonidos.

Para la limpieza del broncoscopio flexible y del rígido, se realizaría una limpieza manual, con la solución de jabón antiséptico o enzimático durante al menos 5 minutos, de la parte externa del broncoscopio con la esponja o gasas y del interior del canal, receptáculos de las válvulas y de los tubos rígidos con los cepillos adecuados. Después se aclararía con



FIGURA 3. Zona de limpieza y desinfección.

agua abundante. La limpieza de pinzas de biopsia y fiadores metálicos de agujas de punción se haría primero de forma manual y, después, mediante el uso de ultrasonidos. Los accesorios del broncoscopio rígido, las ópticas o el cable conector de la fuente de luz entre otros, se realizaría de forma manual. Después, igualmente se aclararía con agua abundante.

La desinfección de alto nivel (aquella mediante la cual se destruyen todos los microorganismos potencialmente patógenos, salvo algunas esporas bacterianas o aquella que elimina *M. tuberculosis* al 100%) es la recomendada para el material antes definido como semicrítico. Se han utilizado para ello glutaraldehído, ácido peracético y peróxido de hidrógeno. La utilización de glutaraldehído alcalino activo al 2% en dilución 1/16 se usa para desinfección manual y automática. La inmersión durante 20 minutos se recomienda para el inicio y el final de cada jornada y entre pacientes. Los broncoscopios deben poder sumergirse en su totalidad durante la desinfección. Esta inmersión permite la destrucción de la mayoría de bacterias vegetativas incluyendo *M. tuberculosis* y virus. Se debe realizar una inmersión más prolongada de 60 minutos para infecciones conocidas o sospechadas por micobacterias atípicas y en pacientes infectados por el VIH y con clínica respiratoria y

que, por lo tanto, podrían estar infectados por el *M. avium intracellulare* u otras micobacterias atípicas más resistentes al glutaraldehído. De la misma manera se recomienda que los pacientes con tuberculosis conocida se realicen la prueba al final de la jornada. Los priones son resistentes a los métodos convencionales de desinfección y esterilización de forma que ante la sospecha o evidencia de enfermedad priónica deberían realizarse procedimientos especiales. El método preferido para la eliminación de priones consistiría en una esterilización al vapor de desplazamiento por gravedad a 132° durante 30 minutos⁽⁵⁾.

La guía SEPAR de 2002 ha establecido las necesidades de material para realizar una desinfección de alto nivel mediante el método de inmersión: cubeta grande con tapa hermética, desinfectante, agua estéril en el último aclarado o aspiración de alcohol 70°, reloj avisador, toma de vacío y aspirador y pistola de aire comprimido. Después del enjuague, el secado final se puede hacer con oxígeno o aire comprimido a alto flujo.

Se recomienda como alternativa la disponibilidad de lavadoras desinfectantes automáticas para minimizar el contacto del personal con los desinfectantes y sus vapores (Fig. 4). Estas lavadoras automáticas deben incluir tanques desinfectantes y bandejas para inmersión de materiales. De las máquinas disponibles en el mercado son preferibles aquellas que incluyen un sistema de autodesinfección, realizan un control de fugas previo al inicio del ciclo y garantizan la calidad del agua en el aclarado. Es esencial utilizar agua estéril para aclarar el broncoscopio, se puede utilizar agua filtrada (filtros de 0,2 µm) o pasada por autoclave. Todas las conducciones de agua deben ser accesibles para su limpieza y desinfección regular. Estas áreas, podrían ser reservorios potenciales de patógenos. Algunas bacterias acuófilas como *Mycobacterium chelonae* son muy resistentes a glutaraldehído y deberá añadirse a los filtros de agua algún agente que libere cloro o ácido peracético. La calidad del agua para aclarar debe asegurarse, pero si existe-



FIGURA 4. Lavadora automática y conexiones.

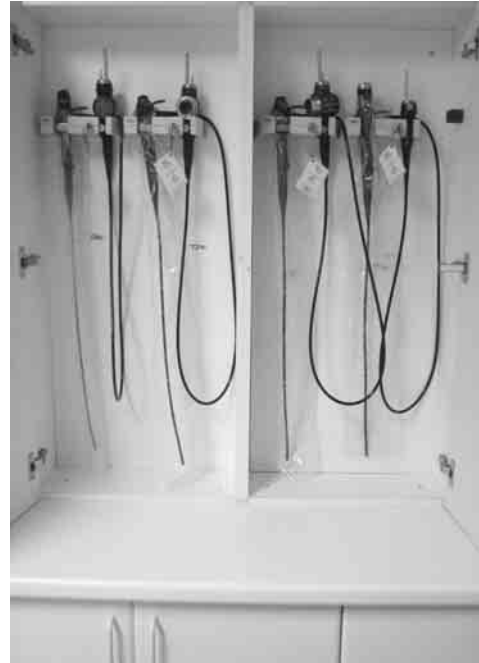

FIGURA 5. Armario de almacenaje para fibrobronoscopios.

ran dudas, las superficies externas del broncoscopio deberán secarse con un paño y la luz limpiada con alcohol 70%. Esto destruirá las bacterias no esporuladas incluyendo las micobacterias y se evaporará rápidamente dejando la superficie seca. Esto último se recomienda al final de la jornada y/o antes de ser guardado el broncoscopio.

El glutaraldehído, aunque se utiliza extensamente es efectivo contra las micobacterias de forma lenta. El ácido peracético, el dióxido de cloro y el agua superoxidada son más rápidos (5 minutos o menos) pero son más caros y más agresivos sobre el equipo. Sin embargo pueden ser menos irritantes que el glutaraldehído. Otro producto es el glutaraldehído fenolato. Se utilizaría en dilución 1/8 durante 20 minutos, con una concentración de un 0,26% de glutaraldehído y un 0,9% de fenol. Presenta menor toxicidad y eficacia similar al glutaraldehído al 2% siempre que se realice una limpieza previa eficaz.

Para la esterilización del material antes definido como crítico, se han preconizado diferentes métodos⁽¹⁰⁾. El método térmico mediante calor húmedo o autoclave estaría indicado para el broncoscopio rígido cuando se utiliza en broncoscopia terapéutica y para otro material metálico reutilizable, pinzas, fiadores etc. tanto del broncoscopio rígido como del flexible. El método gaseoso utiliza óxido de etileno. Estaría indicado para material reutilizable que no soporte altas temperaturas. Es un método lento (4 horas de esterilización y después 12 de aireación) y, además, resulta contaminante para el medio ambiente. Por último, existe un método químico de esterilización mediante el empleo del "Steris® System", un procesador automático que utiliza ácido peracético. El instrumental saldría húmedo y sin envasar.

Deberá guardarse un registro de estas acciones de limpieza, desinfección y esterilización de la unidad. Asimismo, debe controlarse la acti-

vidad de la solución de glutaraldehído y los recipientes deben estar rotulados para la verificación periódica de la fecha de activación del mismo. Se ha aconsejado la monitorización del pH del glutaraldehído en forma frecuente, dado que su tiempo de actividad es variable dependiendo de la cantidad de estudios realizados. El tiempo estimado de duración es de 14 días, debiendo ser descartado después de este periodo o tras 20 ciclos^(2,4). Los broncoscopios deberán guardarse secos y con el tubo de inserción protegido con una bolsa. Los accesorios una vez esterilizados, se guardarán embolsados (Fig. 5). En caso de utilizar maletas para el almacenamiento del broncoscopio, antes de su uso asistencial deberá someterse a un procedimiento de limpieza y desinfección.

Es necesario, además, utilizar productos de desinfección hospitalaria con el mobiliario de la unidad y en los suelos al final de cada jornada laboral. La sala de broncoscopias precisa de una desinfección de alto grado, como los quirófanos todos los días al finalizar la jornada laboral.

Contaminación del broncoscopio flexible

La guía SEPAR de 2002 estableció una serie de recomendaciones prácticas para el caso de producirse una contaminación. En primer lugar y ante la sospecha de contaminación el primer paso consistirá en descartar una fuga mediante el test de fugas para su potencial reparación. Si este extremo se descartara se realizará una limpieza manual rigurosa, desmontando las válvulas, después una inmersión del broncoscopio flexible en glutaraldehído al 2 % durante 20 minutos, finalmente un control bacteriológico como se indica más adelante. En el caso de ser positivo y dependiendo del microorganismo aislado, se analizará la calidad del agua utilizada en el aclarado y en caso de usar lavadora automática se procederá a realizar un control bacteriológico de la misma.

Test de fugas

Antes del inicio del proceso de limpieza y desinfección del broncoscopio se recomienda

realizar un test de fugas para comprobar la integridad del mismo y su estanqueidad. Para ello es recomendable seguir las instrucciones del fabricante. La presencia de fugas puede provocar daños internos cuando se produzca su inmersión y el acúmulo de microorganismos. Este test se puede realizar de forma manual sumergiendo el broncoscopio en una cubeta de agua, conectando el broncoscopio al aparato para la realización del test de fugas, introduciendo aire a presión y, si existiera una fuga, la detectaríamos por la observación de un burbujeo. Algunas máquinas lavadoras lo realizan de forma automática.

ROPAS PROTECTORAS

En todos los procedimientos, deberá protegerse todo el personal que participa en la realización de una broncoscopia. En este sentido, dicho personal deberá utilizar pijama o bata diferente de la ropa habitual o bata para visita de pacientes hospitalizados. Deberán usarse guantes que deberán desecharse después de cada procedimiento. Conviene disponer de guantes sin látex si hay personal alérgico. La utilización de guantes estériles suele ser innecesaria si el paciente no está inmunocomprometido. Deberá disponerse de mascarillas faciales, o según el caso, de mascarillas para partículas autofiltrantes⁽¹¹⁾. Hay una ausencia de datos sobre la utilización rutinaria de protección ocular/visores⁽⁹⁾. Algunas guías⁽⁴⁾ recomiendan el uso de protección ocular con gafas plásticas que cubran los laterales. Las mascarillas del tipo para partículas autofiltrante deberán utilizarse cuando se piense que exista un riesgo de tuberculosis multi-resistente⁽¹²⁾. Para este último caso es recomendable disponer de traje con capucha con respirador purificador de aire⁽³⁾. La realización de una broncoscopia en un paciente con confirmación o sospecha de tuberculosis multi-resistente deberá realizarse a cabo en una sala con presión negativa⁽¹³⁾. También es útil la utilización de batas hidrófobas. Teniendo en cuenta las consideraciones anteriores, en casos de pacientes VIH o VHB o con otros factores de

riesgo asociados, se recomienda, en general, usar guantes estériles, gorro y bata plástica desechable además de las otras medidas antes comentadas.

Tanto pacientes como trabajadores pueden verse sometidos a riesgos de exposición a glutaraldehído si los materiales no son suficientemente aclarados. Los procedimientos de desinfección deben realizarse en un área con ventilación adecuada y autónoma, preferiblemente en una habitación separada y con campana de extracción de gases⁽¹⁴⁾. Sólo en el caso de ausencia de estas últimas medidas protectoras debería utilizarse un equipo protector personal⁽¹⁵⁾: delantales impermeables, protección ocular, guantes de nitrilo, etc. medidas que en cualquier caso deberán utilizarse si se mezclan aldehídos o se trata con líquido derramado. El resto de procesos, incluyendo el llenado de las lavadoras, etc. deberán realizarse con ventilación autónoma.

SEDACIÓN Y ANESTESIA/ANALGESIA. MONITORIZACIÓN

Monitorización

La pulsioximetría continua se recomienda de forma rutinaria⁽¹⁶⁾. Diversos estudios han demostrado que durante la broncoscopia flexible se produce una caída de la PaO₂^(17,18) que se acentúa en el caso de la realización de un lavado broncoalveolar⁽¹⁹⁾. Existe, además, una contribución para esta hipoxemia derivada de la ocupación de la vía aérea por el broncoscopio.

Si se va a realizar sedación, esta monitorización deberá realizarse antes del comienzo de la broncoscopia, debiendo prolongarse hasta 1-2 h después de la finalización de la misma en la sala de recuperación bajo supervisión de enfermería. Algunos trabajos han señalado, además, la necesidad de añadir oxígeno suplementario mediante gafas nasales o cánula nasal, especialmente en el paciente con alteración de la función pulmonar durante el periodo de tiempo antes reseñado. Este periodo sería particularmente mayor si la sedación

se realizó mediante diazepam oral que si se utilizó midazolam intravenoso⁽⁹⁾. Para la suplementación de oxígeno se utilizarán cánulas nasales. También es útil la disponibilidad de VNI con presión positiva mediante mascarilla facial y CPAP portátiles, entre otros, para asegurar la oxigenación si ésta no es posible con cánula nasal o en pacientes de riesgo⁽²⁰⁾.

En el caso de pacientes con alto riesgo de retención de dióxido de carbono, es útil la monitorización del CO₂ transcutáneo⁽²¹⁾ y muy recomendable en la práctica diaria en los pacientes EPOC.

En relación con la monitorización del EKG, ésta no se precisa sistemáticamente⁽²²⁾. La posibilidad recogida en algunas series de que el paciente desarrolle una arritmia, particularmente aquellos con hipoxemia previa al procedimiento y el desarrollo más frecuente de taquicardia han hecho que se establezcan algunas recomendaciones no taxativas. Algunos autores han establecido la necesidad de este tipo de monitorización para pacientes con enfermedad cardiovascular severa⁽²³⁾, angina inestable⁽²⁴⁾ o con alteraciones previas en el EKG e hipoxemia⁽²⁵⁾. Siempre se monitorizará el EKG cuando se utilice sedación.

Sedación

Para la sedación del paciente cuando ésta esté indicada, la unidad deberá disponer tanto del agente sedante (por ejemplo, midazolam) como de su antídoto. Esta sedación, según lo indicado antes, deberá realizarse con pulsioximetría continua, monitorización del EKG y, preferentemente, capnografía.

Diversas estrategias se han establecido en lo que a dosificación del sedante empleado se refiere. Además de conseguir una sedación adecuada, si se alcanza la amnesia sobre la prueba, el paciente será más susceptible de someterse de nuevo a la misma. Muchos broncoscopistas utilizan midazolam a una dosis de 0,07 mg/kg. Sin embargo, una aproximación que puede considerarse más completa es aquella que introduce la dosificación incremental de este fármaco⁽²⁶⁾. En otras unidades se utiliza con amplia



FIGURA 6. Broncoscopios rígidos.

experiencia propofol (dosis de sedación media de 155 mg en un estudio⁽²⁷⁾), diazepam/alfentanilo o combinaciones de benzodiazepina y agente narcótico (morfina, alfentanilo, nalbufina).

Analgesia y agentes anticolinérgicos

La unidad deberá disponer de un agente para realizar la anestesia tópica de las fosas nasales, cuerdas vocales y resto del tracto respiratorio. En este sentido, la lidocaína es el agente más universalmente utilizado tanto en spray como en gel o en forma de solución según la zona. Aunque la atropina no aparece recogida en la literatura como indispensable para la realización de una broncoscopia⁽²⁸⁾, casi todas las unidades disponen de este anticolinérgico o de glicopirrolato.

REQUERIMIENTOS MÍNIMOS PARA BRONCOSCOPIA INTERVENCIONISTA

Para la realización de procedimientos intervencionistas, es preferible disponer de un qui-

rófano. La sala debe tener espacio para una cama y debe existir la posibilidad de atenuar la luz natural. Es recomendable que los procedimientos se realicen mediante observación por video. La sala deberá estar equipada con monitorización cardiorrespiratoria. Tanto la preparación como la recuperación deberían realizarse en una sala separada equipada con fuente de oxígeno y aspiración y monitorización adecuadas⁽²⁹⁾. Para la realización de estos procedimientos intervencionistas, debería disponerse en el centro de una unidad de cuidados intensivos⁽⁴⁾.

Además del personal habitual para un procedimiento estándar, para determinados procedimientos intervencionistas será necesario contar con un anestesista con preparación en ventilación convencional, ventilación de alta frecuencia (*jet*) y unipulmonar. También podría ser necesaria una enfermera adicional o enfermera de quirófanos.

Broncoscopia rígida

Hay gran variedad de material en el mercado, destacando los broncoscopios de ventilación clásicos: tubos abiertos con extremos biselados, normalmente con varios canales de trabajo para la introducción de instrumentos, ventilación, etc. e instrumentos rígidos para endoscopia en alteraciones traqueales: tubos sólidos sin canales de trabajo^(30,31). Hay broncoscopios rígidos de diversos calibres (Fig. 6). La mayor parte de los utilizados en el adulto o adolescente tienen calibres de entre 7 y 9 mm. Los calibres de entre 3 y 6 mm son necesarios en edades pediátricas. Para la realización de esta técnica, se deberá disponer además de ópticas con al menos ángulo de visión de 0° y, preferentemente, también 30° y 90° en todas las medidas necesarias⁽¹⁾. Además, el equipo deberá incluir un adaptador para el cable de iluminación, canal de ventilación e instrumentos para ventilación asistida, como se ha comentado, fórceps ópticos, sonda para aspiración de secreciones y varilla de soporte para algodón, para limpieza y compresión de sangrados.



FIGURA 7. Equipos de crioterapia y de láser.

Láser broncoscópico

Sólo los láser con longitudes de onda que pueden emitirse a través de la fibra óptica son adecuados para broncoscopia. Destacamos el Nd-YAG (neodymium-yttrium aluminium garnet) y los láser de diodo. El láser Nd-YAG es hoy día el preferido para resecciones en la vía aérea por poder predecirse sus efectos sobre el tejido vivo (p. ej., fotocoagulación o vaporización) dependiendo de la cantidad de energía aplicada (Fig. 7). Dentro del equipamiento imprescindible para la realización del procedimiento, sería necesario contar con un equipo de televisión y vídeo, tomas eléctricas especiales que reúnan la homologación de seguridad y eficacia específica para los aparatos de láser, toma para gases anestésicos, aire y oxígeno, electrobisturí, medidas de monitorización ya comentadas necesarias para la realización de cualquier procedimiento en quirófano: saturación de oxígeno, capnografía, electrocardiograma, tensión arterial, frecuencias cardíaca y respiratoria, etc. Asimismo, se deberá contar con broncoscopios rígidos de diámetros entre 5-13 mm y resto de instrumental necesario para la realización de broncoscopia rígida.

Se requiere que la unidad disponga de una persona responsable del láser y de gafas protectoras para todo el personal involucrado, incluyendo al enfermo^(29,32,33). Es preceptiva la pre-

sencia de señales luminosas en la puerta que adviertan al personal sanitario de la realización de esta técnica. Asimismo se debe contar con medidas de seguridad en puertas y ventanas del quirófano para su señalización y cierre completo. Estas medidas, serían también de aplicación para la unidad de endoscopia. La técnica deberá ser realizada exclusivamente en hospitales que cuenten con servicios de neumología y cirugía torácica. Para la realización de la técnica algunas guías señalan la necesidad de contar con dos médicos especialistas⁽¹⁾. Además, exige contar con anestesistas especializados. El lugar idóneo para su realización sería el quirófano o sala de endoscopia que cuente con las medidas de seguridad necesarias. El control del aparato deberá realizarse por la empresa suministradora cada 6 meses como mínimo.

Electrocoagulación

El equipo necesario para realizar electrocirugía es el siguiente: generador eléctrico de alta frecuencia; sonda rígida o flexible para transferir la corriente eléctrica al tejido diana (hay diversos tipos de sonda: mono y bipolar; las monopolares pueden ser rígidas o de lazo, para cortar o coagular) y una placa neutra para completar el circuito, si se utiliza sonda monopolar. Es muy recomendable utilizar para la electrocoagulación un gas como el argón plasma que permite realizar el tratamiento a distancia sin precisar contacto con la lesión a tratar, además permite regular la intensidad de la acción según la distancia. Para ello es necesario contar con el siguiente equipo: un instrumento con aislamiento para prevenir la fuga de corriente eléctrica si el procedimiento se va a realizar mediante broncoscopia flexible y, además del generador, gas argón (un tanque con sensor de flujo) y un catéter con microelectrodo para transportar gas y corriente eléctrica, simultáneamente⁽³⁴⁻³⁶⁾.

Crioterapia endobronquial

Para la realización de crioterapia endobronquial la unidad deberá disponer de una

sonda de crioterapia flexible o rígida según el tipo de broncoscopio a emplear. Las sustancias criogénicas utilizadas normalmente son óxido nitroso o nitrógeno líquido^(37,38). Para la realización de la técnica, la punta de la sonda se enfría hasta -80° , produciendo una congelación del tejido y su posterior necrosis.

Prótesis/Stents

Existen diversos tipos de prótesis para la vía aérea con gran diversidad en formas y tamaños/longitudes/diámetros. Están fabricadas de polímeros, metales o son híbridas. Para su colocación la unidad ha de disponer de un broncoscopio rígido con sus accesorios, introductores diseñados para situar prótesis rígidas (generalmente, prótesis de polímeros), broncoscopio flexible con sus accesorios e introductores diseñados para situar prótesis flexibles (generalmente prótesis metálicas e híbridas) y en algunas situaciones puede ser necesario disponer de una guía fluoroscópica⁽³⁹⁾.

Braquiterapia endobronquial

Para la realización de esta técnica, además del equipo habitual de endoscopia, la unidad deberá contar con la presencia de oncólogo radioterapeuta. Deberá existir una sala aparte con protección adecuada y, en el caso de realizar un tratamiento tipo alta tasa (HDR), deberá existir un dispositivo específico de control remoto. La fuente de radiación más empleada actualmente es el iridio 192 (¹⁹²I)⁽⁴⁰⁻⁴²⁾.

Terapia fotodinámica

El médico que utiliza la terapia fotodinámica debe estar familiarizado con la utilización del láser y de fotosensibilizantes. Photofrin II (dihematoporfirina éster) es el más ampliamente utilizado para el tratamiento del cáncer de pulmón. El compuesto se activa mediante un láser con una longitud de onda de 630 nm. Las fibras utilizadas para el tratamiento que emiten la luz son fibras de cuarzo configuradas como difusores para el tratamiento de áreas cilíndricas o intersticiales o como microlentes para tratamientos sobre la

superficie. La dosimetría es complicada y requiere de personal entrenado⁽⁴³⁻⁴⁵⁾.

Otras técnicas intervencionistas y materiales

Existen otras técnicas que se desarrollarán en el futuro, como la colocación de válvulas para reducción de volumen en el enfisema. La unidad deberá disponer de otros materiales para la realización de las técnicas antes comentadas: dilatadores mecánicos tipo bujía, dilatación mediante balón, etc.

BRONCOSCOPIA EN UVI Y EN QUIRÓFANO

La broncoscopia flexible con anestesia tópica presenta en la literatura una mayor seguridad que la rígida de ahí que en el contexto de su realización las medidas de control y/o monitorización han de ser más estrictas⁽⁴⁶⁾.

En las unidades de cuidados intensivos, no debemos olvidar la necesidad de contar con aspiración. También y, además de las medidas de monitorización antes reseñadas, es esencial contar con la posibilidad de monitorizar la presión intracraneal si la broncoscopia se va a realizar en pacientes neurotraumatizados.

PARTICULARIDADES EN BRONCOSCOPIA Y EMBARAZO

En relación con las necesidades específicas de una unidad de endoscopia respiratoria para realizar broncoscopia durante el embarazo señalar que en todos los casos debe existir disponibilidad para monitorización de la saturación de oxígeno, monitorización cardiaca y esfigmomanometría intermitente durante el procedimiento. No se ha establecido una recomendación taxativa para la monitorización del latido cardiaco fetal. La monitorización del feto se realizará siempre que sea posible⁽⁴⁷⁾. Las pocas series sobre endoscopia en la embarazada sugieren que la monitorización del latido fetal está sólo indicada en el embarazo de alto riesgo durante el tercer trimestre⁽⁴⁸⁾.

BRONCOSCOPIA PEDIÁTRICA

En el caso de la fibrobroncoscopia pediátrica, la primera consideración lógica a establecer es la necesidad de utilizar broncoscopios flexibles de menor calibre que en los adultos. El broncoscopio pediátrico más popular tiene un diámetro externo de 3,6 mm y un canal de trabajo de 1,2 mm. Existe incluso uno con diámetro externo de 2,2 mm que no dispone de canal de trabajo. El broncoscopio de 2,8 mm de diámetro externo con canal de succión de 1,2 mm se ha utilizado en pretérminos. Los broncoscopios más usados en general para lactantes y niños son los de diámetro de 2,8 y 3,6 mm. A partir de los 6 años de edad se pueden utilizar instrumentos de 4,9 mm. Broncoscopios flexibles más anchos, de 5,8-6 mm pueden utilizarse en adolescentes. Cuando existe indicación para el uso de broncoscopia rígida se puede usar instrumental que permita la ventilación a partir de 2,5 mm de diámetro interno^(49,50).

La anestesia general no es esencial para la realización de la broncoscopia flexible en niños. De hecho la realización mediante sedación y anestesia tópica de la mucosa permitirá la inspección dinámica de la vía aérea durante la respiración espontánea. Sin embargo y aunque la combinación de sedación intravenosa y analgesia se utiliza comúnmente, la anestesia general tiene la ventaja de aportar un anestesista que podrá monitorizar continuamente la vía aérea. Para la anestesia tópica, se emplea lidocaína 2-5% en nariz y laringe y al 0,5-1% por debajo de la laringe. La dosis total de lidocaína no debería exceder los 5-7 mg/kg⁻¹. Se considera mandatoria la utilización de oxígeno suplementario durante el procedimiento, mediante cánula o mascarilla facial⁽⁴⁹⁾. Además de las particularidades propias de la sedación en el niño se ha considerado útil el empleo de mascarilla laríngea durante la anestesia general cuando el paciente no requiera de ventilación mecánica⁽⁵¹⁾. La mascarilla laríngea es una alternativa a la sedación y permite la inspección de las cuerdas vocales, laringe y tráquea superior permitiendo

además la utilización de broncoscopios de mayor tamaño. En neonatos ventilados es común la utilización de analgesia mediante opioides como el fentanilo. En este último contexto la sedación se utiliza con poca frecuencia mediante benzodiazepinas como el midazolam. Además, se ha indicado la necesidad de disponer de glucocorticoides sistémicos para el tratamiento de un potencial edema laríngeo.

Para la realización de algunas técnicas especiales se pueden hacer consideraciones concretas sobre material. Así, para la realización de biopsias bronquiales, el broncoscopio de 4,9 o 5 mm con canal de trabajo de 2,2 mm permite la utilización de un cepillo protegido. Los endoscopios de menos de 3,6 mm sólo permiten la utilización de cepillos no recubiertos. Para la realización de biopsias transbronquiales en niños menores de 2 años se recomienda disponer de catéteres de succión utilizables a través de un broncoscopio de 2,2 mm. El catéter actuaría como canal de trabajo para pinzas de biopsia permitiendo obtener suficiente parénquima. También se recomienda la disponibilidad de metacrilato adhesivo para el tratamiento de fistulas broncopleurales⁽⁴⁹⁾.

En general, los tiempos de exploración deberán ser más reducidos que en el adulto. Como en los pacientes adultos, existe una experiencia cada vez más amplia en la realización de procedimientos intervencionistas como colocación de prótesis y realización de tratamientos mediante láser o balón de dilatación, siendo aplicables por lo tanto en este caso las mismas indicaciones de personal y material para la realización de estas técnicas.

En relación con la monitorización, ésta no es optativa. Debe incluir frecuencia cardiaca, saturación de oxígeno, presión arterial y, además, temperatura. En el caso de que el niño esté intubado, deberá incluir capnografía. La monitorización de la temperatura es más esencial en el contexto del neonato ingresado en UCI. La monitorización de la saturación de oxígeno deberá mantenerse en la sala de recuperación. Hasta que se compruebe la toleran-

cia oral y el niño esté totalmente despierto, se mantendrá un acceso venoso periférico. En el caso concreto del niño extubado o decanulado como decisión después de una broncoscopia, se deberá realizar una observación directa de los parámetros respiratorios durante bastantes horas⁽⁴⁹⁾.

Otras consideraciones relativas a la organización de la sala de exploraciones, recuperación, limpieza, desinfección y esterilización, personal necesario y almacenaje serían asimilables a las establecidas en este capítulo para los adultos.

CONTROL DE CALIDAD. TIEMPOS MÉDICOS. DOCUMENTACIÓN CLÍNICA Y CONSENTIMIENTO INFORMADO

Es esencial establecer una metodología de control de la calidad de la unidad para la evaluación, corrección de errores y mejora continua del procedimiento. Se deberá evaluar de forma específica el estado del instrumental y la corrección técnica del procedimiento. Debe guardarse un registro que incluya el nombre del paciente, número de historia clínica, broncoscopio utilizado y nombre del broncoscopista⁽²⁾. En algunas publicaciones, se ha analizado el grado de cumplimiento de las normativas y guías clínicas en endoscopia respiratoria. Un trabajo que analizaba en 1997 el grado de adherencia a la guía nacional británica sobre bronoscopias, demostró que un 35 % de las unidades no alcanzaba el tiempo mínimo en la desinfección antes y después de las bronoscopias rutinarias. Además, en un 34 % de los casos, no se procedía a la desinfección antes de los procedimientos urgentes y en un 19 %, después de los practicados en casos con sospecha de tuberculosis. El aclarado con agua filtrada o estéril era una práctica que no realizaba en un 43 % de las unidades. Asimismo, hasta un 31 % de las unidades manipulaba el glutaraldehído en la sala de broncoscopia y era común la ausencia de ventilación adecuada y la utilización de ropa protectora por parte del personal⁽⁵²⁾. Otro trabajo más reciente referido al ámbito de los

EE.UU. confirma esta situación en el contexto del control de infecciones y limpieza y desinfección del instrumental en endoscopia respiratoria⁽⁵³⁾. Sería interesante conocer los datos referidos a nuestro país.

Como recomendación general, en la unidad deberá realizarse de forma periódica:

- Test de fugas semanal.
- Control microbiológico del fibrobroncoscopio mensual y siempre que exista sospecha de colonización del mismo.
- Revisión de material, medicación y equipo de RCP avanzada semanal.
- Control de fungible y almacén quincenal.
- Limpieza de la torre de bronoscopias (procesador, fuente de luz, bombillas, etc.) cada 6 meses.
- Limpieza de los filtros del aire acondicionado y extractores, anualmente.

Control del instrumental

Como ya se ha indicado, es aconsejable controlar periódicamente la integridad de las cubiertas del fibrobroncoscopio mediante el test de fugas. Se recomienda un control semanal.

Para el control microbiológico del fibrobroncoscopio se puede llenar el canal interno con suero fisiológico durante 10 minutos para después instilar el suero recogido en un medio estéril a analizar desde el punto de vista microbiológico (procesar la muestra para bacterias, micobacterias y hongos). Se podría realizar este control de forma mensual. En este sentido, la implementación de técnicas de biología molecular para la detección del ADN puede facilitar el seguimiento epidemiológico de potenciales brotes infecciosos transmitidos desde la unidad de endoscopia respiratoria⁽⁵⁾.

Es, además, necesario disponer de un registro de limpieza y desinfección de materiales, tener acceso permanente a las instrucciones de seguridad en el manejo de aldehídos para el personal y mantener o implementar el entrenamiento necesario en la utilización de desinfectantes/agentes esterilizantes.

La verificación del adecuado funcionamiento del resto de instrumental y del broncoscopio rígido será observacional con la práctica clínica diaria.

Tiempos médicos para la realización de una broncoscopia

La normativa SEPAR para la realización de broncoscopias⁽¹⁾ ha establecido unos tiempos mínimos para la realización de este procedimiento. Así, los autores señalaron un “tiempo base” de 60 minutos, que incluiría la realización de los siguientes actos:

- Valoración del enfermo y de la indicación. Incluiría el estudio de la historia clínica del enfermo y de las pruebas de imagen practicadas.
 - Indicación y control de la premedicación (¿broncodilatadores?, ¿oxígeno?).
 - Práctica de la broncoscopia.
 - Docencia de médicos residentes.
 - Redacción del informe.
 - Petición de las pruebas complementarias (citología, anatomía patológica, microbiología, etc.).
 - Valoración y control del estado del enfermo después de la broncoscopia.
 - Seguimiento de los resultados obtenidos.
- Según se realicen determinadas técnicas, el tiempo medio será de 90 minutos:
- Lavado alveolar.
 - Biopsia pulmonar.
 - Broncoaspirados selectivos múltiples.
 - Control radioscópico (densidades periféricas).
 - Broncoscopia terapéutica. Extracción de cuerpos extraños, tratamiento de fistulas, algunas hemoptisis, láser, prótesis, braquiterapia, crioterapia, etc.

El tiempo base se incrementaría según determinadas circunstancias: según la procedencia del enfermo, para la valoración de la indicación del procedimiento, si el enfermo procediera de un servicio distinto a neumología el tiempo se incrementaría en 15 minutos y, si procediera de otro centro, en 60 minutos.

Para la realización de broncoscopia intervencionista o rígida en quirófano el tiempo será

de 120 minutos. En el caso concreto del tratamiento mediante láser, el tiempo mínimo requerido sería de 60 minutos, tiempo que se alargaría en función del resto de actos médicos acompañantes: colocación de endoprótesis, etc.

Consentimientos informados específicos

La unidad deberá contar con distintos tipos de consentimientos informados que deberán ser explicados de forma exhaustiva al paciente o representante legal antes de la realización de la prueba. Estos consentimientos deberán estar adaptados al entorno cultural medio de la población, ser específicos para cada técnica e incluir tanto información como declaración. En un trabajo de Muñoz Méndez et al. de 1999 sobre la aplicación del consentimiento informado para fibrobroncoscopia en España, sólo el 67 % de los servicios de neumología disponían del mismo. De este porcentaje, en un 83 % de los casos era específico para fibrobroncoscopia. Tan sólo un 14 % de los consentimientos informados contenían una información y declaración adecuadas⁽⁵⁴⁾. Algunos de los consentimientos básicos que deberían establecerse son:

1. Fibrobroncoscopia.
2. Broncoscopia rígida en quirófano/ Broncoscopia intervencionista.

Control de la práctica de la broncoscopia

La normativa SEPAR de 1997⁽¹⁾ recogió de forma explícita la necesidad de establecer unas indicaciones correctas para la realización de este procedimiento. Los autores recomendaron que el número de broncoscopias sin hallazgos patológicos no sobrepasase el 50 % y el de broncoscopias inútiles el 25 %. Asimismo y en relación con la morbimortalidad de la prueba indicaron como límite para la presencia de tolerancia defectuosa el 10 % sobre el total de procedimientos practicados, el 5 % para complicaciones menores, el 0,5 % para complicaciones mayores (aquellas que amenazarán la vida del enfermo o exigieran medidas de reanimación) y no debería existir más de un 0,05 % de mortalidad.

En cuanto al rendimiento de las muestras obtenidas para el diagnóstico, estos autores indicaron específicamente que en tumores centrales visibles la biopsia debería ser positiva en más del 80% de casos.

Sería recomendable crear una base de datos informática para labores de control de la calidad asistencial, docencia e investigación y disponer de material de entrenamiento: molde anatómicos o simuladores virtuales.

BIBLIOGRAFÍA

- Canalis E, Castella J, Díaz P, Freixenet J, Rivas J, Zalacaín R, et al. Minimal requirements for a respiratory endoscopy unit. *Area of Diagnostic and Therapeutic Techniques of the Spanish Society of Pneumology and Thoracic Surgery. Arch Bronconeumol* 1997; 33(2): 92-8.
- Mehta AC, Prakash U, Garland R, Haponik E, Moses L, Schaffner W, et al. American College of Chest Physicians and American Association for Bronchology Consensus Statement. Prevention of Flexible Bronchoscopy-Associated Infection. *Chest* 2005; 128: 1742-55.
- Culver D, Gordon S, Mehta A. Infection Control in the Bronchoscopy Suite. A Review of Outbreaks and Guidelines for Prevention. *Am J Respir Crit Care Med* 2003; 167: 1050-6.
- Quadrelli S, Grynblat P, Defranchi H, Downey D, de la Canal A, Perrone R, et al. Normas de consenso para la realización de la endoscopia respiratoria de la Sociedad Argentina de Broncoesofagología. *Arch Bronconeumol* 1998; 34: 207-20.
- Wang KP, Terry PB. Transbronchial needle aspiration in the diagnosis and staging of bronchogenic carcinoma. *Am Rev Respir Dis* 1983; 127: 344-7.
- Wang KP. Transbronchial needle aspiration to obtain histology specimen. *J Bronchol* 1994; 1: 116-22.
- Dasgupta A, Mehta AC, Wang KP. Transbronchial needle aspiration. *Semin Respir Crit Care Med* 1997; 18: 571-81.
- Becker HD. Bronchoscopy for airway lesions. En: Wang KP, Metha AC, eds. *Flexible Bronchoscopy*. Oxford: Blackwell, 1995. p. 136-59.
- Honeybourne D, Babb J, Bowie P, Brewin A, Fraise A, Garrard C et al. British Thoracic Society Bronchoscopy Guidelines Committee. British Thoracic Society guidelines on diagnostic flexible bronchoscopy. *Thorax* 2001; 56 (Suppl I): i1-i21.
- Burgués C, Puzo C, Carrillo B, Sastre A. Limpieza, desinfección y esterilización del instrumental de broncoscopia. En: Puente Maestu et al, eds. *Módulo 2. Procedimientos de pruebas funcionales. Manual SEPAR de Procedimientos*. Madrid: Luzán 5, 2002. p. 4-13.
- Fennelly KP. Personal respiratory protection against Mycobacterium tuberculosis. *Clin Chest Med* 1997; 18: 1-17.
- British Thoracic Society joint Tuberculosis Committee. Chemotherapy and management of tuberculosis in the United Kingdom. *Thorax* 1998; 53: 536-48.
- Wenger PN, Otten J, Breeden A, et al. Control of nosocomial transmission of multi-drug resistant Mycobacterium tuberculosis among healthcare workers and HIV-infected patients. *Lancet* 1995; 345: 235-40.
- Medical Devices Agency. Decontamination of endoscopes. *Device Bulletin DB9607*. London: Department of Health, 1996.
- Health and Safety Executive. *Glutaraldehyde. Control of substances hazardous to health*. London 1994.
- Milman N, Faurischou P, Grode G, et al. Pulse oximetry during fiberoptic bronchoscopy in local anesthesia: frequency of hypoxaemia and effect of oxygen supplementation. *Respiration* 1994; 61: 342-7.
- Albertini R, Harrel JH, Moser JM. Hypoxemia during fiberoptic bronchoscopy. *Chest* 1974; 65: 117-22.
- Matsushima Y, Jones RL, King EG, et al. Alterations in pulmonary mechanics and gas exchange during routine fiberoptic bronchoscopy. *Chest* 1984; 86: 184-8.
- Pirozynski M, Sliwinski P, Radwan L, et al. Bronchoalveolar lavage: comparison of three commonly used procedures. *Respiration* 1991; 58: 72-6.
- Antonelli M, Conti G, Riccioni L, et al. Noninvasive positive-pressure ventilation via face mask during bronchoscopy with BAL in high-risk hypoxemic patients. *Chest* 1996; 110: 724-8.
- Evans E, Ganeshalingam K, Ebdon P. Changes in oxygen saturation and transcutaneous

- carbon dioxide and oxygen levels in patients undergoing fiberoptic bronchoscopy. *Respir Med* 1998; 92: 739-42.
22. Breuer H, Charchut S, Worth H. Effects of diagnostic procedures during fiberoptic bronchoscopy on heart rate, blood pressure, and blood gases. *Klin Wochenschr* 1989; 67: 524-9.
 23. Matot I, Kramer M, Glantz I, et al. Myocardial ischemia in sedated patients undergoing fiberoptic bronchoscopy. *Chest* 1997; 112: 1454-8.
 24. Moisan T, Chandrasekhar A, Moran J. Arrhythmias in patients with heart disease during fiberoptic bronchoscopy. *Illinois Med J* 1979; 7: 27-30.
 25. Shrader D, Lakshminarayan S. The effect of fiberoptic bronchoscopy on cardiac rhythm. *Chest* 1978; 73: 821-4.
 26. Williams TJ, Nicoulet I, Coleman E, et al. Safety and patient acceptability of intravenous midazolam for fibre optic bronchoscopy. *Respir Med* 1994; 88: 305-7.
 27. Crawford M, Pollock J, Anderson K, et al. Comparison of midazolam with propofol for sedation in outpatient bronchoscopy. *Br J Anaesth* 1993; 70: 419-22.
 28. Williams TJ, Brooks T, Ward C. The role of atropine premedication in fiberoptic bronchoscopy using intravenous midazolam sedation. *Chest* 1998; 113: 1394-8.
 29. ERS/ATS statement on interventional pulmonology. *Eur Respir J* 2002; 19: 356-73.
 30. Beamis JF. Rigid bronchoscopy. En: Beamis J, Marthur P, eds. *Interventional Pulmonology*. New York: McGraw-Hill, 1998. p.17-28.
 31. Turner JF, Ernst A, Becker HD. Rigid Bronchoscopy: How I do it. *J Bronchol* 2000; 7: 171-6.
 32. Ramsre ER, Beamis JF. Laser bronchoscopy. *Clin Chest Med* 1995; 16: 415-26.
 33. Colt HG. Laser bronchoscopy. *Chest Surg Clin N Am* 1996; 6: 277-91.
 34. Hooper RG, Jackson FN. Endobronchial electrocautery. *Chest* 1985; 87: 712-14.
 35. Sutedja T, van Boxem TJ, Schramel FM, Felius C, Postmus PE. Endobronchial electrocautery is an excellent alternative for Nd-YAG laser to treat airway tumors. *J Bronchol* 1997; 4: 101-5.
 36. Reichle G, Freitag L, Kullmann HJ, Prenzel R, Macha HN, Farin G. Argon plasma coagulation in bronchology: A new method – Alternative or complementary. *J Bronchol* 2000; 7: 109-17.
 37. Maiwand MO. Cryotherapy for advanced carcinoma of the trachea and bronchi. *BMJ* 1986; 293: 181-2.
 38. Homasson JP, Renault P, Angebault M, Bonniot JP, Bell NJ. Bronchoscopic cryotherapy for airway structures caused by tumors. *Chest* 1986; 90: 159-64.
 39. Bolliger CT. Airway stents. *Semin Respir Crit Care Med* 1997; 18: 563-70.
 40. Macha HN, Wahlers B, Reichle C, von Zwehl D. Endobronchial radiation therapy for obstructing malignancies: Ten years' experience with iridium-192 high-dose radiation brachithery afterloading technique in 365 patients. *Lung* 1995; 173: 271-80.
 41. Yu M, Edell ES. Endobronchial brachytherapy. *Semin Respir Crit Care Med* 1997; 18: 555-61.
 42. Fischer R, Huber RM. Endoluminal brachytherapy in central lung cancer. En: Bolliger CT, Marthur PN, eds. *Interventional Bronchoscopy. Progress in Respiratory Research*. Vol. 30 Basel, Karger, 2000. p. 146-58.
 43. Cortese DS, Kinsey JH. Endoscopic management of lung cancer with hematoporphyrin derivative phototherapy. *Mayo Clin Proc* 1982; 57: 543-47.
 44. McCaughan JS Jr, Hawley PC, Bethel BH, Walter J. Photodynamic therapy of endobronchial malignancies. *Cancer* 1988; 62: 691-701.
 45. Sutedja TG, Postumus PE. Photodynamic therapy in lung cancer. A review. *Photochem Photobiol* 1996; 36: 199-204.
 46. Lukomsky G, Ovchinnikov A, Bilal A. Complications of bronchoscopy. Comparison of rigid bronchoscopy under general anesthesia and flexible fiberoptic bronchoscopy under topical anesthesia. *Chest* 1981; 79: 316-21.
 47. Bahhady IJ, Ernst A. Risks of and Recommendations for Flexible Bronchoscopy in Pregnancy: A Review. *Chest* 2004; 126: 1974-81.
 48. Cappell MS. The fetal safety and clinical efficacy of gastrointestinal endoscopy during pregnancy. *Gastroenterol Clin North Am* 2003; 32: 123-79.

49. Midulla F, de Blic J, Barbato A, Bush A, Eber E, Kotecha S, et al. Flexible endoscopy of paediatric airways. *Eur Respir J* 2003; 22: 698-708.
50. Brownlee KG, Crabbe D. Paediatric bronchoscopy. *Arch Dis Child* 1997; 77: 272-5.
51. Schellhase DE. Pediatric flexible airway endoscopy. *Opin Pediatr* 2002;14: 327-33.
52. Honeybourne D, Neumann CS. An audit of bronchoscopy practice in the United Kingdom: a survey of adherence to national guidelines. *Thorax* 1997; 52: 709-13.
53. Srinivasan A, Wolfenden L, Song X, Perl T, Haponik E. Bronchoscope Reprocessing and Infection Prevention and Control: Bronchoscopy-Specific Guidelines Are Needed. *Chest* 2004; 125: 307-14.
54. Muñoz Méndez J, Afageme Michavila I, Hernández Hazañas M, García Polo C, de la Cruz Morón I. Índice de implantación del consentimiento informado escrito para fibrobroncoscopia en las unidades de neumología de los hospitales españoles. *Arch Bronconeumol* 1999; 35: 367-71.

INDICACIONES Y TÉCNICA DE LA FIBROBRONCSCOPIA

Luis Puente Maestu, Juan Luis Rodríguez Hermosa, Myriam Calle Rubio

RESUMEN

Desde que Killian descubrió a finales del siglo XIX el broncoscopio, y la incorporación por Ikeda en la década de los 60 de la fibra óptica, hasta la actualidad se ha avanzado en la técnica y, sobre todo, en el instrumental empleado en la broncoscopia, lo que ha permitido ampliar el rango de las indicaciones, tanto diagnósticas como terapéuticas, perfeccionar la imagen de la vía aérea, evaluar zonas periféricas del pulmón y mejorar la tolerancia y seguridad del paciente que tiene que ser sometido a esta exploración.

BRONCOSCOPIO FLEXIBLE O FIBROBRONCSCOPIO

El fibrobroncoscopio es un tubo con un haz de fibras de vidrio, que se encargan de iluminar y transmitir la imagen, y un canal hueco para la aspiración, la instilación de suero o medicamentos y la introducción de diverso instrumental para la toma de muestras. Consta de 3 partes bien diferenciadas:

- El conector, que incluye el cable a la fuente de luz (excepto en los equipos portátiles, donde no es necesaria) y el conector de ventilación para realizar el test de fugas.
- La parte proximal, donde se encuentra el ocular (que no existe en los videobroncoscopios), la entrada del canal de trabajo, una palanca para el control del movimiento del extremo distal y un botón para la aspiración.
- El tubo flexible, cuyo extremo distal es móvil, con un rango de angulación entre 190 y 270°, lo que permite la visualización de los diferentes bronquios segmentarios.

En la actualidad disponemos de broncoscopios de diferentes tamaños, en función de

la utilidad a la que se destine. El calibre exterior varía en un margen relativamente amplio, desde 2 hasta 6 mm, según se trate de broncoscopios pediátricos, los más finos, o de los empleados en la broncoscopia terapéutica, que requieren un canal de succión mayor (que llega en estos casos hasta 2,6 mm de diámetro interno)⁽¹⁾.

La incorporación del videobroncoscopio ha mejorado la calidad de la imagen, y permite visualizar la imagen en un monitor gracias a un chip alojado en el extremo distal del tubo, en lugar de la visión directa por el extremo proximal del fibrobroncoscopio como era tradicional.

BRONCOSCOPIO RÍGIDO

El broncoscopio rígido es un tubo metálico hueco, con el extremo distal biselado y romo para facilitar su introducción con el menor traumatismo posible para la vía aérea. El extremo proximal está adaptado para visualizar la vía aérea, para mantener una adecuada ventilación y para la introducción de instrumentos accesorios. Dentro del instrumental existe un canal para introducir la luz y el tubo de aspiración. Por la parte lateral podemos administrar oxígeno e incluso ventilación mecánica a través de un conector Venturi⁽²⁾. El tamaño varía según su uso en niños o en adultos, desde 3,5 a 10 mm de diámetro interno y de 4 a 12 mm de diámetro externo, y la longitud desde 20 a 40 cm.

ELECCIÓN DEL BRONCOSCOPIO

La mayor sencillez de la técnica con el broncoscopio flexible, menor molestia para el paciente y el acceso a vías aéreas más peri-

féricas ha generalizado su uso. No obstante, en los últimos años ha resurgido el uso del broncoscopio rígido ligado a la introducción de nuevas modalidades terapéuticas, como el láser, la crioterapia, el electrocauterio y las prótesis endobronquiales, ya que la broncoscopia rígida tiene una mayor capacidad de aspiración y facilita un mejor control de la vía aérea. En algunas ocasiones son complementarios, y podemos introducir el broncoscopio flexible una vez realizada la intubación con el broncoscopio rígido.

INSTRUMENTAL

Una gran variedad de instrumental que se puede introducir a través del fibrobroncoscopio nos facilitará la toma de muestras según la necesidad en cada paciente y la experiencia del broncoscopista. Existen cepillos, con cerdas metálicas, encargados de obtener muestras de la mucosa por fricción para el análisis anatomopatológico. Hay catéteres telescopados, cuyo extremo está protegido por un tapón de silicona reabsorbible, y que permiten recoger muestras directamente del árbol bronquial, evitando así la contaminación por gérmenes de la vía aérea superior. Existe una amplia gama de pinzas, dentadas, anguladas, con las copas modificadas, alargadas..., que nos van a facilitar la obtención de biopsias de la mejor calidad en cada situación. Otros instrumentos como cestas, ganchos, fórceps o ciertos tipos de pinzas, están diseñados para la extracción de cuerpos extraños. Por último, las agujas de punción se emplean para la obtención de muestras de las lesiones submucosas o de adenopatías adyacentes al árbol traqueobronquial; pueden ser de plástico o de metal, y constan de una aguja fina (entre 19 y 22 gauge) y alargada (entre 4 y 15 mm), con un canal hueco para realizar la aspiración y un instrumento en la parte proximal para sacar o guardar la aguja⁽⁵⁾.

INDICACIONES

La fibrobroncoscopia ha facilitado la toma de muestras del árbol respiratorio y se emplea

en diversas situaciones clínicas, ante variadas sospechas diagnósticas y, en ocasiones, también puede ser un elemento terapéutico. De manera global, podemos decir que será indicación de esta técnica cualquier problema respiratorio clínico o radiológico de causa desconocida⁽⁴⁾.

La sospecha y la estadificación de una enfermedad neoplásica pulmonar es quizás una de las indicaciones principales ya que, por medio de la fibrobroncoscopia, realizamos biopsias bronquiales o transbronquiales para la confirmación anatómo-patológica del tumor, delimitamos su extensión dentro del árbol bronquial de cara a una posible resección quirúrgica y podemos efectuar punciones ganglionares de las regiones adyacentes al árbol bronquial para la estadificación ganglionar. El rendimiento diagnóstico en las lesiones centrales, con visión endoscópica de la lesión, es superior al 90 %, y la rentabilidad disminuye en las lesiones periféricas, que pueden beneficiarse del control radioscópico durante la toma de muestras. La valoración de la vía aérea en traumatismos torácicos o en quemados, o la toma de muestras en una enfermedad pulmonar intersticial o en una infección respiratoria son otras situaciones en las que la broncoscopia puede ser una herramienta diagnóstica útil (Tabla 1).

La fibrobroncoscopia puede servir como terapéutica, aunque en este campo las indicaciones de la broncoscopia rígida son mayores. Nos será útil para la aspiración de secreciones, en casos de atelectasia, cuando no se pueden movilizar con los métodos convencionales; en pacientes que tienen una intubación técnicamente difícil o para comprobar la correcta colocación de un tubo endotraqueal. Por último, para la extracción de cuerpos extraños podemos realizarlo en ocasiones con el broncoscopio flexible, pero es importante que el broncoscopista esté familiarizado con el material destinado a este fin, y esté preparado para posibles complicaciones, ya que el riesgo de sangrado en la extracción o el tamaño del cuerpo extraño puede impedir pasar la glo-

TABLA 1. Indicaciones de la broncoscopia diagnóstica**Síntomas clínicos no explicados**

Tos persistente
 Disnea / sibilantes no justificados
 Hemoptisis
 Disfonía
 Asma unilateral, de comienzo súbito
 Síndrome de vena cava
 Parálisis diafragmática

Aclaración de una sospecha diagnóstica

Alteraciones radiológicas
 Investigar el origen de una citología de esputo positiva
 Estadiaje del carcinoma broncogénico
 Sospecha de fístula traqueoesofágica
 Evaluación de la vía aérea tras un traumatismo torácico
 Evaluación de la vía aérea en quemados
 Toma de muestras en una enfermedad intersticial
 Estudio microbiológico de infecciones respiratorias
 Evaluación de la respuesta al tratamiento del cáncer de pulmón

tis y ser necesario el empleo del broncoscopio rígido (Tabla 2).

CONTRAINDICACIONES

Aunque la broncoscopia es una técnica con escasa morbilidad, requiere de una valoración previa del paciente para evitar, en la medida que sea posible, las complicaciones. El balance riesgo / beneficio debe evaluarse en cada paciente antes de realizar la exploración. Los pacientes de edad avanzada y aquellos con un deterioro importante del estado general (índice de Karnofsky inferior al 30 %) tienen un mayor riesgo de complicaciones en general.

TABLA 2. Indicaciones de la fibrobroncoscopia terapéutica

Aspiración de secreciones
 Extracción de cuerpos extraños
 Desobstrucción de las vías aéreas centrales por tumores, en casos seleccionados
 Intubaciones difíciles
 Confirmar la colocación del tubo endotraqueal

Cuando exista una insuficiencia respiratoria que no se corrige con oxígeno será una contraindicación para la prueba, o al menos de alguno de sus procedimientos (biopsias transbronquiales o lavado broncoalveolar), que empeoran más aún el intercambio gaseoso, y, en cualquier caso, una desaturación mantenida que no se corrige con oxigenoterapia nos va a obligar a detener la exploración. Un infarto de miocardio reciente, en las 6 semanas previas, será una contraindicación relativa para realizar esta exploración, y es preferible demorarla, dado que durante la prueba son frecuentes las arritmias cardíacas asociadas a la falta de oxígeno y puede producirse isquemia miocárdica. Las alteraciones de la coagulación suponen un mayor riesgo de sangrado, y son también una contraindicación relativa⁽⁵⁾.

La ausencia de consentimiento del paciente para realizar la prueba, la falta de experiencia o de medios técnicos, la insuficiencia respiratoria o alteraciones graves de la coagulación se consideran contraindicaciones absolutas (Tabla 3).

PREMEDICACIÓN

La premedicación, bien con anticolinérgicos o con sedantes, se ha usado con frecuencia para la broncoscopia^(6,7). Con los anticolinérgicos se intenta reducir el volumen de las secreciones; sin embargo, hay serias dudas sobre su eficacia^(5,8). La eficacia de las benzodiazepinas como premedicación tampoco está clara⁽⁹⁾. En un estudio se encontró que la administración

TABLA 3. Contraindicaciones para la broncoscopia**Contraindicaciones relativas**

Falta de colaboración del paciente
 Ángor inestable o infarto de miocardio reciente
 Arritmias cardíacas no controladas
 Asma mal controlada
 Insuficiencia respiratoria
 Hipertensión pulmonar grave
 Debilidad, malnutrición, edad avanzada

Contraindicaciones absolutas

Ausencia de consentimiento del paciente
 Falta de experiencia o de dotación técnica adecuada
 Insuficiencia respiratoria no corregible
 Coagulopatía no controlada

de 20 mg de codeína antes de la prueba reduce ligeramente la frecuencia de la tos⁽¹⁰⁾.

ANESTESIA TÓPICA

La lidocaína tópica se considera el anestésico local más seguro para las vías respiratorias⁽⁵⁾. La anestesia de las fosas nasales se puede realizar con spray de lidocaína al 4 % o al 10 %, o gel al 2 %. El gel parece tolerarse mejor. La orofaringe puede anestesiarse usando spray al 10 % o nebulizaciones con lidocaína al 4-5 %. Un estudio reciente cuestiona la necesidad anestesia tópica orofaríngea con lidocaína cuando se aplica sedación combinada⁽¹¹⁾.

Existen varias técnicas para administrar anestésico local en las cuerdas vocales, incluyendo el rociado, nebulización, aplicación de pequeñas torundas o con uno o dos bolos de lidocaína al 2 % (2 ml) según se avanza, sin que ningún estudio haya demostrado ventajas concluyentes⁽¹²⁾. Como alternativa se puede bloquear el nervio laríngeo superior o insular la anestesia transcricoidea con 5 ml de

lidocaína al 2 %, aunque un 40 % de los pacientes la consideran bastante desagradable⁽¹³⁾. Una vez en el árbol bronquial es costumbre anestesiarse la tráquea y los bronquios principales derecho e izquierdo con bolos de 2 ml al 2 %, y administrar bolos de igual cantidad posteriormente dependiendo de la tos.

La lidocaína se absorbe del tracto respiratorio y, aunque varios estudios han encontrado que aun con dosis altas los niveles séricos son mínimos⁽¹⁴⁾, se recomienda limitar la dosis administrada a 8 mg /kg⁽⁵⁾. Una dosis elevada de lidocaína puede producir convulsiones o depresión cardíaca, especialmente en las personas mayores o las que tienen una afectación de la función hepática. En casos raros, la administración tópica de lidocaína puede ocasionar metahemoglobinemia⁽¹⁵⁾, que se sospechará por la observación de sangre de color chocolate en el campo del broncoscopio⁽¹⁶⁾.

SEDACIÓN

Hay debate sobre si es necesario sedar a los pacientes para la fibrobroncoscopia. En algunos estudios no controlados se encontró que la realización del procedimiento sólo con anestesia tópica era aceptablemente tolerado^(17,18), pero varios otros describen una mejor tolerancia con sedación⁽¹⁹⁻²²⁾. Parece incuestionable que la sedación aumenta el confort y reduce el dolor, la ansiedad y la agitación⁽²³⁾. La sedación adecuada permite al operador concentrarse en el procedimiento y no en calmar al paciente, lo que es particularmente positivo si el procedimiento es complejo y prolongado. También hace más fácil la docencia. El principal argumento contra la sedación es que aumenta el riesgo, sin embargo este problema no parece muy relevante si el paciente está vigilado y monitorizado adecuadamente^(5,24). De hecho, la mayoría de los broncoscopistas en los EE.UU. y en Gran Bretaña se decantan por su uso rutinario^(6,7), posiblemente ocurra lo mismo en otros países, y parece que también una gran mayoría de pacientes la prefieren^(22,25).

Aunque el objetivo de la sedación es la llamada “sedación consciente”^(A) en contraposición a la “sedación profunda”^(B), esta división es artificial debido a la facilidad con que se pasa del nivel superficial al profundo particularmente si queremos ser efectivos. Por esta razón, la *American Society of Anesthesiologists* prefiere el término “sedación /analgesia” para referirse a la administración de sedantes y analgésicos durante la realización de algún procedimiento con anestesia local o sin ésta⁽²⁶⁾. Hay que comprobar de forma sistemática, preguntando al paciente (o con EEG), si se ha conseguido inducir un sueño ligero, en cuyo caso la aceptación de la broncoscopia es alta⁽²⁷⁾. Uno de los problemas habituales con la sedación hecha con timidez es que no se logre un nivel suficiente, y por ello no se logre disminuir las molestias para el paciente^(9,28,29).

El midazolam es el agente más empleado por los broncoscopistas. Las dosis únicas resultan a menudo insuficientes^(9,27-29), y por esa razón se deben titular según necesidades (Tabla 4). El propofol es el agente más empleado por los anestelistas y parece ofrecer ventajas comparado con midazolam^(30,31), pero es más caro y requiere experiencia con su administración. Finalmente, se han empleado combinaciones que incluyen sedantes (midazolam o propofol) y narcóticos en las que se produce un efecto sinérgico de los efectos sedantes y amnésicos con los analgésicos y antitusivos. Las combinaciones se asocian a más efectos secundarios, en particular a depresión respiratoria, que el midazolam solo⁽³²⁾. En general se prefieren narcóticos de vida corta, como alfentanilo o remifentanilo⁽³¹⁾.

MÚSICA

Los estudios que han analizado el efecto ansiolítico de la música han dado resultados dispares^(33,34).

MONITORIZACIÓN Y MEDIDAS DE APOYO

La broncoscopia debe realizarse en un hospital, aunque sea con carácter ambulatorio. El hospital ofrece los medios adecuados para solventar las complicaciones potenciales, ofreciendo al paciente las máximas garantías. En general se debe monitorizar con pulsioximetría así como suministrar oxígeno de rutina para mantener la saturación arterial por encima de 90 %. Dada la disponibilidad actual de sistemas automáticos de medición de presión arterial es recomendable tener uno. Es también aconsejable disponer de monitorización de ECG, de un acceso intravenoso durante el procedimiento y tener accesible un equipo de resucitación cardiopulmonar y material para la intubación^(5,35). Si se seda al paciente, todas las medidas anteriores son obligatorias. Todo paciente que reciba sedación-analgesia debe ser evaluado previamente con una historia orientada a los factores de riesgo para la anestesia, susceptibilidad individual a efectos secundarios de los fármacos, posibles dificultades en caso de necesitar intubación y una valoración del estado general.

PERSONAL

La seguridad del paciente depende de que el personal tenga experiencia suficiente. Se recomienda que haya al menos dos asistentes a la endoscopia y que al menos uno sea una enfermera cualificada⁽⁶⁾. Las personas que realizan la fibrobroncoscopia deben estar adecuadamente entrenadas y hay que contar con el equipo

^ASedación consciente se refiere a un estado médicamente controlado de depresión de la conciencia, pero conservando los reflejos protectores, preservando la capacidad del paciente para mantener su ventilación en forma independiente y continua, además de permitir la respuesta del paciente ante estímulos físicos u órdenes.

^BUn estado médicamente controlado de depresión intensa del nivel de la conciencia, acompañado generalmente de pérdida total o parcial de los reflejos protectores, e incluye la incapacidad para mantener la vía aérea permeable y la ventilación; además de disminuir la respuesta del paciente a la estimulación física u órdenes.

TABLA 4. Fármacos empleados para sedación-analgésia

Benzodiacepinas: la más usada de todas para sedación-analgésia es el midazolam (DORMICUM®). Es de 3 a 4 veces más potente que el diazepam y la forma recomendada de administración es 1 mg iv cada 2 minutos hasta conseguir el efecto deseado. La dosis recomendada intramuscular para la sedación preoperatoria es de 0,07 a 0,08 mg/kg im 1 hora antes de la cirugía. Menos de un 10 % de la población tiene efectos prolongados debido a un metabolismo más lento. Se ha usado en combinación con otros agentes como el Fentanil, Alfentanil, Ketamina y Propofol.

Ketamina: (KETALAR®) Un excelente anestésico, produce estados de profunda sedación, preservando los reflejos protectores laríngeos, se ha empleado a dosis de 0,25 a 2 mg/kg, para la vía iv en combinación con Midazolam. Produce efectos psicomiméticos como delirio y pesadillas; aunque estos efectos son minimizados cuando se emplea conjuntamente con Midazolam y no se excede de dosis de 2 mg/kg.

Fentanilo: (FENTANILO solución Inyectable®) un opiode agonista, se usa para la sedación y analgesia a dosis de 0,7 a 2 microgramos/kg por vía iv alcanza su efecto pico 5 a 15 minutos tras su administración iv y su duración es de 30 a 60 minutos. Se ha empleado conjuntamente con el Midazolam.

Alfentanilo: (RAPIFEN®) otro potente opiode de inicio rápido y corta duración. Se emplea a dosis de 10 a 25 microgramos /kg, por vía iv inicia su acción de 1 a 2 minutos y su efecto dura de 10 a 15 minutos. Se ha empleado también en combinación con Midazolam.

Remifentanilo (REMIFENTANIL®): se ha empezado a usar recientemente. Se trata de un opiáceo potente comparable al fentanilo, de inicio rápido similar al alfentanilo, pero cuya característica fundamental es la rapidez con que desaparecen sus efectos merced a la vía de metabolización, pues es degradado por las esterasas tisulares y plasmáticas. Por tanto, la desaparición de sus efectos es muy rápida e independiente de la duración de su administración. Puede ser también una alternativa a la sedación con propofol en cirugía bajo anestesia local a dosis de 0,1 m/kg/min.

Propofol: (DIPRIVAN®) ha sido empleado con gran éxito debido a su rápido inicio de acción y su rápida excreción. Dosis de carga < de 60 años 2-2,5 mg/kg > de 60 años 1,6-1,7 mg/kg, Ancianos 0,7 mg/kg. Se deben reducir las dosis si se emplean mórficos o benzodiazepinas. Mantenimiento: bolus de 10-20 mg cada 5-10 min. Mantenimiento en perfusión: se pueden utilizar dos sistemas: Bolus de 1 mg/kg seguido de una perfusión de 10 mg/kg/h durante 10 min, pasando a 8 mg/kg/h durante otros 10 min y luego a 6 mg/kg/h hasta el final. Estas dosis mantienen niveles de 3 a 4 mg/ml. Deben disminuirse las dosis en el paciente de edad: dosis de 6,3 mg/kg/h durante la primera hora, 4,1 mg/kg/h durante la segunda hora y 3,8 mg/kg/h hasta el final de la intervención. Todas estas dosis son potenciadas con la adición de mórficos.

Óxido nítrico: este agente inhalatorio también se emplea para la sedación analgesia, a concentraciones de 50 % con oxígeno es capaz de brindar sedación y analgesia adecuada.

necesario para manejo de la vía aérea, el suministro de oxígeno y con el arsenal de medicamentos y técnicas necesarios para controlar correctamente cualquier posible complicación (Tabla 5)⁽²⁶⁾. La persona (enfermero/a o médico/a) encargado de suministrar la sedación-anal-

gesia, debe estar igualmente entrenada en el soporte vital básico y avanzado, manejo de la vía aérea y de los accesos venosos, y estar familiarizado con los medicamentos que use para la sedación, así como los fármacos necesarios en caso de necesitar resucitación cardiopul-

TABLA 5. Equipo necesario para una sedación-analgésia

- Equipo que permita suministrar presión positiva y brindar concentraciones de oxígeno de hasta el 90 %.
- Succión adecuada con diversos catéteres o sondas para succión.
- Monitorización: electrocardiografía, tensión arterial continua, saturación de oxígeno, capnografía, temperatura.
- Medios de acceso venoso: catéteres intravenosos números 24, 22, 20, 18, y 16, torniquete, algodón, alcohol, esparadrapo, jeringas de 2, 5 y 10 mililitros, sistemas de infusión. Soluciones fisiológica ó de Ringer lactato, llaves de tres vías.
- Equipo para mantenimiento de la vía aérea: mascarillas faciales adecuadas para los pacientes que se vayan a sedar, cánulas orofaríngeas y nasales de diversos tamaños; bolsa para suministrar presión positiva de oxígeno (AMBU); laringoscopio con palas adecuadas; tubos endotraqueales, sondas para succión de diferentes calibres, sondas nasogástricas, nebulizador.
- La persona encargada de suministrar la sedación-analgésia, debe estar entrenada en el soporte vital básico y avanzado, manejo de la vía aérea y de los accesos venosos, estar familiarizado con todas las drogas que producen sedación y analgesia así como de las drogas vasoactivas. No debe ser el mismo que realiza el procedimiento quirúrgico (puede ser una enfermera) o un medico.

Fuente: Practice guidelines for sedation and analgesia by non-anesthesiologists. A report by the American Society of Anesthesiologists Task Force on Sedation and Analgesia by Non-Anesthesiologists. *Anesthesiology*. 1996;84:459-71.

monar. No es recomendable que sea el mismo que realiza el procedimiento⁽²⁶⁾.

PROBLEMAS COMUNES Y SUS SOLUCIONES

- *Ruta de inserción:* el broncoscopio flexible se puede introducir tanto por la boca como por la nariz. La ruta nasal evita problemas de desplazamiento del equipo con la lengua y protege al equipo de las mordeduras. La ruta oral elimina el riesgo de epistaxis. La ruta oral es la mejor si se necesita hacer la broncoscopia con el paciente intubado. La introducción del fibrobroncoscopio por vía oral se debe hacer siempre con un mordedor para prevenir el daño del instrumento que se puede producir incluso si el paciente no tiene dientes. Si se elige la ruta nasal, es importante cuidar el paso por la nariz para no producir dolor. En un estudio sobre las molestias de la broncoscopia fue la queja más frecuente tras la exploración. Algunos broncoscopistas prefie-

ren el uso rutinario de intubación orotraqueal lo que permite extraer el broncoscopio con facilidad para limpiarlo y controlar rápidamente la vía aérea si se produce una descompensación. La intubación de rutina no parece necesaria salvo cuando haya riesgos de hemoptisis significativa o para ciertos procedimientos intervencionistas realizados con el broncoscopio flexible y, en estos casos, probablemente sería preferible la intubación con el broncoscopio rígido.

- *Aspiración de secreciones:* puede no ser fácil, especialmente si son espesas, están fuertemente adheridas a la pared bronquial o forman tapones o moldes bronquiales. En estos casos puede ser necesario fragmentarlos con suero a presión o con las pinzas o estirarlos con movimientos del broncoscopio arriba y abajo para formar cordones o hilos suficientemente delgados para ser aspirados por el canal. Ocasionalmente, la única forma es sujetarlas con las pinzas o mediante aspiración

mantenida y retirarlas junto con el fibrobroncoscopio. Debe intentarse aspirar todas las secreciones ya que a veces ocultan lesiones de la mucosa. Los tejidos necróticos y las seudomembranas a menudo no son fáciles de eliminar o al hacerlo se produce hemoptisis, particularmente cuando están adheridas a la superficie de tumores, dificultando la realización de biopsias.

Cuando la lente se mancha de secreciones puede limpiarse mediante aspiración o frotando la punta contra la pared; también se puede utilizar suero salino o aprovechar la instilación de anestesia.

– *Hemoptisis leve*: las hemoptisis leves son en muchos casos autolimitadas. Hay ciertas medidas que se pueden tomar cuando sean de cierta intensidad o dificulten la exploración. El papel de pequeñas cantidades de *suero frío*, aunque de uso relativamente extendido, no está claro sobre todo si la hemoptisis es importante. El uso de una solución de adrenalina en una concentración de 1:10.000 (1 ml en 9 ml de suero salino) puede reducir las hemorragias difusas leves, pero no está clara su eficacia en las hemoptisis importantes⁽⁵⁶⁾. *Plasma de argón*. El uso de plasma de argón parece una herramienta muy eficaz para controlar las hemoptisis⁽⁵⁷⁾. No se ha analizado su coste-beneficio comparado con otras medidas.

– *Desaturación*: la desaturación en pacientes no sedados que no se corrige aumentado el flujo de oxígeno probablemente sea indicación de finalizar la prueba. Lo mismo ocurre si se sospecha que es debida a una complicación del procedimiento. En caso de que se piense que es debida a la hipoventilación por la sedación, el broncoscopista debe dejar de aspirar por el canal de trabajo y debe aumentarse rápidamente el flujo de oxígeno. Ocasionalmente es necesario colocar una cánula orofaríngea. Si es profunda, se asocia a alteraciones electrocardiográficas graves o no cede en un tiempo razonable, se debe retirar el tubo y establecer las medidas que se consideren necesarias (casi siempre es sufi-

ciente ventilar al paciente con un AMBU conectado a oxígeno).

Complicaciones

La broncoscopia es, en general, un procedimiento bastante seguro. En una serie retrospectiva de más de 24.000 casos se encontraron tasas de mortalidad de 1 por 10.000 y de complicaciones de 8 por 10.000⁽⁵⁸⁾. En otro estudio retrospectivo de 48.000 casos, la mortalidad fue de 2 por 10.000 y la tasa de complicaciones de 3 por 10.000⁽⁵⁹⁾. En los estudios prospectivos se han encontrado mortalidades sensiblemente mayor, aunque de todas formas bajas, y por ejemplo en una serie la mortalidad fue de 1 por 1.000 y una frecuencia de complicaciones relevante de 1,7%⁽⁴⁰⁾. En otro estudio de 4.000 pacientes, de los cuales 2.800 eran lavados bronquioalveolares y broncoaspiraciones y solo incluían 173 biopsias transbronquiales, y en la que los pacientes se sedaron con midazolam, se observó mortalidad de 0,5% y la tasa de complicaciones fue del 5%⁽⁴¹⁾, sin embargo en un estudio multicéntrico reciente de 300 casos que incluía muchos procedimientos prolongados con sedación, incluyendo biopsias, punciones transtraqueales y fotodetección de tumores, la mortalidad llegó hasta el 2% con una morbilidad grave del 10%⁽⁴²⁾. Los médicos que atienden al paciente deben ser juiciosos y plantearse honestamente el beneficio real de determinadas exploraciones en situaciones preterminales, que conllevan una elevada probabilidad de precipitar la muerte, cuando la sospecha clínica de cáncer sea muy alta.

Desaturación

La desaturación es una complicación relativamente frecuente de la broncoscopia particularmente si se hace con sedación⁽⁴³⁾. Su frecuencia disminuye cuando se utiliza oxígeno de forma rutinaria.

Neumotórax

Es una complicación poco frecuente en la fibrobroncoscopia convencional; sin embar-

go su frecuencia aumenta significativamente (3-5 %) cuando se practican biopsias transbronquiales^(41,44,45). Aunque la impresión de los broncoscopistas es que el uso del control fluoroscópico reduce la incidencia de neumotórax, en un estudio no se encontró una incidencia particularmente elevada (1/68) de neumotórax realizándolas sin fluoroscopia⁽⁴⁶⁾. En un grupo de pacientes a los que se les practica biopsia transbronquial con ventilación mecánica la incidencia aumentó hasta un 14 %⁽⁴⁷⁾. Aproximadamente la mitad de los neumotórax por biopsias transbronquiales requieren drenaje torácico⁽⁴¹⁾.

Sangrado

Las hemoptisis graves durante o después de la fibrobroncoscopia son raras. En una revisión de 3.096 broncoscopias en las que se practicaron cepillados y biopsias, se comunicó una incidencia de sangrado significativo del 1,9 %⁽⁴⁸⁾. La frecuencia de sangrado parece aumentar con las biopsias transbronquiales. En una revisión de más de 4.000 fibrobroncoscopias de un hospital universitario se encontró que mientras la frecuencia de complicaciones de la broncoscopia en general fue del 1,3 %⁽⁴¹⁾, el porcentaje de sangrado significativo (> 50 ml) o neumotórax tras las biopsias transbronquiales fue del 6,8 %.

Se sabe que el riesgo de sangrado es mayor en pacientes urémicos, inmunodeprimidos, con hipertensión pulmonar, enfermedades hepáticas, alteraciones de la coagulación y trombopenia⁽⁴⁹⁾. No hay información sobre los niveles seguros de coagulación en la broncoscopia. En nuestro centro se considera que niveles de INR > 1,5 o plaquetas < 20.000 deben corregirse antes de la exploración si ésta requiere biopsia. No se sabe tampoco los efectos de los antiagregantes plaquetarios. La aspirina no aumenta el riesgo de hemoptisis⁽⁵⁰⁾. En un estudio en cerdos, ni la aspirina y ni el clopidogrel aumentaron el riesgo de hemoptisis tras biopsias transbronquiales⁽⁵¹⁾.

Infección

Aunque sea relativamente frecuente la aparición de fiebre (aproximadamente 1 de cada 100 procedimientos⁽⁴⁰⁾) son muy escasas las infecciones respiratorias atribuibles a la broncoscopia cuando se siguen procedimientos de desinfección adecuados. La incidencia de fiebre tras el procedimiento aumenta mucho (10-30 %) cuando se realizan técnicas⁽⁴⁶⁾ y, particularmente tras el lavado bronquioalveolar⁽⁵²⁾. Se piensa que en la mayoría de los casos la fiebre se debe a la liberación de mediadores inflamatorios⁽⁵³⁾. Recientemente se ha descrito que, hasta un 6 % de las fibrobroncoscopias, producen bacteriemias transitorias (en pacientes sin antibióticos ni infección respiratoria)⁽⁵⁴⁾.

La contaminación del broncoscopio si puede asociarse a la transmisión de infecciones por microorganismos inusuales como *Rhodotorula rubra* o *Mycobacterium chelonae, xenopi*, o *abscessus*⁽⁵⁵⁾. En noviembre de 2001 se detectaron varios brotes de infección por *Pseudomonas aeruginosa* por un defecto en el canal de trabajo de ciertos broncoscopios que impedía su adecuada desinfección⁽⁵⁶⁾. El fabricante retiró los broncoscopios en febrero de 2002⁽⁵⁷⁾. En un centro de los Estados Unidos de Norteamérica 39 de 414 pacientes tuvieron infecciones en las dos semanas siguientes a la broncoscopia y se aisló *P. aeruginosa* en aproximadamente el 70 % de los casos. En otro centro francés se observó la contaminación por cuatro tipos de enterobacterias incluyendo *Klebsiella* y *Proteus species* de 117 lavados broncoalveolares obtenidos con dos de esos broncoscopios⁽⁵⁸⁾. Aunque estos brotes sean anecdóticos y se relacionen con un defecto específico de los equipos, la gravedad del problema debe poner en guardia a los responsables directos o indirectos de mantener y procesar los broncoscopios, tener muy presente la importancia de la limpieza de los instrumentos y saber identificar los defectos mecánicos que puedan llevar a una limpieza y desinfección insuficiente. La SEPAR ha publicado unas recomendaciones precisas con el fin de disminuir el riesgo de infección causado por

los bronoscopios⁽⁵⁹⁾. A pesar del peligro y de la accesibilidad a la información, es sorprendentemente frecuente que los que realicen bronoscopias no estén familiarizados con los aspectos técnicos de la desinfección⁽⁴⁶⁾.

La bronoscopia flexible no se considera un procedimiento de riesgo y no se recomienda la profilaxis de la endocarditis bacteriana⁽⁶⁰⁾, pero puede estar indicada en los pacientes asplénicos, con válvulas protésicas o historia previa de endocarditis con mayor riesgo, particularmente si se van a hacer técnicas asociadas.

Isquemia miocárdica

Durante la bronoscopia se puede producir isquemia miocárdica a consecuencia de la liberación de catecolaminas en respuesta a las molestias y la ansiedad, particularmente en los mayores de 60 años⁽⁶¹⁾. En una serie de 45 pacientes aparecieron cambios electrocardiográficos no esperados de al menos un minuto de duración (depresión del ST) en 4 y otros 3 desarrollaron bloqueo de rama. En este estudio se administró cocaína intratraqueal a los pacientes que, aun a dosis muy bajas, se ha visto que puede exacerbar problemas isquémicos.

Efectos cardiovasculares

En la bronoscopia se pueden producir con alguna frecuencia taquicardia sinusal y arritmias menores⁽⁶²⁾. En algunas series se han encontrado hasta un 11 % de arritmias importantes, cuya aparición parece guardar más relación con la hipoxia que con las enfermedades respiratorias o cardíacas previas. La bronoscopia puede subir la tensión arterial⁽⁶¹⁾ pero no se ha descrito que se asocie a un mayor número de accidentes cerebrovasculares⁽⁶³⁾.

Complicaciones específicas de determinadas enfermedades

Tras infarto de miocardio: en un estudio de 21 pacientes a los que se les practicó la bronoscopia durante un ingreso por infarto de miocardio, no se observaron efectos adversos car-

diovasculares debidos al procedimiento cuando se realizó en ausencia de isquemia⁽⁶⁴⁾ aunque los autores recomiendan el uso de oxígeno, monitorización electrocardiográfica y sedación adecuada. Otro estudio retrospectivo también ha mostrado escasas complicaciones en las bronoscopias hechas en la misma unidad coronaria. El riesgo de complicaciones en estos enfermos parece guardar más relación con la función ventricular que con el plazo desde el infarto agudo (si no hay isquemia activa)⁽⁶⁵⁾. A pesar de este estudio las recomendaciones de la Sociedad Torácica Británica (*British Thoracic Society*) son postponer la bronoscopia al menos 6 semanas tras un infarto de miocardio⁽⁵⁾.

Asma. La frecuencia de broncoespasmo en asmáticos sometidos a bronoscopia es variable^(5,41). Es recomendable premedicar con broncodilatadores a los pacientes con asma conocida antes de la bronoscopia.

EPOC. El riesgo relativo de complicaciones fue 10 veces mayor en pacientes con EPOC grave ($FEV_1/FVC < 50\%$ o $FEV_1 < 1$ litro y $FEV_1/FVC < 69\%$) que en sujetos con función normal⁽⁶⁶⁾. En estos pacientes se ha recomendado realizar previamente una gasometría arterial y sedarles con cuidado o no hacerlo, particularmente si tienen retención de carbónico.

Hipertensión endocraneal: en un estudio de 15 pacientes con hipertensión craneal ingresados en una UCI quirúrgica la fibrobronoscopia aumentó la presión intracraneal una media de 13 mmHg, pero ésta retornó a los niveles basales tras el procedimiento y no se observó deterioro del nivel de conciencia medido con la escala de Glasgow⁽⁶⁷⁾. En otro estudio retrospectivo de 132 pacientes con lesiones intracraneales, 29 de los cuales tenían hipertensión endocraneal según la TC tratada antes de la fibro ($n = 17$) o no ($n = 12$), no se observó un aumento de complicaciones neurológicas globales ni por subgrupos⁽⁶⁸⁾.

Hemoptisis. La mayoría de los broncoscopistas con experiencia en bronoscopia rígida la recomiendan en caso de hemoptisis masiva, aunque no hay estudios que lo avalen. En

TABLA 6. Limpieza, desinfección y esterilización del material**Limpieza**

Procedimiento fisicoquímico para eliminar cualquier resto de materia orgánica (sangre, secreciones, etc.) de la superficie del objeto que se pretende limpiar.

Desinfección

Eliminación de los microorganismos potencialmente patógenos mediante productos químicos denominados desinfectantes.

Desinfección de alto nivel

Dstrucción de todos los microorganismos potencialmente patógenos, excepto algunas esporas bacterianas, mediante procedimientos químicos. Para otros autores, la desinfección de alto nivel es la que elimina el 100 % de *M. tuberculosis*.

Esterilización

Procedimiento fisicoquímico dirigido a destruir toda la flora microbiana, incluidas las esporas bacterianas altamente resistentes.

nuestra experiencia, sin embargo, no hemos tenido en 5 años ninguna muerte en 63 casos de broncoscopia diagnóstica de urgencia por hemoptisis masiva o significativa realizadas en un 99 % de los casos con broncoscopio flexible.

Cuidados posteriores

Parece prudente vigilar a los pacientes 2 a 4 horas tras el procedimiento. La mayoría de las complicaciones aparecen pronto, casi siempre durante la propia exploración. Los pacientes deben observarse hasta que los efectos de los fármacos sedantes han desaparecido y el reflejo de deglución se haya recuperado y los que hayan sufrido efectos adversos graves deben, generalmente, hospitalizarse para observación y tratamiento. Se debe tener cuidado con los pacientes con riesgo de retener carbónico incluso cuando la saturación de oxígeno es aceptable y vigilar la aparición de signos de dificultad respiratoria o alteraciones del sensorio sospechosos de retención de carbónico.

En un estudio, 1 de 145 pacientes a los que se les practicaron biopsias transbronquiales tan sólo tuvo neumotórax que requiriese tubo tras una hora de observación y, tras ese plazo, dio de alta a los pacientes⁽⁶⁹⁾. Otros trabajos

han avalado la seguridad de esta técnica⁽⁴⁵⁾, y parece seguro dar de alta al paciente si no hay evidencia de neumotórax tras una hora de la biopsia y el paciente está despierto y estable. Aunque la utilidad de la radiografía de control no está clara en ausencia de dolor o disnea⁽⁶⁹⁾ se recomienda su realización⁽⁵⁾.

A los pacientes a los que se aplique sedación se les debe advertir de que no conduzcan o usen maquinaria, firmen documentos o usen otras sustancias sedantes hasta estar recuperados (es decir, en el día de la exploración).

Desinfección y cuidados del material

Cualquier instrumento utilizado en medicina debe ser sometido a los procedimientos de limpieza, desinfección y esterilización adecuados para evitar la transmisión de infecciones y evitar el deterioro de los equipos (Tabla 6). El método de desinfección ideal en broncoscopia sería el capaz de lograr una desinfección de alto nivel en un corto periodo de tiempo, sin dañar el material ni al personal que lo maneja, ni fuera perjudicial para el medio ambiente, y todo ello a un coste económico reducido⁽⁷⁰⁾.

Todo el instrumental empleado en la broncoscopia es frágil y costoso, por lo que debe

ser manejado por personal cualificado y entrenado para ello. Antes de comenzar con la limpieza, se recomienda comprobar la estanqueidad del sistema mediante el test de fugas, para prevenir averías importantes.

Siempre debe realizarse la limpieza del instrumental nada más terminar el procedimiento. Con la limpieza se inactivan gran parte de los microorganismos y se eliminan los restos orgánicos e inorgánicos adheridos al material, que podrían interferir los siguientes procesos de desinfección o esterilización⁽⁶⁹⁾. Se recomienda realizarla de forma manual, con detergente antiséptico o enzimático, cepillos y agua, y para algunos accesorios (válvulas, pinzas, agujas,...) puede ser útil un aparato de ultrasonidos.

El material que contacta con mucosas, cavidades no estériles o piel no intacta se denomina material semicrítico (incluye los fibrobronoscopios, videobronoscopios y bronoscopios flexible con uso exclusivamente diagnóstico), y debe ser sometido a una desinfección de alto nivel después de cada uso. El método más común es la inmersión en glutaraldehído alcalino al 2%, durante 20 minutos. Es tóxico e irritativo para el personal que lo maneja, por lo que los niveles atmosféricos de exposición deben ser inferiores a 0,05 ppm. Hay máquinas automáticas de limpieza y desinfección pero de uso menos extendido⁽⁷¹⁾.

El material que penetra en los tejidos, cavidades estériles o territorio vascular se denomina material crítico (incluye las pinzas de biopsia, las agujas de punción, cepillos, asas de electrocoagulación y todo el material de la broncoscopia rígida con fines terapéuticos). Todo este instrumental debe ser de un solo uso o esterilizarse.

La esterilización podemos realizarla de tres formas:

- Mediante calor húmedo, en autoclave. Es rápido y está indicado para el broncoscopio rígido, y para el material metálico reutilizable, pinzas, fiadores...
- Con óxido de etileno. Se emplea con materiales reutilizables, que no soportan altas

temperaturas. Es más lento (unas 4 horas de esterilización más 12 de aireación) y es tóxico para el medio ambiente.

- Con el "Steris Sistem", que es un procesador automático que utiliza el ácido peracético y nos informa de la calidad del proceso al concluir el mismo.

El personal sanitario que maneje los equipos utilizará guantes, bata, protección ocular y mascarilla como protección. El espacio físico destinado a las tareas de limpieza debe estar separado del área asistencial, con adecuada aireación y con un aparato extractor de vapores. Los bronoscopios se guardarán bien secos, a ser posible en posición vertical, colgados del extremo proximal y protegidos por una bolsa o una tela.

Las infecciones asociadas al uso de bronoscopios son raras, pero pueden estar infraestimadas porque, en muchas ocasiones, no son reconocidas o no son atribuidas al procedimiento en sí. Es conveniente realizar de forma periódica controles bacteriológicos, en especial si se sospecha la existencia de una contaminación.

BIBLIOGRAFÍA

1. Franquet T, Castella J. Diagnóstico por imagen, broncoscopia y otras técnicas de imagen. En: Medicina interna. Rodés Teixidor J, Guardia Massó J, eds. Barcelona: Masson, 2004; 1: 991-1000.
2. Díaz Rodríguez JP, Rodríguez A. Broncoscopia rígida. En: Neumología intervencionista. Díaz Rodríguez JP, Rodríguez AN, eds. Barcelona: Editorial GEA 2000. p. 1-16.
3. Díaz Rodríguez JP, Rodríguez A. Aspiración transbronquial con aguja. En: Neumología intervencionista. Díaz Rodríguez JP, Rodríguez AN, eds. Barcelona: Editorial GEA 2000. p. 203-26.
4. Montero Martínez C, Vereá Hernando H. Broncoscopia. En: Enfermedades respiratorias. Villasanté C, ed. Madrid: Grupo Aula Médica SA. 2002; 1: 91-101.
5. British Thoracic Society guidelines on diagnostic flexible bronchoscopy. Thorax 2001; 56 Suppl 1: i1.
6. Prakash UBS, Offord KP, Stubbs SE. Bron-

- choscopy in North America: The ACCP survey. *Chest* 1991; 100: 1668-75.
7. Pickles J, Jeffrey M, Datta A, Jeffrey AA. Is preparation for bronchoscopy optimal? *Eur Respir J* 2003; 22: 203-6.
 8. Cowl CT, Prakash UB, Kruger BR. The role of anticholinergics in bronchoscopy: A randomized clinical trial. *Chest* 2000; 118: 188-92.
 9. Palaye WM, Dajcman E, Klebansky W, Kupfer P, Kreisman H, Small D. Perception of discomfort by patients, physicians and respiratory technicians during flexible bronchoscopy. *J Bronchol* 2004; 11: 17-21.
 10. Korteweg C, van Mackelenbergh BAHA, Zanen P, Schramel FMNH. Optimal premedication for diagnostic flexible bronchoscopy without sedation. *J Bronchol* 2004; 11: 12-6.
 11. Stolz D, Chhajed PN, Leuppi J, Pflimlin E, Tamm M. Nebulized lidocaine for flexible bronchoscopy: a randomized, double-blind, placebo-controlled trial. *Chest* 2005; 128: 1756-60.
 12. Isaac PA, Barry JE, Vaughan RS, Rosen M, Newcombe RG. A jet nebuliser for delivery of topical anesthesia to the respiratory tract. A comparison with cricothyroid puncture and direct spraying for fiberoptic bronchoscopy. *Anaesthesia* 1990; 45: 46-8.
 13. Webb AR, Fernando SS, Dalton HR, Arrowsmith JE, Woodhead MA, Cummin AR. Local anaesthesia for fiberoptic bronchoscopy: trans-cricoid injection or the "spray as you go" technique? *Thorax* 1990; 45: 474-7.
 14. Loukides S, Katsoulis K, Tsarpalis K, Panagou P, Kalogeropoulos N. Serum concentrations of lignocaine before, during and after fiberoptic bronchoscopy. *Respiration* 2000; 67: 13-7.
 15. Karim A, Ahmed S, Siddiqui R, Mattana J. Methemoglobinemia complicating topical lidocaine used during endoscopic procedures. *Am J Med* 2001; 111: 150-3.
 16. Henry LR, Pizzini M, Delarso B, Ridge JA. Methemoglobinemia: early intraoperative detection by clinical observation. *Laryngoscope* 2004; 114: 2025-28.
 17. Colt HG, Morris JF. Fiberoptic bronchoscopy without premedication. A retrospective study. *Chest* 1990; 98: 1327-30.
 18. Hatton MQ, Allen MB, Vathenen AS, Mellor E, Cooke NJ. Does sedation help in fiberoptic bronchoscopy? *BMJ* 1994; 309: 1206-7.
 19. Williams TJ, Nicoulet I, Coleman E, McAlaney C. Safety and patient acceptability of intravenous midazolam for fibre optic bronchoscopy. *Respir Med* 1994; 88: 305-7.
 20. Rees PJ, Hay JG, Webb JR. Premedication for fiberoptic bronchoscopy. *Thorax* 1983; 38: 624-7.
 21. Maltais F, Laberge F, Laviolette M. A randomized, double-blind, placebo-controlled study of lorazepam as premedication for bronchoscopy. *Chest* 1996; 109: 1195-8.
 22. Putinati S, Ballerin L, Corbetta L, Trevisani L, Potena A. Patient satisfaction with conscious sedation for bronchoscopy. *Chest* 1999; 115: 1437-40.
 23. Maguire GP, Rubinfeld AR, Trembath PW, Pain MC. Patients prefer sedation for fiberoptic bronchoscopy. *Respirology* 1998; 3: 81-5.
 24. Higgins TL, Hearn CJ, Maurer WG. Conscious sedation: what an internist needs to know. *Cleve Clin J Med* 1996; 63: 355-61.
 25. Poi PJ, Chuah SY, Srinivas P, Liam CK. Common fears of patients undergoing bronchoscopy. *Eur Respir J* 1998; 11: 1147-9.
 26. Practice guidelines for sedation and analgesia by non-anesthesiologists. A report by the American Society of Anesthesiologists Task Force on Sedation and Analgesia by Non-Anesthesiologists. *Anesthesiology* 1996; 84: 459-71.
 27. Williams TJ, Nicoulet I, Coleman E, McAlaney C. Safety and patient acceptability of intravenous midazolam for fibre optic bronchoscopy. *Respir Med* 1994; 88: 305-7.
 28. Hatton MQ, Allen MB, Vathenen AS, Mellor E, Cooke NJ. Does sedation help in fiberoptic bronchoscopy? *BMJ* 1994; 309: 1206-7.
 29. Parker MR, Day CJ, Coote AH. Sedation in fiberoptic bronchoscopy. Further study is needed. *BMJ* 1995; 310: 872.
 30. Crawford M, Pollock J, Anderson K, Glavin RJ, MacIntyre D, Vernon D. Comparison of midazolam with propofol for sedation in outpatient bronchoscopy. *Br J Anaesth* 1993; 70: 419-22.
 31. Randell T. Sedation for bronchofiberoscopy: comparison between propofol infusion and intravenous boluses of fentanyl and diazepam. *Acta Anaesthesiol Scand* 1992; 36: 221-5.
 32. Greig JH, Cooper SM, Kasimbazi HJ, Monie RD, Fennerty AG, Watson B. *Respir Med* 1995; 89: 53-6.
 33. Dubois JM, Bartter T, Pratter MR. Music improves patient comfort level during outpatient bronchoscopy. *Chest* 1995; 108: 129-34.

34. Colt HG, Powers A, Shanks TGI. Effect of music on state anxiety scores in patients undergoing fiberoptic bronchoscopy. *Chest* 1999; 116: 819-24.
35. Harrison BDW. Guidelines for care during bronchoscopy. *Thorax* 1993; 48: 584-95.
36. Zavala DC. Pulmonary haemorrhage in fiberoptic transbronchial biopsy. *Chest* 1976; 70: 584-88.
37. Morice RC, Ece T, Ece F, Keus L. Endobronchial argon plasma coagulation for treatment of hemoptysis and neoplastic airway obstruction. *Chest* 2001; 119: 781-7.
38. Credle W, Smiddy J, Elliott R. Complications of fiberoptic bronchoscopy. *Am Rev Respir Dis* 1974; 109: 67-72.
39. Suratt P, Smiddy J, Gruber B. Deaths and complications associated with fiberoptic bronchoscopy. *Chest* 1976; 69: 747-51.
40. Pereira W, Kovnat D, Snider G. A prospective cooperative study of complications following flexible fiberoptic bronchoscopy. *Chest* 1978; 73: 813-6.
41. Pue C, Pacht E. Complications of fiberoptic bronchoscopy at a university hospital. *Chest* 1995; 107: 430-2.
42. Bachara R, Beamis J, Simoff M, Mathur P, Yung R, Feller-Kopman D, Ernst A. Practice and complications of flexible bronchoscopy with biopsy procedures. *J Bronchol* 2005; 12: 139.
43. Matsushima Y, Jones RL, King EG, Moysa G, Alton JD. Alterations in pulmonary mechanics and gas exchange during routine fiberoptic bronchoscopy. *Chest* 1984; 86: 184-8.
44. Milman N, Munch E, Faurschou P. Fiberoptic bronchoscopy in local anaesthesia. Indications, results and complications in 1323 examinations. *Acta Endosc* 1993; 23: 151-62.
45. Hernández Blasco L, Sánchez Hernández IM, Villena Garrido V, de Miguel Poch E, Núñez Delgado M, Alfaro Abreu J. Safety of the transbronchial biopsy in outpatients. *Chest* 1991; 99: 562-80.
46. Puar H, Young R, Armstrong E. Bronchial and transbronchial lung biopsy without fluoroscopy in sarcoidosis. *Chest* 1985; 87: 303-6.
47. O'Brien JD, Ettinger NA, Shevlin D, Kollef MH. Safety and yield of transbronchial biopsy in mechanically ventilated patients. *Crit Care Med* 1997; 25: 440-6.
48. Cordasco, EM Jr, Mehta AC, Ahmad M. Bronchoscopically induced bleeding: A summary of nine years' Cleveland Clinic experience and review of the literature. *Chest* 1991; 100: 1141-7.
49. Papin T, Lynch J, Weg J. Transbronchial biopsy in the thrombocytopenic patient. *Chest* 1985; 88: 549-52.
50. Herth FJ, Becker HD, Ernst A. Aspirin does not increase bleeding complications after transbronchial biopsy. *Chest* 2002; 122: 1461-5.
51. Wahidi MM, Garland R, Feller-Kopman D, Herth F, Becker HD, Ernst A. Effect of clopidogrel with and without aspirin on bleeding following transbronchial lung biopsy. *Chest* 2005; 127: 961-4.
52. de Fijter JW, van der Hoeven JG, Eggelmeijer F, Meinders AE. Sepsis syndrome and death after bronchoalveolar lavage. *Chest* 1993; 104: 1296-7.
53. Krause A, Hohberg B, Heine F, John M, Burmester GR, Witt C. Cytokines derived from alveolar macrophages induce fever after bronchoscopy and bronchoalveolar lavage. *Am J Respir Crit Care Med* 1997; 155: 1793-7.
54. Yigla M, Oren I, Bentur L, Solomonov A, Elias N, Altshuler R, Rubin AE, Lejbkowitz F. Incidence of bacteraemia following fiberoptic bronchoscopy. *Eur Respir J* 1999; 14: 789-91.
55. Bronchoscopy-related infections and pseudoinfections- New York, 1996 and 1998. *MMWR Morb Mortal Wkly Rep* 1999; 48: 557-71.
56. Kirschke DL, Jones TF, Craig AS, Chu PS, Mayernick GG, Patel JA, et al. *Pseudomonas aeruginosa* and *Serratia marcescens* contamination associated with a manufacturing defect in bronchoscopes. *N Engl J Med* 2003; 348: 214-20.
57. Srinivasan A, Wolfenden LL, Song X, Mackie K, Hartsell TL, Jones HD, et al. An outbreak of *Pseudomonas aeruginosa* infections associated with flexible bronchoscopes. *N Engl J Med* 2003; 348: 221-7.
58. Cetre JC, Salord H, Vanhems P. Outbreaks of infection associated with bronchoscopes. *N Engl J Med* 2003; 348: 2039-40.
59. Normativa sobre la limpieza, desinfección y esterilización del broncoscopio y sus accesorios. Recomendaciones SEPAR. Barcelona: Ediciones Doyma S.A.; 1990.
60. Dajani AS, Taubert KA, Wilson W, Bolger AF, Bayer A, Ferrieri P, et al. Prevention of bacterial endocarditis. Recommendations by the American Heart Association. *Circulation* 1997; 96: 358-66.

61. Davies L, Mister R, Spence DP, Calverley PM, Earis JE, Pearson MG. Cardiovascular consequences of fiberoptic bronchoscopy. *Eur Respir J* 1997; 10: 695-8.
62. Shrader DL, Lakshminarayan S. The effect of fiberoptic bronchoscopy on cardiac rhythm. *Chest* 1978; 73: 821-4.
63. Blacker DJ, Wijidicks EF, McClelland RL. Stroke risk in anticoagulated patients with atrial fibrillation undergoing endoscopy. *Neurology* 2003; 61: 964-8.
64. Dweik RA, Mehta AC, Meeker DP, Arroliga AC. Analysis of the safety of bronchoscopy after recent acute myocardial infarction. *Chest* 1996; 110: 825-31.
65. Kvale P. Is it really safe to perform bronchoscopy after a recent acute myocardial infarct? *Chest* 1996; 110: 591-2.
66. Peacock M, Johnson J, Blanton H. Complications of flexible bronchoscopy in patients with severe obstructive pulmonary disease. *J Bronchol* 1994; 1: 181-6.
67. Peerless JR, Snow N, Likavec MJ, Pinchak AC, Malangoni MA. The effect of fiberoptic bronchoscopy on cerebral hemodynamics in patients with severe head injury. *Chest* 1995; 108: 962-5.
68. Bajwa M, Henein S, Kamholz S. Fiberoptic bronchoscopy in the presence of space-occupying intracranial lesions. *Chest* 1993; 104: 101-3.
69. Ahmad M, Livingston DR, Golish JA, Mehta AC, Wiedemann HP. The safety of outpatient transbronchial biopsy. *Chest* 1986; 90: 403-5.
70. Burges C, Camilo B, Puzo C, Sastre A. Limpieza, desinfección y esterilización del instrumental de broncoscopia. En: *Manual SEPAR de procedimientos*. Luzan 5. Madrid. 2002; 2: 4-13.
71. Rutala WA, Weber DJ. Disinfection of endoscopes: review of new chemical sterilants used for high-level disinfection. *Infect Control Hosp Epidemiol* 1999; 20: 69-76.

INDICACIONES Y TÉCNICA DE LA BRONCOSCOPIA RÍGIDA

Prudencio Díaz-Agero Álvarez, Felipe Canseco González, José Luis Gil Alonso

INTRODUCCIÓN

El broncoscopio rígido (Fig. 1) es un instrumento tubular, recto, metálico, fabricado en acero inoxidable o en diferentes aleaciones, terminado en una punta biselada, que permite la intubación, exploración y manipulación de la vía aérea con fines diagnósticos y, sobre todo, terapéuticos. Ocupa una posición central en el tratamiento endoscópico de la patología obstructiva localizada de las vías aéreas principales. Esta herramienta de instrumentalización del árbol respiratorio fue desarrollada por los Otorrinolaringólogos⁽¹⁾. Por tanto su empleo, durante mucho tiempo, ha estado circunscrito a los cirujanos⁽²⁾. En la actualidad esa situación ha cambiado; ahora su uso es compartido por diferentes especialistas: Otorrinolaringólogos, Cirujanos Torácicos y Neumólogos. Cada una de estas especialidades ha contribuido al desarrollo de lo que hoy conocemos como Cirugía Endoscópica o Neumología Intervencionista de la vía aérea, dependiendo de quién sea el actor, cirujano o clínico, el que lleve a cabo el procedimiento quirúrgico.

La broncoscopia rígida nació de la mano de un Rinolaringólogo de Friburgo, Alemania: Gustav Killian⁽¹⁾ (Fig. 2), hace más de un siglo, como un instrumento terapéutico que permitía la extracción de cuerpos extraños aspirados en la vía aérea. Durante mucho tiempo, desde 1897 a 1966, fue el único instrumento del que se disponía para la visualización y la toma de biopsias del árbol respiratorio. Como consecuencia, sus indicaciones se ampliaron y abarcaron, tanto el campo diagnóstico, como el terapéutico de la broncología.

La introducción del broncofibroscopio, esta vez de la mano de un Cirujano Torácico llamado Shigeto Ikeda en 1966⁽³⁾, desplazó al broncoscopio rígido como instrumento de exploración diagnóstica de la vía aérea. El broncofibroscopio superaba las limitaciones técnicas y anatómicas del broncoscopio rígido pero sobre todo, mejoraba enormemente la tolerancia del paciente. Fue precisamente la preocupación por la mala tolerancia, e incluso podría decirse la tortura que suponía para sus pacientes la realización de la broncoscopia rígida (Fig. 3), junto con el interés por el diagnóstico precoz del cáncer de pulmón, lo que motivó a Ikeda a desarrollar el broncofibroscopio⁽²⁾. La falta de indicaciones, junto con las ventajas y la pujanza de la broncofibroscopia, llevaron a la broncoscopia rígida a su desuso y al olvido paulatino de su práctica.

Más tarde, en los inicios de la década de los 80, el avance tecnológico de la medicina moderna con la introducción de láseres con aplicaciones quirúrgicas⁽⁴⁻⁸⁾, de endoprótesis de la vía aérea⁽⁹⁾ y de otros dispositivos⁽¹⁰⁾, sumado a las proporciones epidémicas del cáncer de pulmón permitió la aparición de nuevas terapias quirúrgicas endoscópicas de la patología obstructiva de la vía aérea. La aplicación de esos innovadores tratamientos, de control local de la enfermedad neoplásica, necesitaba de un acceso: directo, amplio, eficaz y seguro de la vía aérea. La broncoscopia rígida cumplía esos requisitos y se convirtió así en la técnica de elección para la aplicación de las nuevas intervenciones endoscópicas. De esa forma, la técnica de broncoscopia rígida ya, abandonada y en desuso, experimentó un




FIGURA 1. Broncoscopio ventilatorio de la firma Storz. A: conexión de luz fría. B: conexión estándar de respirador. C: conexión ventilación en jet.

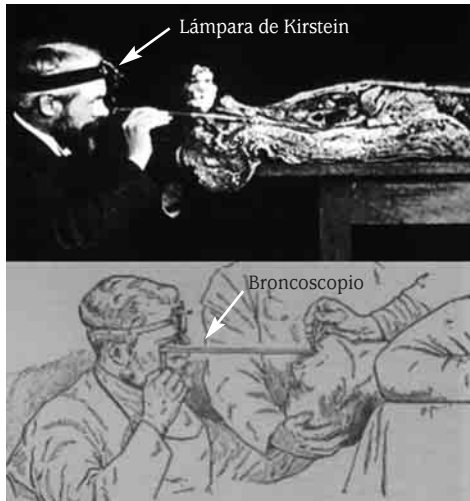

FIGURA 2. Gustav Killian demostrando en un cadáver la técnica de broncoscopia rígida. Colocaba la cabeza del paciente en extensión colgando del borde de la mesa. En el dibujo inferior se ve cómo se disponían los ayudantes. Uno sujetaba la cabeza del paciente y el otro traccionaba de la lengua, mientras el cirujano introducía el broncoscopio. Usaban una lámpara de Kirstein para iluminarse^(65,66).

segundo renacimiento. El control de la ventilación, la anestesia general con la inmovilidad del paciente, el acceso directo, su gran canal de trabajo que permite la aspiración a través de sondas de gran calibre y la múltiple instrumentación de la vía aérea, son las grandes ventajas de la broncoscopia rígida sobre la broncofibroscopia. A su través se pueden realizar diferentes actuaciones, desde pasar pinzas que permiten la extracción de cuerpos extraños, a la introducción de fibras de láser que llevan a cabo la fotorresección de lesiones

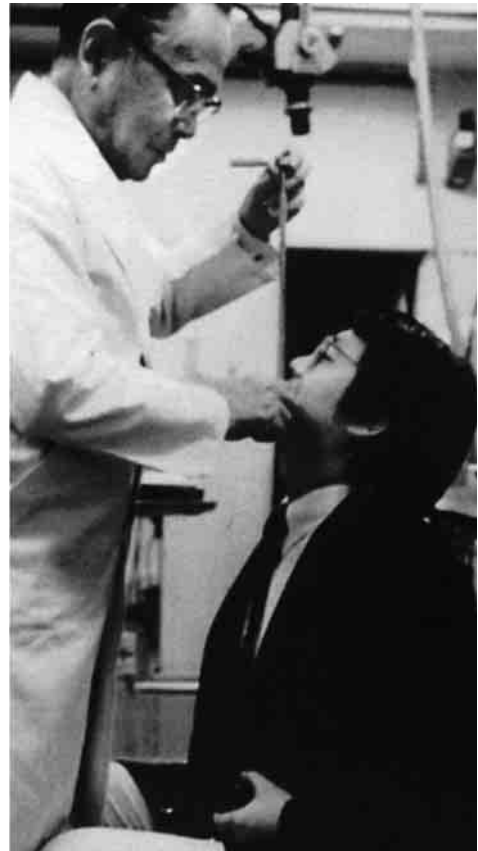


FIGURA 3. Shigeto Ikeda simulando una broncoscopia rígida en su asistente que se coloca en una silla sentado, atado con un cinturón y el cuello en la posición de olfateo.

con expresión endobronquial, o a la colocación de endoprótesis, por mencionar las más relevantes. Pero la gran ventaja del broncoscopio rígido, como instrumento terapéutico, es que permite, por sí sólo con su punta bise-

TABLA 1. Indicaciones de la broncoscopia rígida**Principales**

Cuadro asfíctico por obstrucción de la vía aérea común
 Tratamiento de las obstrucciones localizadas traqueobronquiales
 Extracción de cuerpos extraños
 Hemoptisis masivas
 Broncoscopia pediátrica

Para la aplicación nuevas de terapias

Láser
 Endoprótesis
 Electrocoagulación
 Coagulación con plasma de argón
 Crioterapia
 Balón de dilatación
 Como guía en la traqueotomía percutánea

Otras indicaciones menos frecuentes

Tratamiento de las fístulas traqueoesofágicas
 Tratamiento de la traqueobroncomalacia
 Toma de biopsias cuando hay riesgo de sangrado masivo
 Intubación traqueal

lada la dilatación de estenosis y la desobliteración de la vía aérea obstruida por tumores malignos, asegurando la ventilación y evitando la muerte por asfixia.

INDICACIONES DE LA BRONCOSCOPIA RÍGIDA

Todas o la mayoría de las indicaciones de la broncoscopia rígida son terapéuticas (Tabla 1). Por orden de importancia son las siguientes: el tratamiento endoscópico de las obstrucciones localizadas de las vías aéreas centrales⁽¹¹⁾, la extracción de cuerpos extraños⁽¹²⁾, el manejo de las hemoptisis masivas, la broncoscopia pediátrica y la instrumentación tera-

péutica de la vía aérea para la aplicación de diferentes terapias. Entre las terapias que se aplican preferentemente a través del broncoscopio rígido se encuentran: el láser, las endoprótesis, la electrocoagulación, la crioterapia, la coagulación con plasma de argón⁽¹³⁾ y el balón de dilatación⁽¹⁴⁾. El desarrollo de nuevas técnicas sigue ampliando el número de terapias endobronquiales, que se aplican a través del broncoscopio rígido⁽¹⁵⁾. También se puede usar como guía en la traqueotomía percutánea⁽¹⁶⁾, para el tratamiento de diferentes patologías como las fístulas tráqueo-esofágicas⁽¹⁷⁾ o las traqueobroncomalacias^(18,19), y ya casi en desuso para la intubación traqueal con

unos broncoscopios especialmente diseñados para ese fin⁽²⁰⁾.

Clásicamente, en los libros sobre broncoscopia rígida se siguen mencionando dos circunstancias en las que el broncoscopio rígido podría tener todavía una utilidad diagnóstica. Una sería, cuando existe un riesgo de sangrado importante con la toma de biopsias. Esta indicación se fundamenta en la superioridad y efectividad del broncoscopio rígido para controlar la hemorragia en el caso de producirse. Aun así, no hay que olvidar que las biopsias tomadas con el broncoscopio rígido pueden ser causa, por sí mismas de hemoptisis masiva⁽²¹⁾. La otra indicación de broncoscopia rígida con fines diagnósticos sería la toma de biopsias, cuando la fibroscopia no ha logrado unas muestras suficientes. Mientras que la utilidad de la primera indicación, parece clara; la utilidad de esta segunda indicación, no es tan evidente. En un estudio en el que se comparaban los resultados de las biopsias obtenidas por broncofibroscopia con las obtenidas por broncoscopia rígida, el fibroscopio era significativamente más rentable en la toma de biopsias que el broncoscopio rígido, no apoyando la idea de que las biopsias tomadas con el broncoscopio rígido sean mayores⁽²²⁾. No obstante, hay un estudio que sí encontraba una rentabilidad en la realización de biopsias con el broncoscopio rígido cuando había fallado la broncofibroscopia logrando el diagnóstico en un pequeño porcentaje de los casos⁽²³⁾.

En los siguientes apartados se analizan con más detenimiento las principales indicaciones.

Obstrucciones localizadas de las vías aéreas centrales

La laringe, la tráquea y los bronquios principales son asiento de una patología quirúrgica muy variada (Tabla 2) que causa estenosis de su luz, y van desde las lesiones tumorales malignas, los tumores de bajo grado de malignidad, las lesiones inflamatorias, los tumores benignos, hasta un grupo misceláneo y variado de lesiones⁽²⁴⁾. La afectación puede ser pro-

piamente endoluminal, por extensión dentro de la luz de lesiones extrabronquiales, por compresión extrínseca, o por una combinación de estos mecanismos (Fig. 4). Las neoplasias malignas y, concretamente, el cáncer de pulmón son la causa más frecuente de obstrucción de las vías aéreas principales y suponen más del 60% de los pacientes de las series de resecciones endoscópicas con láser^(25, 26). Como consecuencia de esa afectación estos pacientes sufren de disnea de diferente gravedad, tos, retención de secreciones, hemoptisis, atelectasia y neumonitis obstructiva que deterioran su calidad de vida. El cuadro sintomático de las obstrucciones endoluminales varía con la etiología de las mismas, pero el síntoma común asociado tanto a las obstrucciones malignas como benignas es la disnea. La broncoscopia rígida es el procedimiento endoscópico de elección, cuando la cirugía abierta no puede contemplarse para tratar esos procesos, ya sea con la aplicación de láser, la implantación de endoprótesis o la ejecución de otras terapias. Aunque alguna de las técnicas mencionadas, como la aplicación del láser, la dilatación con balón, o el disparo de prótesis tráqueo-bronquiales, se pueden realizar por broncofibroscopia o incluso por control radioscópico, existe un amplio consenso de que la vía más segura y expedita para aplicar estas terapias es la broncoscopia rígida⁽²⁷⁾. La broncoscopia rígida no sólo obtiene mejores resultados que la fibroscopia, sino que requiere un número menor de procedimientos para obtener los mismos resultados⁽²⁸⁾. Es, además, más segura con mortalidades muy bajas, entre el 0,3-1,6%^(25,26). Por el contrario, la utilización del broncofibroscopio puede asociarse a mortalidades tan altas como el 6%⁽²⁸⁾. Hay que apuntar, además, que las endoprótesis de silicona sólo pueden ser aplicadas por broncoscopia rígida.

Independientemente de la etiología, maligna o benigna, cuando la obstrucción asienta en la vía aérea común⁽²⁴⁾ y su tamaño es crítico, con una luz igual o inferior a 4 mm (< 20% de la luz), el paciente sufrirá de

TABLA 2. Etiología de las obstrucciones localizadas centrales

Tumoraciones malignas		
Primarias de laringe		
Primarias de tráquea	Epidermoide Adenoide quístico Células grandes	Tumores neuroendocrinos Mucoepidermoide T. mesenquimales
Primarias broncopulmonares	Carcinoma broncogénico Tumoraciones de baja malignidad	
Secundarias a carcinomas metastáticos intraluminales	Colon Tiroides Melanoma	Mama Renal Sarcoma
Secundarias a tumores vecinos	Carcinoma de tiroides C. broncogénico	Carcinomas de esófago Tumores mediastínicos
Secundarias a procesos linfoproliferativos	Metastásicos	Linfomas
Tumoraciones benignas		
Papilomatosis juvenil	Hamartoma	Condroma
Fibroma	Schwannoma	Neurofibroma
T. células granulares	Paraganglioma	Lipoma
Hemangioma	Leiomioma	Histiocitoma
Congénitas		
Estenosis laríngeas	Laringomalacias	Estenosis traqueales
Anillos vasculares	Traqueomalacias	Angiomas congénitos
Inflamatorias		
Estenosis	Postintubación Postendoprótesis Idiopáticas	Traumáticas Quemaduras Infecciosas
		Granulomatosis de Wegener Policondritis recurrente Inflamatorias pseudotumorales
Malacias adquiridas, tanto traqueales como bronquiales		
Otras		
Compresiones extrínsecas por procesos no malignos: bocios, sarcoidosis, etc.		
Miscelánea: parálisis de cuerdas vocales, tapones mucosos, etc.		

un cuadro asfíctico con estridor y disnea de reposo que pondrá en riesgo su vida. Es ante este cuadro, cuando la broncoscopia rígida *per se* demuestra su eficacia, siendo un procedimiento salvador, que permite la restitución

inmediata de la vía aérea. El broncoscopio rígido sin necesidad de otras técnicas, por sí sólo, de una forma sencilla, rápida y efectiva, puede dilatar o perforar el núcleo de la tumoración logrando la apertura de la vía

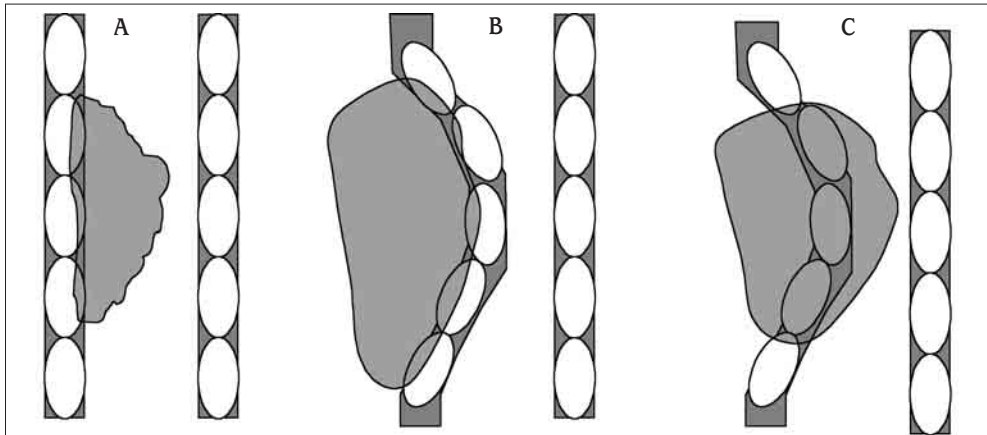


FIGURA 4. A. Obstrucción endoluminal. B. Compresión extrínseca. C. Afectación mixta.

aérea⁽²⁹⁾ o dilatar de una forma progresiva las estenosis inflamatorias. No sólo evita la necesidad de una traqueotomía si la obstrucción es de localización laríngea, sino que constituye el único recurso cuando la obstrucción se localiza por debajo de la tráquea cervical. Concluyendo, la broncoscopia rígida es el procedimiento de elección en los cuadros asfícticos causados por obstrucciones de la vía aérea común.

Cuerpos extraños

El broncoscopio rígido es el procedimiento de elección para la extracción segura y rápida de los mismos. Se puede afirmar que su eficacia en este campo ha superado la prueba del paso del tiempo. A pesar de lo dicho, cuando el cuerpo extraño se da en los adultos y no produce un compromiso respiratorio vital, la broncofibroscopia puede ser una alternativa al broncoscopio rígido. Con el broncofibroscopio se pueden extraer los cuerpos extraños⁽³⁰⁾, aunque esta extracción es, por lo general, más laboriosa y menos eficaz, 61 % de éxitos frente al 97 % de la broncoscopia rígida⁽³¹⁾; por el contrario, tiene a su favor que puede realizarse con anestesia local. En los niños, en que de todas formas la anestesia general es necesaria, la broncofibroscopia no ofrece ninguna ventaja y la broncoscopia rígida es el procedimiento de elección⁽¹²⁾.

Hemoptisis masivas

La causa más frecuente de hemoptisis masiva son las enfermedades inflamatorias pulmonares crónicas⁽³²⁾, destacando de entre éstas la tuberculosis seguida de las bronquiectasias, las neumonías necrotizantes, los abscesos de pulmón, el cáncer de pulmón y las infecciones por hongos. La mayoría de los cuadros de hemoptisis pueden ser controlados con medidas conservadoras, broncofibroscopia y embolización por arteriografía⁽³³⁾; pero, cuando la hemoptisis es masiva y produce compromiso vital por inundación de la vía aérea con la propia sangre; entonces la broncoscopia rígida es necesaria⁽³⁴⁾. La aspiración de la sangre y la extracción de los coágulos sólo se puede acometer a través de su gran canal de trabajo. El broncoscopio rígido permite al mismo tiempo realizar dos maniobras esenciales dirigidas tanto a garantizar la ventilación como a lograr la hemostasia del punto sangrante. La primera y principal maniobra es proteger al pulmón contralateral de la aspiración de la propia sangre. Para ello hay que evitar la inundación del árbol bronquial mediante una eficaz aspiración de la sangre y, además, excluir el pulmón sangrante intubando selectivamente el pulmón contralateral. Una vez garantizada la ventilación el siguiente objetivo es lograr la hemostasia. Para conseguirla se puede usar la electrocoagulación o la aplicación de láser,

TABLA 3. Contraindicaciones

	Relativas	
	<i>Riesgo moderado</i>	<i>Riesgo alto</i>
PO ₂ mmHg	60-55	< 55
Angina	Estable	Inestable
Arritmias cardiacas	Leves	Graves
Infarto de miocardio	> 6 meses	< 6 meses
Insuficiencia cardiaca	Compensada	Descompensada
Plaquetas x10 ⁹ /L	80-50	20-50
Mallampati	III	IV
Factores locales asociados a intubación difícil	Leves	Acusados
ASA	III	IV
	Absolutas	
	Antecedentes de intubación imposible	Apertura de boca < 20 mm
	Columna bloqueada en flexión	Graves deformaciones faciales
	Riesgo de daño medular	Carencia de experiencia

preferentemente de argón⁽⁵⁵⁾. También se puede controlar la hemorragia taponando el punto sangrante con el propio broncoscopio, o con un balón de oclusión endobronquial^(56,57), o con gasas y, más recientemente, con oxichelulosa (Surgicel)^{®(58)}.

Broncoscopia infantil

La broncofibroscopia ha ido paulatinamente ocupando un lugar más predominante en la broncoscopia infantil, siguiendo los pasos de lo que hizo la broncofibroscopia en los adultos. Aunque la broncofibroscopia pediátrica ha desplazado en la mayoría de los centros europeos a la broncoscopia rígida⁽⁵⁹⁾, ésta sigue siendo un procedimiento muy utilizado en general y, sobre todo, entre los otorrinolaringólogos⁽⁴⁰⁾. La razón fundamental es la alta incidencia de cuerpos extraños en los niños. Por otra par-

te, a pesar de disponer de nuevos fibroscopios ultradelgados que permiten la exploración de los lactantes y de los neonatos, la broncoscopia rígida sigue teniendo utilidad como herramienta diagnóstica⁽⁴¹⁾, cuando existe un compromiso ventilatorio⁽⁴²⁾, cuando son necesarias biopsias amplias o cuando se quieren resolver atelectasias con la eliminación de tapones mucosos⁽⁴³⁾.

CONTRAINDICACIONES

Existen pocas contraindicaciones absolutas de la broncoscopia rígida (Tabla 3). Entre los factores de riesgo que pueden llevar a su contraindicación se encuentran todos aquellos que puedan ir asociados a una intubación difícil o imposible, como son: las infecciones o tumores que causen obstrucción de las vías aéreas supraglóticas; la inmovilidad con bloqueo de la

columna cervical en flexión, como ocurre en la espondilitis anquilosante u otras enfermedades reumatológicas; los problemas con la apertura bucal y con la articulación temporomaxilar; los traumatismos faciales y, por último, las alteraciones congénitas que se asocian a dificultades de intubación. Además de esos factores locales, asociados a dificultad de manejo de la vía aérea con intubación imposible, habrá que considerar otros de carácter general como: las discrasias sanguíneas, las arritmias cardíacas severas, la inestabilidad cardiovascular, la cardiopatía isquémica con angor inestable, la existencia de un infarto de miocardio en los 6 últimos meses y la insuficiencia respiratoria refractaria a la oxigenoterapia cuando la causa no sea una obstrucción central corregible por la propia broncoscopia rígida. Entre las contraindicaciones algunos consideran que la más importante es la falta de experiencia del endoscopista o de una formación adecuada⁽⁴⁴⁾. Por último, la broncoscopia rígida está completamente contraindicada cuando existe riesgo de daño de la médula espinal. Ése es el caso cuando hay inestabilidad de la columna cervical, ya sea por traumatismo o por la presencia de una artritis reumatoide con subluxación atlantoaxoidea. En estas circunstancias la realización de la broncoscopia rígida puede conducir a una sección medular con tetraplejía.

INSTRUMENTACIÓN Y EQUIPAMIENTO

Además de la experiencia y el dominio técnico del cirujano o endoscopista es imprescindible, la disposición de un instrumental y de unos aparatos adecuados.

Tipos de broncoscopios rígidos

La forma básica de los traqueoscopios y los broncoscopios no se ha modificado desde su desarrollo por Killian y Jackson (Fig. 5). Siguen siendo unos tubos metálicos, normalmente de acero inoxidable, rectos, cilíndricos, con una longitud de 29 cm cuando son sólo para la tráquea (traqueoscopios), y entre 33 a 43 cm de longitud cuando son bronquiales. Están acabados en punta biselada y fabrica-




FIGURA 5. Comparación entre el broncoscopio de Jackson y el actual de Storz.

dos en diferentes diámetros. En los adultos estos diámetros van desde los 6,5 mm a los 13 mm de diámetro interno (DI). En los niños son más cortos, entre 30 y 16 mm de longitud con un DI que discurre desde los 3,2 mm a los 7 mm. A esas medidas, que reflejan la luz interna del canal de trabajo, hay que sumar el grosor de la pared del tubo, que varía entre fabricantes pero está en un rango de 2-3 mm, para obtener su diámetro externo. Su punta biselada facilita la visión durante la intubación, permite el paso de las cuerdas vocales y de las estenosis, así como la resección mecánica incidiendo y cortando el núcleo de los tumores endobronquiales exofíticos. Los broncoscopios siguen disponiendo en su tercio distal de los agujeros laterales introducidos por Killian, que permiten la ventilación del pulmón contralateral cuando se intuba en profundidad un solo lado (Fig. 1). Sin embargo, en otros aspectos los broncoscopios han experimentado importantes modificaciones. En los últimos tiempos los broncoscopios rígidos se han ido modificando para adaptarse a las necesidades de las terapias endoscópicas. Fueron Dumon y Harrell⁽²⁷⁾ en colaboración con la compañía Efer los que marcaron el nuevo patrón de referencia con el diseño de su nuevo broncoscopio terapéutico. El extremo proximal del broncoscopio, antes sencillo, ha pasado a tener diferentes puertas de entrada, especialmente diseñadas para diferentes usos (Fig. 6). Unas, con un tamaño estándar, permiten la conexión de los respiradores y de la ventilación en *jet*. Otras permiten la introducción simultánea de diferentes tipos de




FIGURA 6. Múltiples entradas de la cabeza del broncoscopio de Dumon-Harrell.

fibras de láser y de sondas de aspiración. Las últimas entradas incorporadas en los broncoscopios rígidos permiten la monitorización de los gases espirados, principalmente del anhídrido carbónico. Estudios realizados con estos nuevos dispositivos muestran una buena correlación entre las mediciones de CO_2 espirado por el broncoscopio rígido y los niveles de CO_2 en sangre. Por tanto, estos dispositivos permiten monitorizar la ventilación a través del CO_2 espirado sin necesidad de realizar gasometrías arteriales, lo que es de gran importancia en los procedimientos prolongados⁽⁴⁵⁾. Estas entradas también permiten el control del pico de presión liberado por la ventilación en *jet* en el interior del broncoscopio para ajustar dispositivos de corte automático que impidan el barotrauma secundario a un exceso de hiperinsuflación con el sistema de ventilación en *jet*. Pero el rediseño fundamental ha ido encaminado a permitir la colocación de endoprótesis con facilidad. En ese sentido, el broncoscopio de Dumon-Harrell (Efer) se puede considerar modélico, al facilitar un juego de tubos de longitud variable, con un código de colores (Fig. 7) a los que se adaptan los correspondientes tubos disparadores de las endoprótesis⁽⁹⁾. Está especialmente diseñado para la colocación de las endoprótesis de Dumon. Al mismo tiempo, al poder pasar

unos tubos por dentro de los otros, se reduce el número de extubaciones y reintubaciones. Otros fabricantes y especialistas de la vía aérea han desarrollado sus propios diseños, como el broncoscopio de Shapsay para aplicación del láser de Nd-yag, el *Láser-broncho-tracheoscop* para uso del láser de CO_2 y el *Full-operating tracheo-bronchoscope* para disparar prótesis de Polyflex y el broncoscopio de Klein⁽⁴⁶⁾ para monitorización de los gases espirados e inspirados (FIO_2). Todos estos modelos han sido desarrollados por la casa Storz. Otras casas como Wolf han sacado modelos como el broncoscopio de Hemer⁽⁴⁷⁾, que permite la medición simultánea de los gases O_2 y CO_2 espirados, junto con el control de la presión de insuflación y disponen de un sistema de corte automático para evitar el barotrauma con la ventilación en *jet*. La medición de la concentración de O_2 es muy útil para evitar concentraciones altas de oxígeno durante el empleo del láser, que puede desencadenar una ignición del mismo.

ÓPTICAS Y FUENTES DE LUZ

Las ópticas y las fuentes de luz son, por así decirlo los “ojos del endoscopista”. En la actualidad se dispone de ópticas de diferente grosor que se adaptan al canal de trabajo de los broncoscopios correspondientes. Sus calibres




FIGURA 7. Juego de traqueoscopios y broncoscopios de diferente calibre de Harrell.

van desde los 2,7 mm hasta los 5,5 mm, pasando por los valores intermedios. A su vez, cada calibre puede tener varios ángulos de visión. El de 0° es el único que se utiliza en la actualidad; las ópticas de 30°, 70°, 90° y 120° han dejado de usarse; en su lugar se emplea el broncofibroscopio introducido a través del rígido. La calidad de las mismas es óptima y permite obtener una visión inmejorable del árbol traqueobronquial. El compañero ideal para las ópticas es una fuente de luz xenón de 180 a 300 w, con un carrusel para adaptación de los diferentes tipos de conexiones de los cables de luz fría.

OTROS APARATOS E INSTRUMENTOS

Además de los aparatos básicos, ya descritos, son necesarios otros dispositivos para completar el equipo. Es conveniente la disponibilidad de una cámara de video adaptable al cabezal de la óptica con un microchip de 1 ó 3 CCD, con su consiguiente monitor y grabador de imágenes. La variedad de pinzas endoscópicas es muy extensa pero las principales

son: pinza de cuerpos extraños con boca de caimán, pinza universal, pinza de biopsia en forma de cuchara y pinza de agarre para cuerpos extraños blandos. Existen otras muchas: la pinza de pico giratoria para cuerpos extraños, extractor magnético, extractor en forma de sacacorchos, pinza de tres patas, cestas retráctiles de cuerpos extraños, las sondas de aspiración y coagulación bipolar, por mencionar algunas de las más útiles.

TÉCNICAS DE ANESTESIA Y DE VENTILACIÓN

El manejo anestésico debe de abarcar todo el periodo perioperatorio, incluyendo el pre, per, y postoperatorio. Todas las actuaciones deben hacerse de forma multidisciplinaria, es decir, tiene que darse una perfecta comunicación y un trabajo en equipo entre el anestésico, el cirujano y el resto del personal sanitario. Este principio de actuación conjunta y coordinada es de la máxima importancia, sobre todo entre el cirujano y el anestésico, ya que van a tener que compartir el manejo

de la vía aérea. Todo el equipo deberá de estar familiarizado con las técnicas y aparatos de la broncoscopia rígida.

La valoración preoperatoria dependerá en su profundidad y extensión de la urgencia del procedimiento. Idealmente incluirá un preoperatorio completo con anamnesis, exploración física, consentimiento informado, analítica, radiografía de tórax PA y lateral, broncofibroscopia, TAC si es posible en 3D, y espirometría. Entre todos estos estudios preoperatorios la broncofibroscopia ocupa un lugar destacado y se puede considerar esencial para sentar la indicación de la broncoscopia rígida. La broncoscopia rígida no suele precisar de sangre cruzada salvo riesgo de sangrado.

Siguiendo el principio de trabajo en equipo, el cirujano y el anestesista planificarán conjuntamente de una forma clara los pasos a realizar antes de iniciar el procedimiento. Valorarán principalmente el grado y tipo de compromiso respiratorio del paciente para definir cual es la técnica de inducción, de anestesia y de ventilación más adecuados.

La broncoscopia rígida se puede realizar con anestesia local y sedación cuando se contemplan procedimientos muy cortos, como la extracción de cuerpos extraños o ante urgencias extremas⁽⁴⁸⁾, pero cuando la broncoscopia rígida se dirige a la aplicación de láser, endoprótesis, o procedimientos más complejos con tiempos prolongados de intervención, la anestesia general es la técnica de elección. Esta permite tener una supresión de los reflejos tusígenos con una adecuada analgesia, anamnesia, y, si es preciso, un campo inmóvil mediante el uso de relajantes musculares. Se puede utilizar tanto una anestesia general inhalatoria⁽²⁹⁾ o una anestesia general intravenosa completa (AIVT) con relajantes musculares^(26,49) o sin ellos^(9,27,50), o balanceada con uso combinado de agentes anestésicos inhalatorios e intravenosos⁽⁵¹⁾ (Tabla 4). El método preferido en la actualidad es la anestesia intravenosa con propofol y remifentanilo. Este último parece ser más eficaz en controlar la respuesta cardio-

vascular que produce en su fase inicial la broncoscopia rígida⁽⁵²⁻⁵⁴⁾.

Clásicamente hay dos grandes escuelas de broncoscopia rígida que emplean dos métodos diferentes de ventilación. Una representada por el grupo de Dumon^(27,55) que utiliza el circuito de ventilación cerrado, manteniendo al paciente en ventilación espontánea ayudada con ventilación manual intermitente, para corregir episodios de apnea. Con esta técnica, para mantener el circuito cerrado, es preciso tapar todas las entradas del broncoscopio con tapones de silicona perforados que permiten el paso de las ópticas y de los instrumentos sin perder la estanqueidad del mismo. La segunda escuela, representada por Personne⁽²⁶⁾, utiliza la ventilación en *jet* de baja frecuencia (20 rpm) o de alta frecuencia (60-500 rpm) con relajantes musculares sin respiración espontánea. Para realizar la ventilación en *jet* se suele usar un inyector de Sanders⁽⁵⁶⁾ con una presión de O₂ de 50 psi. La principal ventaja de esta segunda técnica es que no precisa de un circuito de ventilación cerrado, por tanto no hay que emplear obturadores de las entradas del broncoscopio rígido, que permanecen abiertos facilitando la instrumentación. A su vez, al realizar una anestesia con relajantes musculares se logra una inmovilidad completa del campo. No existen estudios aleatorios controlados que comparen de una forma objetiva las dos técnicas, pero los resultados de las grandes series utilizando una u otra técnica ventilatoria no parecen diferir, salvo la mayor incidencia de neumotórax secundario a barotrauma producido por la ventilación en *jet*. Si durante la ventilación en *jet* se obstruye el retorno del aire insuflado, el riesgo de neumotórax es muy alto, pudiéndose dar incluso un neumotórax bilateral⁽⁵⁷⁾ o un neumoperitoneo⁽⁵⁸⁾. Aunque estas complicaciones son muy infrecuentes, no dejan de ser indicativas de los riesgos de barotrauma que conlleva la ventilación en *jet*. Para evitarlo, se debe facilitar el retorno de aire expirado y se deben de evitar las presiones altas de dispa-

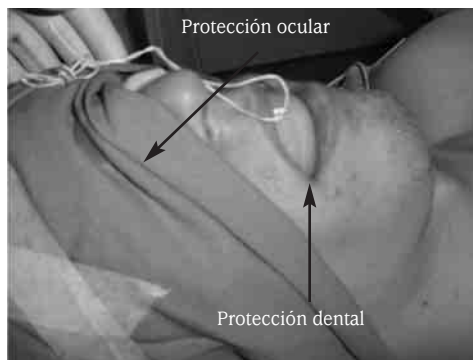

FIGURA 8. Muestra la protección dental y facial

ro con frecuencias elevadas, ya que producen hiperinsuflación dinámica. Por eso es muy importante que exista una adecuada espiración de los gases insuflados y un ajuste apropiado de la presión de insuflación y de la frecuencia. Con frecuencias bajas y presiones adecuadas el barotrauma no se produce. Aparte de las dos principales técnicas de anestesia y ventilación comentadas, cabe el empleo de diferentes combinaciones de técnicas anestésicas y ventilatorias^(59,60). Así, en nuestro grupo combinamos la anestesia general apoyada con anestesia local sin relajantes musculares y ventilación en *jet* de baja frecuencia.

TÉCNICA DE LA BRONCSCOPIA RÍGIDA

Monitorización y medidas de seguridad

Se realiza en quirófano con una monitorización que como mínimo debe de incluir: la pulsioximetría continua, monitorización continua electrocardiográfica y toma intermitente no invasiva de la tensión arterial. El paciente se coloca en decúbito supino con el cirujano a la cabecera del mismo. Se protegen los ojos cerrando y fijando los párpados con unas tiras adhesivas, la cabeza y la cara envolviéndolas en un campo estéril, y los incisivos superiores con un protector plástico (Fig. 8). Si el paciente no tolera el decúbito supino por su compromiso respiratorio, se eleva la parte superior

de la mesa de quirófano colocándolo a 45° o casi en sedestación, facilitando la mecánica respiratoria hasta que se realice la intubación.

Posición de intubación

Para la realización de la laringoscopia directa y de la broncoscopia rígida, el primer paso es disponer la cabeza y el cuello del paciente en una posición adecuada para lograr la mejor exposición de la glotis, para lo cual, es esencial alcanzar un grado de profundidad anestésico adecuado. A lo largo de la historia se ha debatido mucho sobre cuál es la posición idónea para la laringoscopia directa. La primera técnica, descrita por Killian, colocaba la cabeza del paciente en hiperextensión, colgando de la mesa de exploración, mientras él o un ayudante traccionaba de la lengua y otro más sujetaba la cabeza (Fig. 2). Más tarde, Jackson ensayó la laringoscopia directa en diferentes posiciones de la cabeza, llegando finalmente a encontrar y describir como la posición ideal para la visualización de la laringe e intubación de la misma la combinación de flexión anterior del cuello con hiperextensión de la articulación atlanto-occipital (posición de flexión-extensión o de Boyde-Jackson) (Fig. 9). Previamente, Czermak y Kirstein ya habían empleado esa flexión-extensión, pero con el paciente en sedestación no en decúbito supino. Esta posición fue conocida más tarde como la posición de olfateo. Desde entonces, gracias en parte a la errónea teoría de alineamiento de los ejes laríngeo, faríngeo y oral de Bannister, se ha considerado a la posición de olfateo como el patrón oro de referencia para la intubación. Para alcanzar la posición de olfateo hay que elevar la cabeza unos 8-15 cm sobre el plano de apoyo de los hombros flexionando el cuello en sentido anterior, como hacía Jackson (Fig. 10) y a continuación hay que extender al máximo la articulación atlanto-occipital. Sin embargo, un estudio reciente aleatorio comparando las dos posiciones: la simple extensión con la flexión-extensión, no ha demostrado la superioridad de la posición de olfateo (flexión-extensión) sobre la simple

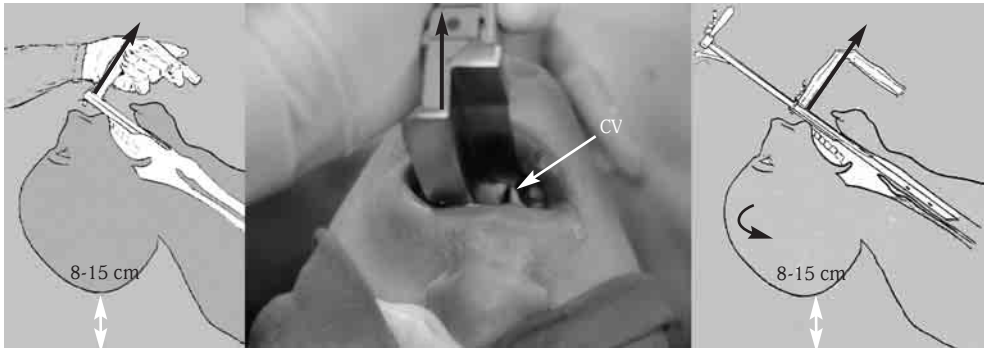


FIGURA 9. En esta secuencia se ve cómo la posición de flexión-extensión de Boyde-Jackson con elevación de la cabeza seguida de extensión permite ver las cuerdas vocales. Para realizar la broncoscopia, Jackson se valía de un laringoscopio a través del cual pasaba el broncoscopio.

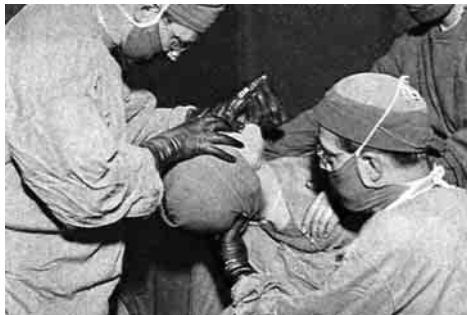

FIGURA 10. El asistente eleva la cabeza en extensión y el endoscopista acentúa la flexión⁽⁶⁶⁾.

extensión del cuello, salvo cuando el paciente sufre de obesidad o de rigidez del mismo⁽⁶¹⁾. Por otra parte, en nuestra experiencia y según otros estudios que analizan las fuerzas implicadas en la laringoscopia directa, la posición de olfateo sigue siendo superior a la simple extensión⁽⁶²⁾.

El segundo paso para la realización de la broncoscopia rígida es la intubación propiamente dicha con el broncoscopio rígido. Hay esencialmente dos formas de realizarlo. Ambas deben de ir precedidas de una adecuada preoxigenación. Una es utilizando un laringoscopio, empleando una técnica de intubación traqueal habitual⁽⁶³⁾ (Figs. 9-10). Se abre la boca

con los dedos de la mano derecha, se pasa la pala del laringoscopio, que se maneja con la mano izquierda, por detrás de la lengua hasta su base, se controla la lengua con la pala del laringoscopio desplazándola hacia la izquierda y se tracciona en sentido anterior y oblicuo a 45° paralelo al mango del laringoscopio, hasta exponer la epiglotis y luego las cuerdas vocales. En este punto siempre es importante disponer de una línea de aspiración de las secreciones que puedan dificultar una buena visualización. Cuando los aritenoides y el marco glótico son fácilmente visibles se pasa la punta del broncoscopio a través de las cuerdas usando la mano derecha. La utilización del laringoscopio para pasar a su través el broncoscopio rígido era la técnica empleada por Chevalier Jackson (Fig. 9-10). La segunda forma es usando directamente el broncoscopio rígido para la intubación (Fig. 11). En este caso se puede mirar directamente a través del canal del broncoscopio rígido o utilizar la óptica recta, que permite una visión magnificada de mejor calidad. Se usa la óptica se coloca a unos 2-3 cm por encima de la punta biselada del broncoscopio, colocando además en paralelo un catéter para la aspiración de secreciones. El broncoscopio se sostiene con la mano derecha y con la izquierda se abre la boca y se protegen los incisivos, así como las partes blan-

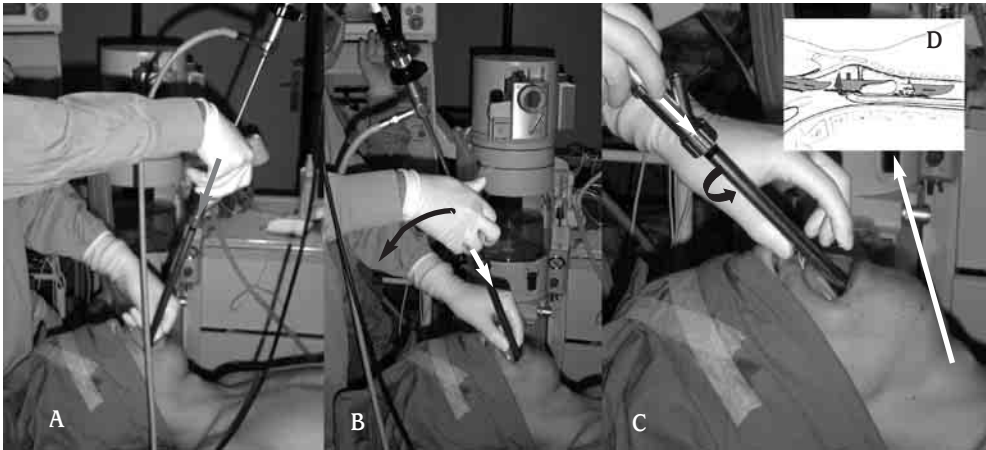


FIGURA 11. Secuencia de intubación con broncoscopio rígido. A) Siguiendo el eje de la boca hasta ver la úvula. B) Se introduce más y se levanta la lengua hasta ver la epiglotis. C) Se levanta la epiglotis. D) Se rota para pasarlas CV.

das, labios y lengua, de la lesión o pinzamiento con el broncoscopio. Se introduce en posición vertical, bien por el centro o una de las comisuras labiales, la contraria al pulmón que se quiere explorar, a lo largo del eje de la boca. La punta biselada del broncoscopio se desliza sobre la lengua hasta visualizar la úvula. Una vez vista, se cambia la posición del broncoscopio levantando su punta y desplazando hacia atrás en sentido cefálico, hasta guardar un ángulo de unos 45° con el paciente. Con esta maniobra se desplaza en sentido anterior la base de la lengua, y, avanzando simultáneamente se encuentra la punta de la epiglotis, que sirve como segunda referencia en el progreso. Ahora con la punta del broncoscopio, que la se dispone por detrás de la epiglotis, se levanta moviendo aún más, en sentido cefálico, el broncoscopio, a unos $20-30^\circ$, aumentando la extensión del cuello. Con esta maniobra se expone la glotis. La visualización de los aritenoides con las cuerdas vocales por delante y la entrada al esófago por detrás sirve de referencia. Para pasar el broncoscopio por las cuerdas vocales se rota sobre su eje en el sentido de las agujas del reloj hasta hacer coincidir el eje de la punta del broncoscopio con el

eje mayor de la hendidura glótica. Si se ha escogido de forma apropiada el calibre del broncoscopio, éste tiene que pasar sin dificultad por la glotis, si no es así habrá que cambiarlo por otro menor. El diámetro externo de los broncoscopios adecuados para las mujeres varía entre 9-12 mm y el de los hombres entre 10-13 mm. Una vez pasadas y separadas las cuerdas se deshace la rotación. Hay otras formas de realizar la broncoscopia rígida. En el paciente previamente intubado la punta del broncoscopio se desliza por encima del tubo orotraqueal, usándolo como guía hasta situarlo encima de las cuerdas vocales, entonces se retira el tubo orotraqueal y se avanza el broncoscopio rígido. Finalmente, cuando existe una traqueotomía el broncoscopio también puede introducirse a su través, realizando lo que se conoce como broncoscopia inferior, por distinguirla de la translaringea o superior. Una vez pasada la glotis, se conecta a las conexiones laterales el sistema de ventilación que vayamos a usar y el broncoscopio se avanza con suaves movimientos rotatorios. Si se quiere intubar uno de los bronquios principales y acceder al consiguiente pulmón, habrá que girar la cabeza del paciente hacia el lado contrario del

pulmón que se quiere explorar. Hacia la izquierda si se explora el derecho y al contrario si se explora el izquierdo.

COMPLICACIONES DE LA BRONCOSCOPIA RÍGIDA

Las complicaciones de la broncoscopia rígida son debidas a varios factores. Entre estos están: la instrumentación con el propio broncoscopio, los anestésicos utilizados, la técnica de ventilación, la patología subyacente, la experiencia del cirujano o endoscopista y el tipo de intervención realizada a su través (extracción de cuerpos extraños, láser, colocación de endoprótesis, etc.). La introducción del broncoscopio puede dañar las piezas dentales y las partes blandas de la boca, los labios y la lengua al pinzarlas entre el tubo metálico y los dientes. Hay que evitar durante la maniobra de intubación con el broncoscopio usar los incisivos como punto de apoyo o de palanca para elevar las partes blandas y exponer la glotis. Aun así, hay que advertir al paciente, que se puede producir la pérdida de piezas dentarias o su daño y la erosión o heridas de la lengua o de los labios. Para prevenir estos daños se usa de rutina un protector dental (Fig. 8). Cuando el broncoscopio pasa la glotis se pueden producir daños en los aritenoides, con luxación de los mismos, o en las cuerdas vocales, con efracciones, desgarros, hematomas o edema de éstas. Al mismo tiempo, si el paciente no está suficientemente anestesiado, el contacto el broncoscopio puede desencadenar un espasmo glótico. Cuando el broncoscopio pasa finalmente la glotis y entra en la tráquea siempre se produce una respuesta cardiovascular, que suele ser en los adultos simpaticotónica con aumento de la frecuencia cardíaca y de la tensión arterial, pero en los jóvenes y en los niños puede ser vagotónica con bradicardia incluso parada cardíaca. Esta maniobra puede también desencadenar arritmias cardíacas. Para frenar la respuesta simpaticotónica, los opioides de acción corta como el remifentanilo, parecen los apropiados. En el caso de la respuesta vagotónica lo adecuado es la atropinización. Una vez dentro del árbol tra-

queobronquial el broncoscopio se debe manejar con delicadeza para evitar el daño del mismo. La posición en hiperextensión del cuello usada durante la broncoscopia también puede ser causa de lesión medular, como se ha señalado antes. Las complicaciones más frecuentemente referidas en relación a la anestesia y a la técnica de ventilación son la hipoxemia, la hipercapnia, las arritmias cardíacas y el barotrauma. La incidencia de complicaciones en las series de resecciones tumorales es muy baja con una mortalidad entre el 0,5-2,6 % a pesar de ser tratamientos paliativos en pacientes con enfermedad neoplásica avanzada. Lo mismo ocurre con la morbilidad: 2,1-21 %^(25,64). La incidencia de neumotórax es reducida: 0,4 %⁽²⁵⁾, incluso en las series en las que se utiliza la ventilación en *jet*: 1,9 %⁽²⁶⁾. No obstante el fallecimiento intraoperatorio por un neumotórax a tensión no detectado puede suceder⁽⁶⁴⁾. El mantenimiento de un alto grado de sospecha clínica es la única forma de detectar esta grave complicación. Otras complicaciones como las hemorragias 0,4-0,8 %, o las perforaciones 0-0,8 %^(25,26) son también infrecuentes. Aunque sin duda el número de fallecidos por hemorragias es muy reducido, el riesgo no es inexistente y las hemorragias se pueden presentar tanto durante la operación como o en el postoperatorio. La complicación con mayor incidencia es la hipoxemia, pudiendo darse de forma grave en un 15 % de los pacientes⁽⁵⁵⁾. La incidencia de complicaciones en las broncoscopias rígidas realizadas con fines generales, no de resección, es aún más baja, con un 0,7 % de mortalidad y una morbilidad del 5 %⁽²¹⁾. La mejor forma de prevenir las complicaciones es a través de una buena selección de los pacientes, una buena planificación del procedimiento y de una buena preparación del endoscopista y de su equipo tanto en la detección como en el tratamiento de las complicaciones.

BIBLIOGRAFÍA

1. Kollofrath O. Entfernung eines Knochenstücks aus dem rechten Bronchus auf natürlichem Wege und unter Anwendung der directen

- Laryngoscopy. *Minnduer Medizinische Wochenschrift* 1897; 38: 1038-9.
2. Kvale PA. Rigid Bronchoscopy. *Journal Bronchology* 2003; 10(3): 174-76.
 3. Shirakawa T. The History of Bronchoscopy in Japan The Key lecture at 12th WCB&WC BE, June 18, Boston. *Journal of Bronchology* 2003; 10(3): 223-30.
 4. Campbell CJ, Rittler MC, Koester CJ. The optical maser as a retinal coagulator: an evaluation. *Trans Am Acad Ophthalmol Otolaryngol* 1963; 67: 58-67.
 5. Kirschner RA, Unger M. Introduction to laser surgery. *Surg Clin North Am* 1984; 64(5): 839-41.
 6. Strong MS. Laser management of premalignant lesions of the larynx. *Can J Otolaryngol* 1974; 3(4): 560-3.
 7. Laforet EG, Berger RL, Vaughan CW. Carcinoma obstructing the trachea. Treatment by laser resection. *N Engl J Med* 1976; 294(17): 941.
 8. Toty L, Personne C, Hertzog P, Colchen A, Lotteau J, Romanelli J, et al. [Use of a flexible laser-beam (Yag) for endoscopic treatment of some tracheobronchial lesions (author's transl)]. *Rev Fr Mal Respir* 1979; 7(1): 57-60.
 9. Dumon JF. A dedicated tracheobronchial stent. *Chest* 1990; 97(2): 328-32.
 10. Mack MJ. Minimally Invasive and Robotic Surgery. *JAMA* 2001; 285(5): 568-72.
 11. Ernst A, Feller-Kopman D, Becker HD, Mehta AC. Central airway obstruction. *Am J Respir Crit Care Med* 2004; 169(12): 1278-97.
 12. Farrell PT. Rigid bronchoscopy for foreign body removal: anaesthesia and ventilation. *Paediatr Anaesth* 2004; 14(1): 84-9.
 13. Reichle G, Freitag L, Kullmann HJ, Prenzel R, Macha HN, Farin G. Argon plasma coagulation in bronchology: a new method--alternative or complementary? *Pneumologie* 2000; 54(11): 508-16.
 14. Shepherd RW, Beamis Jr JF. Understanding the basics of rigid bronchoscopy. *Journal of Respiratory Diseases* 2006; 27(3): 100-113.
 15. Lunn W, Garland R, Ashiku S, Thurer RL, Feller-Kopman D, Ernst A. Microdebrider bronchoscopy: a new tool for the interventional bronchoscopist. *Ann Thorac Surg* 2005; 80(4): 1485-8.
 16. Grigo AS, Hall ND, Crerar-Gilbert AJ, Madden BP. Rigid bronchoscopy-guided percutaneous tracheostomy. *Br J Anaesth* 2005; 95(3): 417-9.
 17. García NM, Thompson JW, Shaul DB. Definitive localization of isolated tracheoesophageal fistula using bronchoscopy and esophagoscopy for guide wire placement. *J Pediatr Surg* 1998; 33(11): 1645-7.
 18. Lafaye-Robin ML, Muir JF, Kouziaeff N, Portier F, Cuvelier A, Lepic P. [Treatment of tracheobronchomegaly using the Freitag prosthesis]. *Rev Mal Respir* 1998; 15(3): 291-4.
 19. Ricci F, Puma F, Santoprete S, Urbani M, Vinci D, Sanguinetti A, et al. [Use of the Dynamic Stent in the palliation of carinal and distal tracheal stenosis]. *Ann Ital Chir* 2002; 73(2): 211-7; discussion 217-8.
 20. Manfield RE. Modified bronchoscope for endobronchial intubation. *Anaesthesia* 1957; 12: 477.
 21. Lukomsky GI, Ovchinnikov AA, Bilal A. Complications of bronchoscopy: comparison of rigid bronchoscopy under general anesthesia and flexible fiberoptic bronchoscopy under topical anesthesia. *Chest* 1981; 79(3): 316-21.
 22. Webb J, Clarke SW. A comparison of biopsy results using rigid and fibreoptic bronchoscopes. *Br J Dis Chest* 1980; 74(1): 81-3.
 23. Jones AM, Hanson IM, Armstrong GR, O'Driscoll BR. Value and accuracy of cytology in addition to histology in the diagnosis of lung cancer at flexible bronchoscopy. *Respir Med* 2001; 95(5): 374-8.
 24. Miller RD. Obstructing Lesions of the Larynx and Trachea: Clinical and Pathophysiological Aspects. En: Fishman AP, editor. *Pulmonary Diseases and Disorders*. 2^o ed: McGraw-Hill Book Company; 1988. p. 1173-87.
 25. Cavaliere S, Foccoli P, Farina PL. Nd: YAG laser bronchoscopy. A five-year experience with 1,396 applications in 1,000 patients. *Chest* 1988; 94(1): 15-21.
 26. Personne C, Colchen A, Leroy M, Vourc'h G, Toty L. Indications and technique for endoscopic laser resections in bronchology. A critical analysis based upon 2,284 resections. *J Thorac Cardiovasc Surg* 1986; 91(5): 710-5.
 27. Dumon JF. Technique of Safe Laser Surgery. *Lasers in Medical Science* 1990; 5: 171-80.
 28. Hetzel MR, Smith SG. Endoscopic palliation of tracheobronchial malignancies. *Thorax* 1991; 46(5): 325-33.
 29. Mathisen DJ, Grillo HC. Endoscopic relief of malignant airway obstruction. *Ann Thorac Surg* 1989; 48(4): 469-73; discussion 473-5.
 30. Donado Una JR, de Miguel Poch E, Casado Lopez ME, Alfaro Abreu JJ. [Fiber optic bron-

- choscopy in extraction of tracheo-bronchial foreign bodies in adults]. *Arch Bronconeumol* 1998; 34(2): 76-81.
31. Limper AH, Prakash UB. Tracheobronchial foreign bodies in adults. *Ann Intern Med* 1990; 112(8): 604-9.
 32. Conlan AA, Hurwitz SS, Krige L, Nicolaou N, Pool R. Massive hemoptysis. Review of 123 cases. *J Thorac Cardiovasc Surg* 1983; 85(1): 120-4.
 33. Yoon W, Kim JK, Kim YH, Chung TW, Kang HK. Bronchial and nonbronchial systemic artery embolization for life-threatening hemoptysis: a comprehensive review. *Radiographics* 2002; 22(6): 1395-409.
 34. Pinet C, Palka W, Metras D, Thomas P, Meric B, Dumon JF. Management of an intrabronchial rupture of right main pulmonary artery: a case report. *Chest* 2002; 121(3): 988-90.
 35. Morice RC, Ece T, Ece F, Keus L. Endobronchial argon plasma coagulation for treatment of hemoptysis and neoplastic airway obstruction. *Chest* 2001; 119(3): 781-7.
 36. Jolliet P, Soccal P, Chevrolet JC. Control of massive hemoptysis by endobronchial tamponade with a pulmonary artery balloon catheter. *Crit Care Med* 1992; 20(12): 1730-2.
 37. Freitag L, Tekolf E, Stamatis G, Montag M, Greschuchna D. Three years experience with a new balloon catheter for the management of haemoptysis. *Eur Respir J* 1994; 7(11): 2033-7.
 38. Valipour A, Kreuzer A, Koller H, Koessler W, Burghuber OC. Bronchoscopy-guided topical hemostatic tamponade therapy for the management of life-threatening hemoptysis. *Chest* 2005; 127(6): 2113-8.
 39. Barbato A, Magarotto M, Crivellaro M, Novello A, Jr., Cracco A, de Blic J, et al. Use of the paediatric bronchoscope, flexible and rigid, in 51 European centres. *Eur Respir J* 1997; 10(8): 1761-6.
 40. Cohen S, Pine H, Drake A. Use of rigid and flexible bronchoscopy among pediatric otolaryngologists. *Arch Otolaryngol Head Neck Surg* 2001; 127(5): 505-9.
 41. Wiseman NE, Sanchez I, Powell RE. Rigid bronchoscopy in the pediatric age group: diagnostic effectiveness. *J Pediatr Surg* 1992; 27(10): 1294-7.
 42. Prinja N, Manoukian JJ. Neonatal/infant rigid bronchoscopy. *J Otolaryngol* 1998; 27(1): 31-6.
 43. Scolieri P, Adappa ND, Coticchia JM. Value of rigid bronchoscopy in the management of critically ill children with acute lung collapse. *Pediatr Emerg Care* 2004; 20(6): 384-6.
 44. Beamis JF, Jr. Interventional pulmonology techniques for treating malignant large airway obstruction: an update. *Curr Opin Pulm Med* 2005; 11(4): 292-5.
 45. Frietsch T, Krafft P, Becker HD, Buelzebruck H, Wiedemann K. Intermittent capnography during high-frequency jet ventilation for prolonged rigid bronchoscopy. *Acta Anaesthesiol Scand* 2000; 44(4): 391-7.
 46. Klein U, Gottschall R, Hannemann U, Kampf R, Knebel FG, Schonherr V. [Capnography for bronchoscopy with rigid technique using high frequency jet ventilation (HFJV)]. *Anesthesiol Intensivmed Notfallmed Schmerzther* 1995; 30(5): 276-82.
 47. Poblath A, Reichle G, Deimel G, Brendle BC, Freitag L. [A new rigid bronchoscope with a measuring tube for pressure and capnometry]. *Pneumologie* 2001; 55(3): 120-5.
 48. Conacher ID, Curran E. Local anaesthesia and sedation for rigid bronchoscopy for emergency relief of central airway obstruction. *Anaesthesia*. 2004; 59(3): 290-2.
 49. Bolliger CT, Wyser C, Wu X, Hauser R, Studer W, Dalquen P, et al. Evaluation of a new self-expandable silicone stent in an experimental tracheal stenosis. *Chest* 1999; 115(2): 496-501.
 50. Diaz Jimenez JP, Canela Cardona M, Maestre Alcacer J, Balust Vidal M, Fontanals Tortra J, Balust Vidal J. [Treatment of obstructive tracheobronchial disease with the Yag-Nd laser: 400 procedures in a 4-year experience]. *Med Clin (Barc)* 1989; 93(7): 244-8.
 51. Stephens KE, Jr., Wood DE. Bronchoscopic management of central airway obstruction. *J Thorac Cardiovasc Surg* 2000; 119(2): 289-96.
 52. Natalini G, Fassini P, Seramondi V, Amicucci G, Toninelli C, Cavaliere S, et al. Remifentanyl vs. fentanyl during interventional rigid bronchoscopy under general anaesthesia and spontaneous assisted ventilation. *Eur J Anaesthesiol* 1999; 16(9): 605-9.
 53. Prakash N, McLeod T, Gao Smith F. The effects of remifentanyl on haemodynamic stability during rigid bronchoscopy. *Anaesthesia* 2001; 56(6): 576-80.
 54. Agnew NM, Tan NH, Scawn NDA, Pennefather SH, Russell GN. Choice of opioid supplement

- tation for day-case rigid bronchoscopy: A randomized placebo-controlled comparison of a bolus of remifentanyl and alfentanil. *Journal of Cardiothoracic & Vascular Anesthesia*. 2003; 17(3): 336-40.
55. Perrin G, Colt HG, Martin C, Mak MA, Dumon JF, Gouin F. Safety of interventional rigid bronchoscopy using intravenous anesthesia and spontaneous assisted ventilation. A prospective study. *Chest* 1992; 102(5): 1526-30.
 56. Sanders RD. Two ventilating attachments for bronchoscopes. *Del Med J* 1967; 39(192): 170-75.
 57. Harar RP, Pratap R, Chadha N, Tolley N. Bilateral tension pneumothorax following rigid bronchoscopy: a report of an epignathus in a newborn delivered by the EXIT procedure with a fatal outcome. *J Laryngol Otol* 2005; 119(5): 400-2.
 58. Egol A, Culpepper JA, Snyder JV. Barotrauma and hypotension resulting from jet ventilation in critically ill patients. *Chest* 1985; 88(1): 98-102.
 59. Satoh M, Hirabayashi Y, Seo N. Spontaneous breathing combined with high frequency ventilation during bronchoscopic resection of a large tracheal tumour. *Br J Anaesth* 2002; 89(4): 641-3.
 60. Unzueta MC, Casas I, Merten A, Landeira JM. Endobronchial high-frequency jet ventilation for endobronchial laser surgery: an alternative approach. *Anesth Analg* 2003; 96(1): 298-300.
 61. Adnet F, Baillard C, Borron SW, Denantes C, Lefebvre L, Galinski M, et al. Randomized study comparing the "sniffing position" with simple head extension for laryngoscopic view in elective surgery patients. *Anesthesiology* 2001; 95(4): 836-41.
 62. Hochman, II, Zeitels SM, Heaton JT. Analysis of the forces and position required for direct laryngoscopic exposure of the anterior vocal folds. *Ann Otol Rhinol Laryngol* 1999; 108(8): 715-24.
 63. Levitan R, Ochroch EA. Airway management and direct laryngoscopy. A review and update. *Crit Care Clin* 2000; 16(3): 373-88, v.
 64. Beamis JF, Jr., Rebeiz E, E, Vergos K, Shapshay SM. Endoscopic Laser Therapy for Obstructing Tracheobronchial lesions. *Ann Otol Rhinol Laryngol* 1991; 100: 413-19.
 65. Suárez López de Vergara RG. Orígenes de la fibrobroncoscopia. ¿Cómo se desarrolló en nuestro medio? *BSCP Can Ped* 2004; 28 n° 1.
 66. Becker HD, Marsh BR. History of the Rigid Bronchoscope. Bolliger CT, Mathur PN (eds). *En: Interventional Bronchoscopy. Prog Respir Res. Basel, Karger* 2000; 30: 2-15.

BRONCOSCOPIA DIAGNÓSTICA

Rodolfo Álvarez-Sala, Luis Gómez Carrera, Juan José Cabanillas

ANATOMÍA DE LA VÍA AÉREA. NOMENCLATURA BRONQUIAL. TERMINOLOGÍA DE DESCRIPCIÓN DE LAS LESIONES

Anatomía de la vía aérea

La vía aérea está constituida por un sistema tubular complejo que pone en contacto el exterior con el pulmón, permitiendo la entrada del aire ambiente hasta los pulmones, donde se produce el intercambio gaseoso.

Anatómicamente la vía aérea se divide en:

– *Vía aérea superior*: que comprende la cavidad nasal y oral, faringe y laringe. Aunque esta parte de la vía aérea pertenece al campo de la otorrinolaringología, se debe tener en cuenta que es una parte integral y el inicio de todo el sistema respiratorio. Por lo tanto, el broncoscopista debe estar familiarizado con la anatomía de esta región, tanto para poder acceder de forma fácil a la vía aérea como para reconocer cualquier patología que pueda existir en esta zona.

– *Vía aérea inferior*: comprende la tráquea, bronquios, bronquiolos, conductos alveolares y sacos alveolares.

Fosas nasales y faringe

Las fosas nasales se inician en las ventanas nasales y terminan, a través de las coanas, en la nasofaringe. Medialmente están limitadas por el tabique nasal y, lateralmente, por los cornetes nasales, superior medio e inferior. Su parte inferior limita con el paladar duro. Pasando las coanas se llega a la nasofaringe, que se extiende hasta el velo del paladar, donde comienza la orofaringe, que comunica anteriormente con la boca por el istmo de las fau-

ces, limitado por los pilares amigdalinos anteriores y posteriores. La orofaringe se continúa con la hipofaringe, que se prolonga hasta la entrada del esófago, dejando por delante la laringe y formando a ambos lados los senos piriformes.

Laringe

La laringe, se sitúa entre la 4ª y 6ª vértebras cervicales y tiene una longitud de unos 6 cm. Está formada por los cartílagos epiglotis, tiroides y cricoides que son impares y los cartílagos corniculados, aritenoides y cuneiformes que son pares. La epiglotis se sitúa en la línea media, tiene forma de hoja, se une a la base de la lengua por los repliegues glosopiglotícos que delimitan las valéculas, y su porción libre se dirige hacia arriba y hacia atrás. Por debajo se encuentra el cartilago tiroides que se articula con el cricoides y, entre ellos se encuentra la membrana cricotiroides. El cricoides se articula con el primer anillo traqueal por su borde inferior. En su pared dorsal, en el borde superior, se articulan los cartílagos aritenoides, que sirven de inserción a las cuerdas vocales. El espacio comprendido entre las dos cuerdas vocales es la glotis. En la inspiración las cuerdas vocales se separan y durante la espiración se juntan en la línea media. Una parálisis unilateral de cuerdas vocales puede traducir una lesión del nervio recurrente por un carcinoma pulmonar⁽¹⁾.

Tráquea

La tráquea se inicia en el borde inferior del cartilago cricoides, a la altura de la sexta vértebra cervical. Tiene una longitud entre 10 y 14 cm, siendo algo más corta en la mujer, y se

bifurca en los dos bronquios principales a la altura de la quinta vértebra torácica⁽²⁾. Transversalmente tiene forma de herradura, con una porción anterior redondeada y una pared posterior plana. Esto se debe a que está formada por varios cartílagos, en número variable, con forma de herradura, en su parte anterior y una pared de músculo liso que une los extremos de los cartílagos por detrás.

Endoscópicamente, la tráquea tiene una mucosa de color uniforme rosa pálido, la pared posterior puede tener una coloración más intensa. En la pared anterior, entre los cartílagos traqueales se forman pequeñas depresiones y en la pared posterior se observan surcos longitudinales que divergen a derecha e izquierda en la bifurcación traqueal.

Bronquios

La tráquea se divide en los dos bronquios principales a la altura de la quinta vértebra torácica. La carina que forma consta de una cresta y de un triángulo anterior y otro posterior, de tamaño algo menor. La cresta es aguda y tiene un color rosa pálido. Se desplaza con los movimientos respiratorios y puede aplastarse con la tos y la espiración.

1. Árbol bronquial derecho

El bronquio principal derecho se desvía poco del eje traqueal, formando un ángulo de 20-30 grados con la línea media. Tiene una pared posterior plana membranosa con pronunciadas corrugaciones y una porción anterior cartilaginosa en herradura o semicircular. Tiene una longitud de unos 2 cm.

A esta distancia de la carina traqueal, en la pared lateral del bronquio principal derecho, se origina el bronquio del lóbulo superior derecho, con un diámetro de unos 10 mm. A un centímetro de su origen, se forman los tres bronquios segmentarios, anterior, apical y posterior, que tienen forma circular, y se dividen cada uno en dos bronquios subsegmentarios⁽³⁾.

Distalmente, el árbol bronquial se continúa en el bronquio intermediario, que tiene una longitud de unos 4 cm y un diámetro de 10 mm. En su cara anterior aparece el bronquio

lobar medio, que se dirige hacia delante y se divide en dos bronquios segmentarios, medial y lateral, que a su vez se bifurcan en dos bronquios subsegmentarios cada uno.

Más adelante se origina el bronquio lobar inferior, que es tan corto que muy pocas veces se ve en la fibrobroncoscopia, ya que su primera rama segmentaria, el bronquio del segmento apical inferior, nace casi en su origen, y dirigiéndose hacia atrás y hacia fuera, se suele dividir en tres bronquios subsegmentarios. Más abajo en el árbol bronquial, a 1-2 cm, en la pared medial aparece la salida del bronquio del segmento paracardiaco, que se dirige hacia adentro y abajo. Al final el árbol bronquial derecho acaba dividiéndose en paralelo en los tres bronquios segmentarios de la pirámide basal derecha: anterior, lateral y posterior⁽²⁾.

2. Árbol bronquial izquierdo

El bronquio principal izquierdo tiene una longitud de unos 5 cm; sus anillos cartilaginosos son menos prominentes que en el bronquio derecho. Se divide en dos bronquios: lobar superior y lobar inferior.

El bronquio lobar superior izquierdo, a 1 cm de su origen se bifurca en dos: el bronquio de la llingula, que se dirige hacia delante y hacia abajo y el bronquio del culmen que tiene una dirección superior. El bronquio lingular se divide a su vez en dos bronquios segmentarios, superior e inferior. El bronquio del culmen se bifurca en el bronquio del segmento apicoposterior hacia arriba y hacia atrás y bronquio segmentario anterior con una dirección hacia delante⁽⁴⁾.

El bronquio del lóbulo inferior izquierdo tiene su origen más lejos de la carina que el derecho y se divide de manera similar a éste, aunque carece del bronquio del segmento paracardiaco. Por tanto, sus bronquios segmentarios son: apical inferior, anterior, lateral y posterior.

Variaciones de la normalidad

Aunque la ramificación del árbol bronquial es, en general, uniforme, pueden existir algu-

nas variaciones que no son infrecuentes y que deben conocerse para poder identificar de forma correcta los diferentes bronquios y localizar así, adecuadamente, las lesiones bronquiales.

Entre las variaciones más frecuentes se encuentran^(1,2):

- División del bronquio del lóbulo superior derecho en dos bronquios segmentarios: apicoposterior y anterior.
- Que el bronquio del segmento apical del lóbulo superior derecho nazca en una situación más proximal e independiente del bronquio lobar superior.
- Aparición de dos bronquios para el segmento apical inferior.
- Presencia de segmento paracardiaco en el pulmón izquierdo.
- Ausencia de segmento paracardiaco derecho.
- División del bronquio del lóbulo medio en tres bronquios segmentarios.
- Aparición de sólo dos bronquios basales, que es más frecuente en el lado izquierdo.
- Nacimiento del bronquio de la llingula del bronquio principal izquierdo.
- División del bronquio del lóbulo superior izquierdo en tres bronquios segmentarios: apical, anterior y posterior.

Nomenclatura bronquial y de la carinas

Para simplificar el conocimiento y la descripción de la anatomía del árbol bronquial, se han propuesto diversas denominaciones de los diferentes bronquios. Casi todas se basan en la propuesta por Jakson y Huber⁽⁵⁾ en 1943, sobre la que se han realizado algunas variaciones⁽⁶⁾. Boyden⁽⁷⁾ asignó un número a cada segmento pulmonar, lo que simplificó la nomenclatura. Posteriormente, Ikeda⁽⁸⁾ hizo pequeñas variaciones a ésta, adjudicando el número 2 al bronquio segmentario posterior del lóbulo superior en vez de al anterior como hacía Boyden⁽⁷⁾.

Las ramas de los bronquios segmentarios se llaman bronquios subsegmentarios y las de éstos subsubsegmentarios^(2,3). Ikeda ha pro-

puesto denominar a los bronquios subsegmentarios con la letra **a** si son posteriores y con la **b** si son anteriores; a los subsubsegmentarios con la letra **i** los posteriores e **ii** los anteriores; y a los siguientes con α y β , respectivamente.

Más recientemente⁽⁹⁾, también se ha introducido un sistema de clasificación de las carinas que intenta simplificar la descripción de éstas en los informes broncológicos. Proponen denominar con la abreviatura MC a la carina principal; la carina entre el lóbulo superior derecho y el bronquio intermediario se denominaría RC1, y la carina entre el lóbulo medio y el lóbulo inferior derecho RC2. De la misma manera LC1 definiría la carina entre la llingula y el culmen; y LC2 es la carina que separa la llingula y el bronquio lobar inferior izquierdo.

Lesiones elementales

La descripción y el informe de una exploración broncoscópica debe ser lo más objetivo posible y debería incluir siempre datos sobre la coloración de la mucosa, grosor de la pared, descripción de las secreciones y movilidad de la pared⁽²⁾.

La mucosa traqueobronquial debe tener una coloración uniforme rosa pálida, algo más blanquecina en las crestas de las carinas. En procesos inflamatorios, la mucosa puede adquirir un color rojo vivo. Cualquier signo inflamatorio localizado puede ser resultado de una infiltración neoplásica. La tuberculosis puede dejar zonas cicatriciales de color blanco nacarado.

El grosor de la pared se puede analizar en los espolones de las carinas, la coloración blanquecina de éstas desaparece al aumentar el grosor de la pared y se hacen más redondeadas y anchas. También el relieve de los anillos cartilagosos disminuye conforme aumenta el grosor de la pared, y aumenta cuando existe atrofia de la mucosa. La luz de los bronquios disminuye proporcionalmente al grosor de la pared.

Se debe valorar la cantidad, la calidad y la localización de las secreciones si las hubiera.

Hay que precisar si la secreción es difusa o tiene una localización única o predominante y su cantidad, y se debe intentar determinar si la secreción es serosa, mucosa o purulenta.

Los bronquios se mueven libremente con los movimientos respiratorios y su calibre disminuye durante la espiración. Una rigidez bronquial localizada puede ser el resultado de una infiltración del bronquio por un proceso tumoral o traducir una reacción cicatricial postinflamatoria.

Hay que tener en cuenta que los signos broncoscópicos de neoplasia son muy variables y pueden ser inespecíficos. Castella⁽²⁾ describe dos signos fundamentales de neoplasia: masa e infiltración.

Se define **masa** como la formación que hace protrusión en la luz bronquial y destaca claramente del resto de la pared. Se pueden distinguir tres grados:

- *Grado I*: con superficie lisa y coloración uniforme rosa
- *Grado II*: con coloración uniforme pero de superficie granulosa
- *Grado III*: con coloración y superficie irregular y mamelonada, siendo ésta la imagen más sugerente de tumoración maligna.

Una **infiltración** es una lesión más o menos extensa de la superficie de la pared bronquial, sin límites bien definidos. También en esta lesión se pueden distinguir varios grados, de menor a mayor probabilidad de malignidad:

- *Grado I*: mucosa con cambios mínimos con respecto a la zona sana.
- *Grado II*: cuando coexisten dos de las siguientes alteraciones: aumento del grosor, enrojecimiento, superficie irregular o alteraciones de los relieves longitudinales.
- *Grado III*: cuando aparecen tres de las alteraciones descritas.

Otro signo que también merece comentario es la imagen de compresión extrínseca, que se refiere a una protrusión de la pared bronquial con bordes obtusos y que conserva una mucosa de características normales. Es el resultado de una lesión expansiva peri-

bronquial que tanto puede ser tumoral como inflamatoria.

TÉCNICAS DE ESTUDIO MICROBIOLÓGICO

La fibrobroncoscopia permite obtener, de forma mínimamente invasora, muestras de gran valor para el diagnóstico de las infecciones broncopulmonares. Esta técnica se revela especialmente útil en el diagnóstico de infecciones pulmonares en el enfermo inmunodeprimido.

El broncoaspirado realizado durante la fibrobroncoscopia es una mezcla de secreciones, suero y anestésico y está contaminado por secreciones de las vías altas, por lo que su rentabilidad para el diagnóstico de infecciones pulmonares es baja, excepto para la tuberculosis, donde la tinción y el cultivo pueden mostrar una buena rentabilidad⁽¹⁰⁾.

El lavado broncoalveolar (LBA) es una muestra más adecuada para el diagnóstico de infecciones respiratorias, pero también puede estar contaminada, aunque en menor medida de secreciones de vías altas. Es el método de elección para el diagnóstico de las infecciones oportunistas en el enfermo inmunodeprimido^(11,12), incluso algunos autores⁽¹³⁾ piensan que puede ser más representativo que el cepillado protegido. Para la valoración de gérmenes oportunistas deben practicarse las técnicas microbiológicas adecuadas para cada caso: identificación de cuerpos de inclusión y cultivos celulares para virus, tinciones para *Pneumocystis carinii*, examen directo con tinción de Ziehl-Nielsen o auramina y cultivo específico para micobacterias, y para la identificación de hongos tinción con metenammina argéntica y cultivo en medio de Sabouraud. Para aumentar su especificidad se deben realizar cultivos cuantitativos, considerándose indicativo de infección un número de unidades formadoras de colonias mayor de 10.000 por ml (ufc/ml). Para evitar la posible contaminación y aumentar la especificidad del LBA, se han desarrollado técnicas de lavado alveolar protegido⁽¹¹⁾. El catéter balón tiene un balón hinchable y un tapón en la zona distal que per-

mite aislar la zona donde se realiza el LBA y evita contaminaciones de la zona circundante. Se puede usar también un doble catéter telescópico con el mismo propósito.

La muestra obtenida mediante cepillado protegido tiene una mayor especificidad para la identificación de patógenos no obligados, ya que se evita en mayor medida la contaminación por secreciones de vías altas. Para que los resultados sean fiables la técnica debe realizarse de forma correcta. Se debe introducir el fibrobroncoscopio evitando la aspiración de secreciones y la instilación de lidocaína. En el bronquio elegido se avanza el cepillo hasta verlo. Después se empuja el catéter interno y se avanza el cepillo con precaución. Una vez recogida la muestra se retrae el cepillo dentro de la vaina antes de su retirada. Cuando se extrae del fibrobroncoscopio, la vaina externa se debe limpiar con alcohol de 70° y, posteriormente, se corta el cepillo que se introduce en suero fisiológico o solución de Ringer y se envía al laboratorio para su procesamiento. Se considera positivo un cultivo cuantitativo de más de 1.000 ufc/ml.

TÉCNICAS DIAGNÓSTICAS ANATOMOPATOLÓGICAS

Broncoaspirado

El broncoaspirado (BAS) es una muestra recogida durante la realización de la broncoscopia que normalmente contiene secreciones, anestesia y suero. Su mayor utilidad reside en el diagnóstico del carcinoma broncogénico, sobre todo si existe lesión endobronquial visible. Generalmente su estudio se efectúa de forma sistemática, ya que no incrementa el tiempo de la realización de la broncoscopia. En algunos trabajos no se recomienda su estudio sistemático en el caso del carcinoma broncogénico, ya que parece que no aumentaría la rentabilidad de otras pruebas diagnósticas como la biopsia bronquial y el cepillado bronquial. En un trabajo llevado a cabo en nuestro centro, acerca del diagnóstico del carcinoma broncogénico, el BAS fue más rentable que

el cepillado bronquial, 61 y 51,5% respectivamente⁽¹⁴⁾.

Lavado broncoalveolar (LBA)

El lavado broncoalveolar (LBA), desde su primera descripción por Finley⁽¹⁵⁾ en 1967, se ha ido convirtiendo en una técnica broncoscópica cada vez más empleada, por ser sencilla, bien tolerada, con una escasa morbilidad y fácilmente reproducible. Su aplicación en la práctica clínica va desde la caracterización de las enfermedades intersticiales y diagnóstico microbiológico, hasta la patología tumoral.

Técnica

Previo a la práctica de un LBA, debe de disponerse de un estudio clínico adecuado, que nos permita deducir el motivo para su realización y qué aspectos investigar. La radiografía de tórax, postero-anterior y lateral, es útil para decidir el segmento idóneo donde realizarlo. A este respecto, la tomografía computarizada (TAC), precisa con mayor exactitud la topografía, pudiendo distinguir zonas con actividad inflamatoria (alveolitis) o lesiones fibrosas. Asimismo, es aconsejable la realización de espirometría, gasometría arterial basal, función renal y estudio de coagulación, para prevenir posibles complicaciones^(16,17).

Como líquido de lavado se emplea suero salino fisiológico a temperatura ambiente. El volumen usado varía de unas publicaciones a otras, en general, se emplean 150-200 mililitros en bolos de 20-50 mililitros. Deben de evitarse volúmenes inferiores a 100 mililitros, ya que el porcentaje de secreción bronquial puede ser excesivo, o aquellos mayores de 250 mililitros, al aumentar la incidencia de complicaciones^(16,17).

El LBA puede realizarse en cualquier territorio pulmonar, pero si la afectación pulmonar es difusa, es preferible hacerlo en el lóbulo medio o llingula, por su mayor facilidad de recuperación y menor repercusión sobre el intercambio gaseoso. Igualmente, cuando se prevé la realización de diferentes técnicas en un mismo acto broncoscópico (biopsia, cepillado,

punción,...) es preferible la realización del LBA con anterioridad para no falsear sus resultados.

Para ello se encaja el broncofibroscopio en el territorio pulmonar elegido, instilando a través de su canal interno el suero salino fisiológico, para su posterior recolección por medio de la aspiración conectada al broncoscopio. Por lo general, suele recuperarse más del 40 % del volumen instilado.

Procesamiento y elementos medibles

En el líquido recuperado se pueden analizar diversos componentes, entre los que figuran: células, sustancias químicas en solución, microorganismos, partículas minerales y citoquinas.

Para obtener el mayor rendimiento, el líquido se debe procesar en las primeras cuatro horas, y si esto no fuera posible, se deberá almacenar a una temperatura de 4° C.

– *Análisis celular*: en el sujeto normal, no fumador, el número total de células obtenido oscila entre 10×10^4 y 70×10^4 por mililitro. En el recuento porcentual, un 80-90 % son macrófagos, 5-15 % linfocitos, menos del 3 % polinucleares neutrófilos y menos del 1 % eosinófilos y basófilos. Dentro de la población linfocitaria, aproximadamente un 60-90 % son linfocitos T (CD3 +), de los cuales el 40-50 % son (CD4 +) y un 20-30 % (CD8 +), con un cociente CD4/CD8 de 1,4-1,8. Linfocitos B y linfocitos NK existirán en un 5-10 %.

Los cambios encontrados en este recuento celular pueden orientar hacia un diagnóstico específico (Tabla 1).

– *Sustancias químicas*: se han estudiado proteínas, lípidos, el sistema del complemento, enzimas, marcadores tumorales,... con resultados muy dispares, que les hacen poco útiles para la práctica clínica habitual.

– *Detección de partículas minerales*: se pueden detectar partículas de sílice, cuerpos ferruginosos, pero sólo son diagnósticas de exposición, no de enfermedad.

– *Citoquinas*: desempeñan un papel esencial en la regulación de la respuesta inmune y

como mediadores de inflamación, siendo un campo muy prometedor en la investigación.

Indicaciones

El LBA pretende valorar, aunque sea de forma indirecta, las células existentes en el espacio alvéolo-intersticial, traducción de la existente en el tejido pulmonar. En algunos casos tiene utilidad diagnóstica pero, en la mayoría de los casos orienta hacia el diagnóstico de una determinada entidad (Tabla 2).

1. Enfermedades no infecciosas

El LBA tiene utilidad diagnóstica en:

– *Eosinofilia pulmonares*: muestra una alveolitis eosinofílica, encontrándose los valores más altos de eosinófilos en las neumonías eosinofílicas.

– *Histiocitosis X*: con una fórmula celular inespecífica, existiendo una neutrofilia y/o eosinofilia moderada, con disminución del cociente CD4/CD8. El hallazgo de células de Langerhans (CD1 +), por microscopía electrónica, en un porcentaje mayor al 5 % es diagnóstico aunque su ausencia no descarta el diagnóstico

– *Proteinosis alveolar*: el aspecto macroscópico lechoso del líquido, junto con la presencia de material lipoproteínico PAS positivo y azul alcian negativo y la presencia de cuerpos lamelares por microscopía electrónica, darían el diagnóstico.

– *Hemorragia alveolar*: el color rojizo macroscópico del líquido recuperado, que aumenta en alícuotas sucesivas y la presencia de hemosiderófagos en la tinción de Perls, en un porcentaje mayor al 15 %, demostraría su diagnóstico. La ausencia de hemosiderófagos no lo excluye.

Tiene carácter orientativo en:

– *Sarcoidosis*: se suele encontrar una alveolitis linfocitaria, con incremento del número y porcentaje de linfocitos T y un cociente CD4/CD8 superior a 3,5. Si la enfermedad progresa hacia fibrosis, puede existir un aumento de los neutrófilos y un descenso del cociente CD4/CD8. Igualmente se ha visto un aumento de la enzima convertidora de angiotensina, fibronectina, factor de activación del

TABLA 1. Orientación diagnóstica según recuento celular en el LBA

Predominio neutrófilos	Elevación mixta linfocitaria-neutrófila	Predominio linfocitario	Elevación mixta linfocitaria-eosinófila	Predominio eosinófilo	Elevación mixta neutrófilo-eosinófila
Trauma	Sarcoidosis evolucionada	Sarcoidosis	Neumonía eosinófila crónica	Neumonía eosinófila crónica y aguda	Fibrosis pulmonar idiopática
Tabaquismo	Fase inicial de neumonitis por hipersensibilidad	Neumonitis por hipersensibilidad	Sarcoidosis	Sd Churg-Strauss	Colagenosis
Bronquitis purulenta	Fase inicial de tuberculosis	Tuberculosis	Linfadenopatía angioinmunoblástica	Reacciones a fármacos	Asbestosis
Fibrosis pulmonar idiopática	Infección por <i>P. carinii</i>	Leucemias/linfomas			Histiocitosis X
Colagenosis	Fibrosis pulmonar idiopática	Infección por CMV			
Histiocitosis X	NOC	Beriliosis			
Asbestosis		Reacción a fármacos			
		Neumonitis actínica			
		Linfangitis carcinomatosa			
		Sd de Sjögren			

TABLA 2. Utilidad clínica del LBA en diferentes enfermedades pulmonares**LBA diagnóstico:**

Neumonía eosinófila

Histiocitosis X

Proteinosis alveolar

Hemorragia alveolar

Neoplasias

LBA valor orientativo:

Sarcoidosis

Fibrosis pulmonar idiopática

Alveolitis alérgica extrínseca

Colagenosis

Neuropatías por fármacos

BONO

Neumoconiosis

plasminógeno, ácido hialurónico, interleucinas 1 y 2, del péptido del procolágeno tipo III y del interferón gamma.

– *Fibrosis pulmonar idiopática*: existe un incremento del porcentaje de neutrófilos con eosinofilia variable. El cociente CD4/CD8 puede ser normal o bajo. El LBA se ha propuesto en la valoración del pronóstico; así, un incremento de los linfocitos se asociaría con una mejor respuesta a la corticoterapia.

– *Alveolitis alérgicas extrínsecas*: existe una marcada linfocitosis (superior al 60%), fenotipo natural killer (CD56+, CD57+, Cd16+) y con una disminución del cociente CD4/CD8.

– *Colagenosis*: puede encontrarse una alveolitis linfocítica o neutrofílica, dependiendo del tipo de alveolitos predominante

– *Neuropatías por fármacos*: se caracterizan por un aumento del número total de células, con cualquier tipo de alveolitos; en la mayoría de los casos con linfocitosis, acompañadas de un aumento de las células CD8+, con disminución del cociente CD4/CD8. La amioda-

rona se caracteriza por la acumulación en los macrófagos de fosfolípidos con formación de cuerpos lamelares, en microscopia electrónica, y aspecto espumoso de la célula.

– *Bronquiolitis obliterante con neumonía organizativa (BONO)*: se observa un aumento de la celularidad de carácter mixto, con predominio de linfocitos y disminución del cociente CD4/CD8.

– *Neumoconiosis*: se puede detectar la existencia de partículas minerales, siendo indicativo de exposición, pero no diagnósticas.

2. Enfermedades malignas.

La sensibilidad del LBA en el cáncer del pulmón oscila entre un 14-70%. Sería especialmente útil en el carcinoma bronquioloalveolar, la linfangitis carcinomatosa y en la afectación pulmonar de las hemopatías malignas. También es de utilidad en el estudio de lesiones periféricas, no visibles en la FBC. Existen numerosos estudios sobre el valor de los marcadores tumorales en el líquido del LBA, no existiendo en la actualidad suficiente evidencia para su uso en la práctica clínica diaria.

Contraindicaciones y complicaciones

Las contraindicaciones para el LBA son, en principio, las de cualquier fibrobroncoscopia, si bien, existen unos requisitos mínimos para practicarlos: FEV₁ superior al 50% del valor teórico y nunca inferior a 1.000 mililitros, saturación de oxígeno superior al 90% y ausencia de agudización asmática reciente^(16,17).

Igualmente, se han definido unos factores de riesgo que deberán valorarse en el contexto clínico del enfermo para la realización del LBA: afectación radiológica de más del 50% de los campos pulmonares, insuficiencia respiratoria, hiperreactividad bronquial, tiempo de protrombina inferior al 50%, recuento plaquetario inferior a 20.000 por mililitro, arritmia o cardiopatía isquémica no controlada.

En cuanto a las posibles complicaciones, entre las más frecuentes se citan la aparición de fiebre (3-30%), en relación con el volumen de líquido instilado, siendo infrecuente, si no se sobrepasan los 250 mililitros, aparición de

densidades alveolares en el territorio del LBA, con desaparición espontánea, afectación de la función respiratoria, con disminución de la capacidad vital, de los flujos espiratorios y de la PaO₂. Otras complicaciones menos frecuentes son: sangrado, neumotórax y enfisema mediastínico.

En general, el riesgo de complicaciones es proporcional al volumen de líquido instilado y el número de territorios en los que se haya practicado el LBA, e inversamente proporcional al volumen de líquido recuperado.

Cepillado bronquial

Los cepillos actuales para citología suelen tener una vaina externa que evita la pérdida de material al extraerlo del broncoscopio, aunque no existen estudios que demuestren que esta protección aumente la rentabilidad de la técnica. El número de cepillados que debe tomarse en cada zona, cuando se hace una broncoscopia, no está claro. Habitualmente se aconseja la realización de dos tomas, pero algunos autores⁽¹⁹⁾ demuestran que con cinco tomas la rentabilidad es superior. El uso de la tinción durante el cepillado parece que aumenta la rentabilidad.

El cepillado debe hacerse con movimientos de avance y retroceso del cepillo sobre la superficie de la lesión. Cuando se practica BAS y biopsia bronquial el cepillado debe realizarse en último lugar, pues causa hemorragia y puede favorecer la formación de coágulos que contaminan el BAS y dificultan la biopsia. Hay que extremar las precauciones en casos de lesiones muy vascularizadas o en pacientes con alteración de la coagulación. En ocasiones, el cepillado se puede hacer en lesiones que no son visibles o accesibles con la pinza de biopsia, esto es más frecuente en los segmentos apicales y, es evidente, que es más rentable con control fluoroscópico.

Punción aspiración transbronquial

La punción aspiración transbronquial (PATB) fue descrita por Schieppati en 1958, realizándola a través del broncoscopio rígi-

do, por lo que sólo podían tomarse muestras de ganglios subcarinales. Wang desarrolló agujas flexibles para utilizarlas a través del broncofibroscopio y desde entonces se pueden tomar muestras de ganglios subcarinales, paratraqueales e hiliares. Aparte de su utilización para muestras ganglionares, también se puede emplear para lesiones periféricas y submucosas. Un papel muy importante es su empleo para la estadificación del carcinoma broncogénico con el potencial de poder evitar la estadificación quirúrgica⁽²⁰⁻²²⁾.

Indicaciones

– *Mayores:*

1. Establecer un diagnóstico en pacientes con adenopatías hiliares y/o mediastínicas, compresión extrínseca de las vías aéreas debido a lesiones peribronquiales, submucosas y nódulos pulmonares periféricos.

2. Estadificar el cáncer pulmonar conocido o sospechado con adenopatías hiliares o mediastínicas.

– *Menores:*

1. Establecer un diagnóstico de lesiones endobronquiales en tumores con necrosis, incluyendo el seguimiento de otros cánceres mediastínicos, tales como linfoma.

2. Diagnóstico o drenaje de quistes y abscesos mediastínicos.

Instrumentación

Existen varios tipos de agujas transbronquiales, las más conocidas son las de Wang y Bard, cuyo diámetro es de 22 G, 21 G, 20 G, para citología, y de 19 G, para histología. Las dos características más importantes para elegir una aguja son la longitud y el diámetro. Siempre hay que usar una aguja retráctil para evitar dañar el broncoscopio. Como regla general, para lesiones cercanas a la tráquea o subcarinales se debe emplear una aguja ≥ 12 mm de longitud y lo bastante rígida para facilitar el paso a través de la pared traqueobronquial. Para lesiones periféricas es preferible una aguja más fina y corta unida a un catéter más flexible.

Técnica

Es imprescindible una radiografía y una tomografía computarizada (TAC) torácica, para definir la localización de la lesión. La aguja se inserta a través del canal de trabajo del broncoscopio, manteniendo la aguja protegida, posteriormente la aguja se saca fuera del catéter solamente cuando se visualiza fuera de la punta distal del broncoscopio. Existen cuatro métodos de insertar la aguja a través de la pared traqueobronquial⁽²³⁾:

1. Pinchazo o golpe seco (*Jabbing*): la aguja se inserta en un espacio intercartilaginoso y con la mano libre se empuja la aguja. El broncoscopio está fijo en la nariz o en la boca.

2. Empuje (*Piggy-back*): el catéter se fija a la parte distal del canal de trabajo. El broncoscopio y la aguja se empujan simultáneamente a través del espacio intercartilaginoso.

3. La parte metálica se sitúa encima del espacio intercartilaginoso y se empuja la aguja de golpe.

4. Método de la tos: la aguja se extrae y se coloca justo encima de la pared intercartilaginosa y se dice al paciente que tosa, con lo que se consigue que la aguja se introduzca en la zona seleccionada.

Resultados

El uso más importante para el empleo de la PATB es el diagnóstico o la estadificación de la enfermedad mediastínica, ya que la presencia de células malignas puede eliminar otros métodos más invasores. El rendimiento varía del 20 al 90 %.

En una serie de 360 pacientes el 62 % fueron diagnosticados de carcinoma de células pequeñas y el 48 % de carcinoma de células no pequeñas, 18 % de los pacientes tenían carcinoma diagnosticados solamente por la PATB y en 29 % de los pacientes se pudo evitar la cirugía por los resultados obtenidos con la PATB⁽²⁰⁾. Hsu et al.⁽²⁴⁾ describen resultados similares, 68 % para adenopatías mediastínicas y 70 % para malignidad presentada como enfermedad submucosa. Los factores asociados con un diagnóstico más elevado fueron: el diag-

nóstico de un carcinoma de células pequeñas y el uso de una aguja mayor. En ocasiones, en el 20 %, el diagnóstico se logró sólo por la PATB.

El número de pases debe estar entre 4 y 7. La posibilidad de un examen citológico rápido incrementa el diagnóstico del 25 al 71 % y reduce el número de pases de 6 a 4⁽²⁵⁾.

Complicaciones

Las complicaciones de esta técnica son escasas. Las hemorragias leves ocurren en un 1,7 % de los pacientes⁽²⁰⁾, excepcionalmente se han descrito casos de neumotórax^(26,27), neuromediastino^(14,28), hemomediastino⁽²⁹⁻³¹⁾, biopsia hepática inadvertida⁽³²⁾, pericarditis purulenta⁽³³⁾ y bacteriemia transitoria⁽³⁴⁾.

Biopsia transbronquial

La biopsia transbronquial (BTB) es un método que se emplea para tomar muestras del parénquima pulmonar a través del broncoscopio, evitando la necesidad de la vía quirúrgica. La técnica fue aplicada por primera vez por Levine en 1974 y, posteriormente, Zavala describió la técnica. Su mayor utilidad viene dada por su rentabilidad diagnóstica en las enfermedades pulmonares intersticiales, con la excepción de la alveolitis fibrosante criptogenética donde el papel de la BTB es mínimo.

Técnica

La prueba puede efectuarse con o sin control fluoroscópico, siendo imprescindible éste en las lesiones localizadas.

El broncoscopio se avanza tan lejos como sea posible y se mantiene enclavado en esa posición. Se introduce la pinza de biopsia por el canal de trabajo y se sitúa lo más distal posible, se retira 1-2 cm y se avanza de nuevo hacia la lesión cerrando de nuevo la pinza. En ese momento es importante preguntar al paciente si nota dolor, en cuyo caso hay que retirar la pinza y tomar la biopsia de otra zona, ya que puede producirse un neumotórax; si no siente dolor se toma la biopsia de dicha zona. Durante la retirada de la pinza es conveniente mantener el broncoscopio encla-

vado para continuar en la zona que hemos seleccionado y, en caso de existencia de hemorragia, para conseguir que sea lo menor posible. En general, se recomienda practicar la biopsia coordinándola con la respiración del paciente, sin embargo, esto no está aclarado en la literatura⁽⁵⁵⁾. Se acepta que una buena biopsia debe incluir 20 alvéolos. Se recomienda que el número de biopsias sea de cuatro (rango, 3-7).

Indicaciones

1. Enfermedad intersticial localizada o difusa.
2. Enfermedad alveolar localizada o difusa, incluido el nódulo pulmonar.
3. Patrón miliar.
4. Patrón micronodular.

La BTB tiene una alta rentabilidad diagnóstica en algunas enfermedades pulmonares difusas. En la Tabla 1 se reflejan las principales patologías donde la BTB tiene una probabilidad diagnóstica aproximadamente del 70%. En general, en las enfermedades granulomatosas el diagnóstico varía entre el 40-90%⁽⁵⁶⁾ y del 90% en la neumonitis por hipersensibilidad.

En las lesiones focales, la BTB con control fluoroscópico es una técnica de gran utilidad, con una rentabilidad diagnóstica que varía entre el 30-90%⁽⁵⁶⁻⁵⁸⁾, dependiendo fundamentalmente del tamaño del nódulo.

La rentabilidad diagnóstica es alta en: tuberculosis, micosis, neumonía por *Pneumocystis carinii* y viriasis. En la alveolitis fibrosante criptogénica y collagenopatías su rentabilidad es muy baja, lo que hace plantearse su utilización en estas patologías.

En ocasiones, para el diagnóstico no es necesario que la biopsia contenga alvéolos como es el caso de la sarcoidosis, donde pueden observarse granulomas en la pared bronquial.

Complicaciones

Las complicaciones más frecuentes son: la hemorragia, generalmente leve, el neumotó-

rax y las arritmias. Sin embargo, son raras y excepcionalmente graves, con tasa de mortalidad de cero⁽⁵⁹⁾. Las complicaciones mayores son la hemorragia y el neumotórax. En un estudio de 5.450 casos se objetivó un 1,2% de incidencia de hemorragia (> 50 ml)⁽⁴⁰⁾, ésta aumenta en pacientes inmunodeprimidos (25%). La incidencia de neumotórax post-BTB es del 5% aproximadamente^(36,37), sin embargo, es infrecuente que precise drenaje endotorácico. También ha sido descrito un caso de embolia aérea cerebral⁽⁴¹⁾ y fiebre en el 15% de los casos.

Algunos autores afirman que la aparición de neumotórax es menor si la biopsia se efectúa con control fluoroscópico. En pacientes sometidos a ventilación mecánica existe un alto riesgo de neumotórax tras la toma de BTB, por lo tanto debe realizarse sólo en pacientes muy seleccionados.

Antes de hacer la BTB es fundamental reconocer las situaciones de mayor riesgo como: falta de colaboración del paciente, hipertensión arterial pulmonar, uremia, diátesis hemorrágica y el síndrome de vena cava superior.

Biopsia bronquial

Las biopsias de lesiones endobronquiales que producen una lesión visible son técnicamente fáciles de practicar, sin embargo, las lesiones de los lóbulos superiores o segmentos superiores son más difíciles ya que requieren una angulación del broncoscopio difícil de conseguir si tenemos la pinza de biopsia dentro del broncoscopio. Por eso es aconsejable introducir la pinza una vez situado el broncoscopio en la localización deseada.

Las principales indicaciones de la biopsia bronquial son: carcinoma broncogénico, carcinoide, tumores bronquiales benignos, tumores metastásicos endobronquiales, sarcoidosis, algunas enfermedades infecciosas (tuberculosis, micosis) y enfermedades inmunológicas (policondritis recidivante, granulomatosis de Wegener).

La principal indicación de la biopsia bronquial es el diagnóstico del carcinoma bronco-

génico. Un estudio efectuado en cinco centros, mostró un 82 % de diagnóstico de carcinoma con biopsia bronquial, cuando la lesión era visible y el uso combinado con aspirado y cepillado bronquial incrementó el diagnóstico al 87 %⁽⁴²⁾. Habitualmente, se acepta como razonable alcanzar un diagnóstico por lo menos del 80 %, en casos donde exista un tumor visible⁽⁴³⁾. Se recomienda tomar por lo menos cinco muestras para intentar alcanzar una probabilidad diagnóstica del 90 % en tumores malignos endoscópicamente visibles.

La sarcoidosis es la enfermedad más común específica de inflamación bronquial. El diagnóstico es fácil si se aprecian los granulomas típicos, la biopsia puede alcanzar el diagnóstico en un 20-30 % de los casos si no existe lesión visible. La mayor rentabilidad diagnóstica se alcanza con la BTB (90 %).

El diagnóstico en los procesos inflamatorios inmunológicos como las vasculitis en la enfermedad de Wegener o en la policondritis recidivante, raramente se logra con la biopsia bronquial y requieren, habitualmente, una biopsia pulmonar.

Los tumores benignos de los bronquios son raros, siendo los más frecuentes los pólipos y los condroliomas, mientras que los adenomas y los papilomas son más infrecuentes. En general, estos tumores pueden diagnosticarse por biopsia bronquial, pero en muchas ocasiones requieren una muestra quirúrgica.

El carcinoma bronquial es un tumor que se considera maligno porque puede infiltrar estructuras adyacentes y desencadenar metástasis. En muchas ocasiones el diagnóstico se sospecha por su aspecto rojo vinoso y se establece por la biopsia bronquial, aunque hay que tener precaución ya que tiene gran facilidad para el sangrado post-biopsia.

TÉCNICAS EN EL MANEJO DEL NÓDULO PULMONAR SOLITARIO Y DE LAS LESIONES PERIFÉRICAS

Se define el nódulo pulmonar solitario como una lesión redondeada de menos de 3 cm de diámetro, rodeada completamente

por parénquima pulmonar sano y sin asociarse a atelectasia o adenopatías. Suelen ser hallazgos radiológicos casuales y aparecen en hasta un 0,2 % de radiografías. Su etiología es muy variada. Entre las neoplasias, la más frecuente es el cáncer broncogénico. De las lesiones benignas las más frecuentes son los granulomas infecciosos seguidos por los hamartomas.

Plantean un problema diagnóstico importante ya que es necesario identificar lo más rápidamente posible las lesiones malignas para realizar su resección y, por otra parte, es importante evitar una toracotomía, con sus posibles complicaciones a los pacientes con enfermedades benignas.

Sin embargo, estas lesiones suelen ser periféricas y no son generalmente visibles con la fibrobroncoscopia. En estos casos se pueden realizar biopsias y punciones transbronquiales guiadas radiológicamente.

En las lesiones periféricas, la rentabilidad diagnóstica de la fibrobroncoscopia depende mucho del tamaño y de la localización de las lesiones. Se obtienen mejores resultados en lesiones situadas a más de 5 cm del hilio pulmonar. En lesiones menores de 15 mm de diámetro, la rentabilidad de las técnicas fibrobronoscópicas es de tan sólo un 10 %, que aumenta hasta el 40 o el 60 % si la lesión tiene de 2 a 3 cm⁽⁴⁴⁾.

También el lavado broncoalveolar puede tener un papel en el diagnóstico de lesiones periféricas⁽⁴⁵⁾.

En lesiones menores de 2 cm sería preferible realizar punción aspiración transtorácica para el diagnóstico, que tiene un rendimiento de hasta un 60 % en lesiones malignas menores de 2 cm⁽⁴⁶⁾. Por este método se pueden llegar a diagnosticar hasta el 67 % de las lesiones malignas con una broncoscopia anterior negativo⁽⁴⁷⁾.

También se han usado fibrobronoscopios ultrafinos que permiten visualizar de forma directa lesiones localizadas en vías aéreas periféricas a las que no se puede llegar con los fibrobronoscopios normales⁽⁴⁸⁾.

Las lesiones a las que no se ha llegado a un diagnóstico específico mediante fibrobroncoscopia o punción transtorácica requieren un cuidadoso seguimiento radiológico, técnicas diagnósticas adicionales como laPET o una toracotomía.

BIBLIOGRAFÍA

1. Becker HD. Bronchoscopy for airway lesions. In: Wang KP, Mehta AC (Ed): Flexible bronchoscopy. Massachusset: Blacwell Sciencies, 1995: pag 136-59.
2. Castella J, Puzo M^a C. Estructura y función de las vías aéreas inferiores. En: Broncología. Barcelona. (Ed): Salvat, 1982; pag 1-16.
3. González de Vega JM, Romero Ortiz A, Cañizares Sevilla F, Linares Serrano MJ. Anatomía de la vía aérea. En: Caminero Luna JA, Fernández Fau L (Ed) Manual de Neumología y Cirugía Torácica. Madrid: Editores Médicos, SA 1998; pag 31-45.
4. LuKomsky GI, Pakhomov VF. Endoscopy anatomy. En: Bronchology. Ed. CV. Mosby Company, 1979; pag 6-19.
5. Jackson CL, Huber JF. Correlated applied anatomy of the bronchial tree and lungs with a system of nomenclature. Dis Chest 1943; 9:319-26.
6. Brock RC. The nomenclature of bronchopulmonary anatomy. An international nomenclature accepted by the Thoracic Society. Thorax 1950; 5: 222-9
7. Boyden EA. Segmental anatomy of the lung: a study of the patens of the segmental bronchi and related pulmonary vessels. New York: McGraw-Hill Book Co, 1955.
8. Ikeda S. Atlas of flexible bronchofiberoscopy. Tokio 1974: Igaku-Shoin.
9. Prakahs UBS, Fontana RS. Functional Classification of Bronchial Carinae. Chest 1984; 86:70-2.
10. Miro AM, Gibilara E, Powell S et al. The role of fiberoptic bronchoscopy for diagnosis of pulmonary tuberculosis in patients at risk for AIDS. Chest 1992; 101:1211-4.
11. Martin WJ. Diagnostic bronchoalveolar lavage in immunosuppressed patients with new pulmonary infiltrated. Mayo Clin Proc 1992;67:96-8.
12. Meduri GU, Baselki V. The role of bronchoalveolar lavage in diagnosing nonoportunistic bacterial pneumonia. Chest 199; 110: 7-90.
13. Jolis R, Castella J, Puzo C, Coll P, Abeledo C. Diagnostic value of protected BAL in diagnosing pulmonary infections in immunocompromised patients. Chest 1996; 109:601-7.
14. Delgado Y, Miguel Díez J, Cabanillas Martín JJ, et al. Fibrobroncoscopia. Experiencia en un hospital terciario. Rev Patol Respir 2004;7:65-9.
15. Finley TN, Swenson EW, Curran WS, Hurber GL, Landman AJ. Bronchopulmonary lavage in normal subjects and patients with obstructive lung disease. Ann Intern Med 1967; 66:651-8.
16. Castella J, Ancochea J, Llorente JL et al. Lavado broncoalveolar. En: Caminero Luna JA, Fernández Fau L. Recomendaciones SEPAR. Ediciones Doyma, SA. Barcelona 1998:79-100.
17. European Society of Pneumology Task Group on BAL. Clinical guidelines and indications for bronchoalveolar lavage (BAL). Eur Respir J 1990; 3: 937-74.
18. Pérez Arellano JL. Lavado broncoalveolar en la enfermedad pulmonar intersticial. Últimas noticias. Arch Bronconeumol 2002; 38: 57-9.
19. Poop W, Merkle M, Schreiber B. How much brushing is enough for the diagnosis of lung tumors? Cancer 1992; 70: 2278-80.
20. Harrow EM, Abi-Saleh W, Blum J, et al. The utility of transbronchial needle spiration in the stating of bronchogenic carcinoma. Am J Respir Crit Care Med 2000; 161: 601-7.
21. Detterbeck FC, Decamp MM Jr, Kohmann LJ. Lung cancer: invasive stating: the Guidelines. Chest 2003;123 (Suppl): 167S-75S.
22. Kramer H, Groen HJ. Current concepts in the mediastinal lymph node stating of non-small cell lung cancer. Ann Surg 2003; 238: 180-8.
23. Dasgupta A, Metha AC. Transbronchial needle aspiration: an underused diagnostic technique. Clin Chest Med 1999; 20: 39-51.
24. Hsu LH, Liu CC, Ko JS. Education and experience improve the performance of transbronchial needle aspiration: a learning curve at a cancer center. Chest 2004; 125: 532-40.
25. Chin R Jr, McCain TW, Lucia MA. Transbronchial needle aspiration in diagnosis and staging lung cancer: how many aspirates are needed? Am J Respir Crit Care Med 2002; 166: 377-81.
26. Gasparini S, Ferreti M, Sechi EB, et al. Integration of transbronchial and percutaneous approach in the diagnosis of peripheral pulmonary nodules or masses: experience with

- 1027 consecutives cases. *Chest* 1995; 108: 131-7.
27. Wang KP, Marsh BR, Summer WR, et al. Transbronchial needle aspiration for diagnosis of lung cancer. *Chest* 1981; 89: 131-7.
 28. Wang KP, Brower R, Haponik EF, et al. Flexible transbronchial needle aspiration for staging of bronchogenic carcinoma. *Chest* 1983; 84: 571-6.
 29. Talebian M, Recanatini A, Zuccatosta L, et al. Hemomediastinum as a consequence of transbronchial needle aspiration. *J Bronchology* 2004; 11: 178-81.
 30. Agli LL, Trisolini R, Burzi M. Mediastinal hematoma following transbronchial needle aspiration. *Chest* 2002; 122: 1106-7.
 31. Kucera RF, Wolfe GK, Perry ME. Hemomediastinum after transbronchial needle aspiration. *Chest* 1986; 90: 466.
 32. Mehta A, Kathawalla S, Fischler D, et al. Bronchoscopic liver biopsy. *J Bronchology* 1994; 1: 173-4.
 33. Epstein SK, Winslow CJ, Brecher SM. Polymicrobial bacterial pericarditis after transbronchial needle aspiration: case report with an investigation on the risk of bacterial contamination during fiberoptic bronchoscopy. *Am Rev Respir Dis* 1992; 146: 523-5.
 34. Watts WJ, Green RA. Bacteriemia following transbronchial fine needle aspiration (letter). *Chest* 1984; 85: 295.
 35. Kvale PA. Bronchoscopy lung biopsy. *J Bronchol* 1994; 1: 321-6.
 36. Descombes E, Gardiol D, Leuenberger P. Transbronchial lung biopsy: an analysis of 530 cases with reference to the number of samples. *Monaldi Arch Chest Dis* 1997; 52: 324-9.
 37. De Fenoly O, Capron F, Lebeau B, Rochemau-re J. Transbronchial biopsy without fluoroscopy: a five year experience in outpatients. *Thorax* 1989; 44: 956-9.
 38. Torrington KG, Kern JD. The utility of fiberoptic bronchoscopy in the evaluation of the solitary nodule. *Chest* 1993; 104: 1021-4.
 39. Pue Ca, Pacht ER. Complications of fiberoptic bronchoscopy at a university hospital. *Chest* 1995; 107: 430-2
 40. Herf SM, Suratt PM, Arora NS. Deaths and complications associated with transbronchial lung biopsy. *Am Rev Respir Dis* 1977; 115: 708-11.
 41. Shetty PG, Fratterpekar GM, Manohar S, Sujit V, Varsha J, Udawadia Z. Fatal cerebral air embolism as a complication of transbronchial lung biopsy: a case report. *Austr Radiol* 2001; 45: 215-7.
 42. McLean AN, Semple PD'A, Franklin DH, et al. The Scottish multi-centre prospective study of bronchoscopy for bronchial carcinoma and suggested audit standards. *Respir Med* 1998; 92: 1110-5.
 43. McLean AN, Douglas JG, Semple PD'A, et al. Scottish national bronchoscopy audit: a prospective multicentre study of 3316 cases against agreed standards. *Respir Med* 2000; 94: 511-5.
 44. Swensen SJ, Jett JR, Payne WS, Viggiano RW, Pairolero PC, Trastek VF. An integrated approach to evaluation of the solitary nodule. *Mayo Clin Proc* 1990; 65: 173-86.
 45. De Gracia J, Bravo C, Miravittles M, et al. Diagnostic Value of bronchoalveolar lavage in peripheral lung cancer. *Am Rev Respir Dis* 1993; 147: 649-52.
 46. Berquist TH, Bailey PB, Cortese DA, Meller WE. Transthoracic needle biopsy: Accuracy and complication in relation to location and type of lesion. *Mayo Clin Proc* 1980; 55: 475-81.
 47. Yakelevitz DF, Henschke CI, Koizumi J, et al. CT-guide transthoracic needle biopsy following indeterminate fiberoptic bronchoscopy in solitary pulmonary nodules. *Clin Imagin* 1998; 22: 7-10.
 48. Tanaka M, Takizawa H, Satoh M, Okada Y, Yamasawa F, Umeda A. Assessment of a ultrathin bronchoscope that allows cytodiagnosis of small airways. *Chest* 1994; 106: 1443-7.

LA FIBROBRONCOSCOPIA EN LA URGENCIA RESPIRATORIA Y EN PACIENTES CRÍTICOS

Javier Aspa Marco, Jesús Prieto Vicente

RESUMEN

La fibrobroncoscopia urgente es una entidad clínica, no bien definida, que condiciona una actividad frecuente por parte de los Servicios de Neumología y Cirugía Torácica. Las causas por las que con más frecuencia se requiere la presencia del endoscopista son la hemoptisis, atelectasias agudas (generalmente en pacientes intubados), la toma de muestras en pacientes inmunosuprimidos con neumonitis graves, y la realización de traqueostomías percutáneas.

La hemoptisis grave es una emergencia médica, con una mortalidad que oscila entre el 7-10%. Para su manejo es imprescindible la realización de una broncoscopia, ya que, además de permitir valorar la situación y ayudar a mantener permeable la vía aérea, podemos realizar diferentes actuaciones locales a través del endoscopio.

El riesgo fundamental a la hora de realizar una endoscopia estriba en no poder mantener una adecuada ventilación y oxigenación de la vía aérea. Con los modernos sistemas de anestesia, que incluyen el uso de mascarillas laríngeas, usualmente se puede realizar una endoscopia, con seguridad, en los pacientes de riesgo.

En los pacientes intubados, la introducción del broncoscopio a través del tubo endotraqueal va a condicionar la adecuada oxigenación del paciente y los parámetros de la ventilación. Es necesario valorar adecuadamente el riesgo/beneficio para el enfermo y, en todo caso, proceder a exploraciones rápidas y seleccionadas.

En todas estas exploraciones realizadas de urgencia en pacientes de riesgo, cada centro debe conocer perfectamente, y ajustándose a la realidad, de qué medios técnicos y humanos dispone, cuál es su capacidad operativa y cuáles sus posibilidades de actuación o derivación.

BRONCOSCOPIA URGENTE

La definición de broncoscopia urgente (BCU) es difícil de establecer, y no está definida como tal en la literatura. En nuestro centro, desde hace años, al disponer de guardia de presencia física de neumología, adoptamos una definición operativa sencilla: se considera BCU aquella que es requerida de forma urgente (mediante llamada al busca) al neumólogo de guardia, o bien que éste, en su actividad propia de la guardia, considera que se debe realizar de forma inmediata.

En el periodo comprendido entre enero 2005 y diciembre 2005, en nuestro centro se han realizado 177 intervenciones que se ajustan a esta definición operativa, y que correspondían a 120 varones y 57 mujeres con una edad media de 59 años (rango, 18-87). Los servicios solicitantes y los motivos de petición están recogidos en las tablas 1 y 2.

HEMOPTISIS

Definición. Hemoptisis masiva

La hemoptisis es la causa más frecuente por la que se realiza una BCU, tal y como queda reflejado en la tabla 2. La hemoptisis grave

TABLA 1. Solicitudes de fibrobroncoscopia urgente en el Hospital Universitario de La Princesa durante el año 2005 (n: 177)

Servicio solicitante	Frecuencia absoluta	%
Neumología	20	11,3
Urgencias	25	14,1
UCI	82	46,3
REA / Anestesia	32	18,1
Cirugía torácica	6	3,4
Infecciosas	3	1,7
Hematología	2	1,1
Reumatología	3	1,7
ORL	1	0,6
Cirugía general	1	0,6
Oncología	1	0,6
Digestivo	1	0,6

es una emergencia médica, con una mortalidad situada entre el 7 y el 10 %⁽¹⁻⁴⁾. La causa más frecuente de la muerte consiste en la inundación alveolar de sangre, con la consiguiente asfixia.

Si bien la definición de hemoptisis no ofrece duda, sí conviene realizar el diagnóstico diferencial desde un primer momento con la hematemesis y la hemorragia nasal. Para diferenciar la hematemesis nos va a ayudar la historia clínica: antecedentes digestivos/respiratorios; las características de la emisión de sangre: acompañada de tos/acompañada de náuseas; características de la sangre: roja espumosa/sangre parcialmente digerida/no espumosa; acompañada de esputos-pus/acompañada de restos de alimentos; etc. No obstante, en ocasiones no es fácil esta diferenciación y hay que recurrir a realizar una endoscopia: respiratoria/digestiva.

TABLA 2. Indicaciones de fibrobroncoscopia urgente en el Hospital Universitario de La Princesa durante el año 2005 (n: 177)

Indicación	Frecuencia absoluta	%
Traqueostomía percutánea	32	18,1
Hemoptisis	42	23,7
Estenosis traqueal	4	2,3
Atelectasia	29	16,4
Neoplasia	5	2,8
Toma de muestras microbiológicas	25	14,1
Revisión de vía aérea	10	5,6
Colocación de tubo de doble luz	2	1,2
Sospecha de tuberculosis	7	4
Revisión de prótesis traqueal	1	0,6
Aspiración de secreciones	12	6,8
Intubación difícil	5	2,8
Extracción de cuerpo extraño	3	1,7

El origen nasal o de la cavidad orofaríngea, usualmente, puede ser convenientemente elucidado por la exploración.

Clásicamente, la hemoptisis se diferencia entre leve, moderada y masiva⁽⁵⁾. Según esta clasificación, la hemoptisis leve sería aquella que no pone en peligro la vida del paciente de forma inmediata, la hemoptisis moderada se refiere a la que obliga a hospitalizar al paciente para valorar su evolución, y la hemoptisis masiva se define como una emergencia médica. Sin embargo, la definición de hemoptisis masiva está sujeta a controversia⁽⁴⁾. Existen

definiciones que se basan en: a) la cantidad de sangre emitida: ≥ 100 mL/ 24 horas^(6,7); 200 mL/ 24 horas^(8,9); > 240 mL/ 24 horas⁽¹⁰⁾; > 500 mL/ 24 horas^(11,12); > 600 mL/ 48 horas⁽¹³⁻¹⁵⁾; y ≥ 1.000 mL/ 24 horas⁽¹⁶⁾; b) El efecto producido: causa de muerte⁽¹²⁾; requiere hospitalización^(12,17); evidencia de pérdida sistémica de sangre^(12,17); requiere transfusión de sangre o plasma⁽¹²⁾; riesgo de una gran aspiración/obstrucción de la vía aérea⁽¹⁷⁾; c) hemoptisis exanguinante: tratamientos para salvar la vida por pérdida de sangre de más de 1.000 mL o de ≥ 150 mL/ hora⁽¹⁷⁾.

En resumen, tenemos que distinguir entre una definición operativa y otra más académica. Así, la hemoptisis amenazante, desde un punto de vista operativo, es aquella que pone en peligro la vida del paciente al causar hipoxemia por obstrucción del árbol traqueo-bronquial o por aspiración de la misma en el pulmón contralateral o causa inestabilidad hemodinámica por la cuantía del sangrado.

La definición “académica”, generalmente admitida para “codificar” adecuadamente el caso en nuestro medio, es la que establece como hemoptisis amenazante la cuantificación de sangre emitida superior a 600 mL/ 48 horas.

Procedencia de la sangre

Las fuentes del sangrado son dos: la circulación pulmonar y la circulación sistémica, está última en forma de arterias bronquiales (ramas de la aorta) y venas bronquiales. Normalmente ambas circulaciones están interconectadas. Las vías aéreas extrapulmonares están alimentadas por las arterias bronquiales y, éstas a su vez, drenan en las venas bronquiales y, a su través, la sangre es transportada a las cavidades cardíacas derechas. Las arterias bronquiales responsables de alimentar las vías aéreas intrapulmonares y el tejido pulmonar, drenan a través de las anastomosis broncopulmonares en las venas pulmonares y a través de ellas la sangre recolectada se dirige a las cavidades cardíacas izquierdas, siendo el origen fundamental del *shunt* fisiológico derecha-izquierda⁽⁴⁾.

Las arterias bronquiales salen de la aorta a nivel de las vértebras torácicas T3-T8, y generalmente, a nivel de T5-T6.

Etiología de la hemoptisis

Las principales causas de hemoptisis se recogen en la tabla 3. Según va pasando el tiempo, las causas más clásicas de hemoptisis como la tuberculosis, los abscesos y las bronquiectasias van disminuyendo su frecuencia, siendo actualmente más frecuentes los sangrados en pacientes con EPOC y neoplasias bronquiales (Figs. 1-5).

Endoscopia temprana o tardía

Debido al curso impredecible de una hemoptisis masiva, mantener la vía aérea permeable y controlar el sangrado van a ser las claves de su manejo. El tiempo ideal para realizar una broncoscopia respiratoria en estos pacientes es aún motivo de discusión. Una broncoscopia tardía (posteriormente al periodo comprendido entre las primeras 24-48 horas de acudir el paciente a urgencias) puede ser preferible en los pacientes estables antes de realizar una TAC torácica, basándose en el argumento de que infrecuentemente se altera el manejo posterior del paciente y que, generalmente, una endoscopia añade poco a las posibles causas sospechadas. En los pacientes con hemoptisis severa, por el contrario, la broncoscopia ha de ser un procedimiento inicial según la opinión de un gran número de autores^(4,5,18-21). Esto es particularmente cierto durante el periodo de sangrado activo, ya que a) permite valorar cuál de los dos pulmones es el origen de la hemorragia; b) eventualmente, encontrar el punto exacto del sangrado, y c) diagnosticar la etiología.

La localización del punto exacto del sangrado nos va a permitir el empleo de técnicas locales, como comentaremos más adelante.

Endoscopia rígida/flexible

El endoscopio a utilizar, rígido vs flexible, es un tema clásico de discusión entre neumólogos y cirujanos torácicos. El broncosco-

TABLA 3. Principales causas de hemoptisis*

Infeciosas	Neumonía Absceso de pulmón Bronquitis (aguda/crónica) Bronquiectasias Micetoma
Neoplásicas	Cáncer broncogénico Metástasis pulmonares Otros: sarcoma, adenoma bronquial, carcinoide...
Cuerpo extraño / Trauma	Aspiración de un cuerpo extraño Bronquiólito Fistula traqueovascular Traumatismo
Hemorragia alveolar	Síndrome de Good-Pasture Vasculitis sistémicas/Enfermedades del colágeno Inducida por drogas (nitrofurantoína, D-penicilamina...) Hemosiderosis idiopática Otras: trastornos de la coagulación, esclerosis tuberosa...
Vascular pulmonar/cardíaca	Fracaso ventricular izquierdo Estenosis mitral Embolismo pulmonar/infarto Perforación de arteria pulmonar (catéter Swan-Ganz)
Miscelánea	Malformación arterio-venosa Telangiectasia bronquial Hemoptisis catamenial Pseudohemoptisis: infección por <i>S. marcescens</i> Indeterminada (2-15%)

*Modificado de Dweik y Stoller⁽⁴⁾.

pio rígido permite mantener la vía aérea libre para su ventilación y manejar sistemas de aspiración más importantes. En cambio, con el broncoscopio flexible se accede a niveles más profundos de la vía aérea y puede localizar y actuar de forma más adecuada y precisa sobre el origen del sangrado. Además, el flexible se puede introducir a través del rígido y mantener permeable la vía aérea mediante una intu-

bación oro-traqueal o manejando las mascarillas laríngeas. En cualquier caso, cada endoscopista debe trabajar con aquellos equipos con los que esté más familiarizado y se encuentre más cómodo.

Actuación frente a una hemoptisis masiva

Clásicamente, se establece una estrategia en tres pasos.

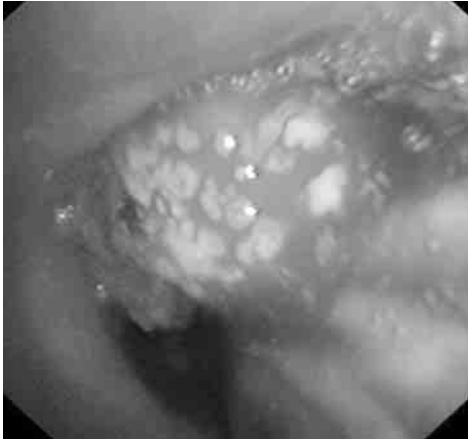

FIGURA 1. Tumor endobronquial sangrante.

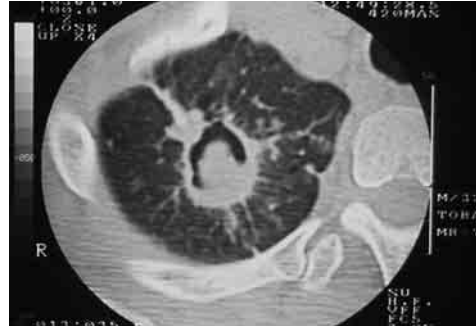

FIGURA 2. Micetoma.

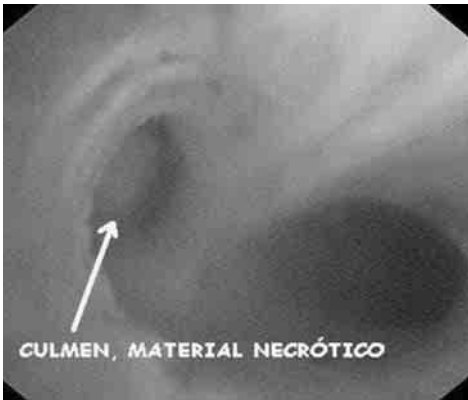

FIGURA 3. Imagen endoscópica de la bola de hongos perteneciente al caso de la figura 2.

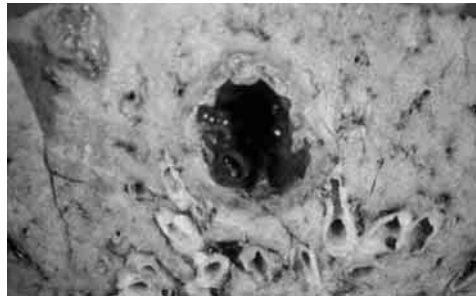


FIGURA 4. Cavidad pulmonar necrosada en un paciente con neutropenia, infección por *Aspergillus* y muerte por hemoptisis masiva incontrolable.

Primer paso: proteger la vía aérea y estabilizar al paciente

En este punto se establece la prioridad en mantener permeable la vía aérea. Las medidas a realizar son: monitorizar al paciente, administrar oxígeno suplementario, corregir las coagulopatías si están presentes, administrar líquidos endovenosos si son necesarios para mantener la TA, administrar supresores de la tos y valorar la necesidad de intubación.

En este punto es vital y esencial colocar al paciente en decúbito lateral del lado sangran-

te, es decir, en decúbito lateral derecho si sangra ese lado o viceversa. Con esta maniobra protegemos el pulmón contralateral de la aspiración de sangre.

Si no se conoce el origen del sangrado, para valorar su origen será necesario realizar una endoscopia respiratoria urgente. En sangrados masivos, mientras se buscan otras soluciones como la cirugía o la embolización selectiva, una vez localizado el lado que sangra, puede ser útil su “sellado”, para evitar la aspiración contralateral. Si sangra el lado derecho, utilizando el broncoscopio como fiador (Fig. 6), procederemos a pasar un tubo endotraqueal al bronquio principal izquierdo e inflar el balón, de ese modo dejaremos sólo permeable el pulmón izquierdo. Si el pulmón causante de la hemoptisis es el izquierdo, podemos utilizar

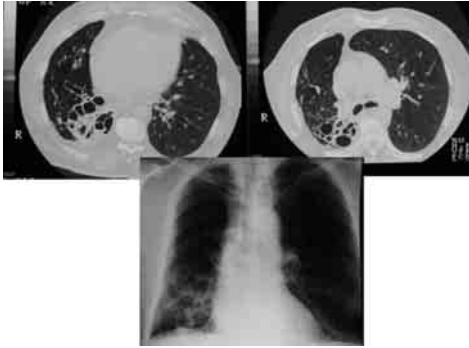


FIGURA 5. Bronquiectasias con hemoptisis.

algunos de los dispositivos de tubos de doble luz, con balón de oclusión para el lado derecho, pero conviene que sean colocados por expertos.

Segundo paso: localizar la causa del sangrado

Una vez que el paciente está estabilizado, podemos realizar una historia y un examen físico, una radiología de tórax y una endoscopia, si no se ha realizado antes de urgencia, para localizar el punto de sangrado y actuar sobre él.

Tercer paso: administrar tratamiento específico

Este apartado podemos dividirlo en:

1. Medidas a tomar durante la endoscopia.
2. Tratamiento farmacológico.
3. Angiografía y embolización.
4. Utilización del láser.
5. Tratamiento quirúrgico.

Suero fisiológico frío

La instilación de suero frío en el lugar de sangrado resulta eficaz en la mayoría de los casos de sangrados menores, pero ineficaz cuando el sangrado es importante. Puede ser de utilidad complementaria al colapso de vías aéreas por aspiración continua, a través del canal del BF, en casos de sangrados moderados o importantes^(5,9,22).

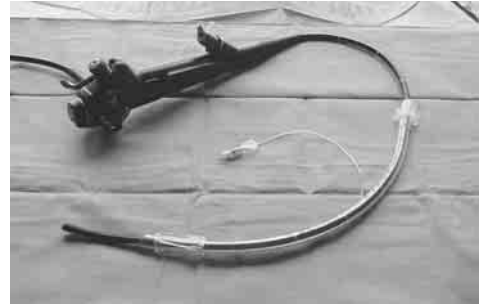


FIGURA 6. Tubo endotraqueal preparado para intubación a través del endoscopio.

Colapso segmentario o subsegmentario

Es la maniobra de elección por ser la más eficaz, inocua y barata. Se realiza llevando el BF al segmento o sub-segmento origen del sangrado y aplicando una aspiración continua, que de lugar al colapso del mismo. La aspiración continua se mantiene durante todo el tiempo que sea necesario hasta conseguir el cese del sangrado (4-5' suelen ser suficientes)^(23,24).

Adrenalina (ADR)

-Instilación de 0,5 ml de adrenalina diluida a 1/20.000 (1 amp de un 1 ml con 1 mg de adrenalina en 19 ml de suero fisiológico) a través del canal del BF en la zona de sangrado y a continuación, aplicar aspiración continua a través del canal del BF. La instilación se realizará en una jeringuilla de 20 ml. para inyectar aire tras la solución de ADR y asegurar que toda ella llega al lugar deseado y no quede en el canal del BF. La maniobra puede repetirse una segunda vez si ello fuera necesario. Puede ser ineficaz en sangrados abundantes. Su principal indicación es la de ser una técnica complementaria a la aspiración continua a través del canal del BF⁽²⁴⁾.

Balón de oclusión endobronquial (Fig. 7)

Se introducirá una sonda con balón hinchable distal a través del canal del BF y hasta el segmento o sub-segmento origen del san-

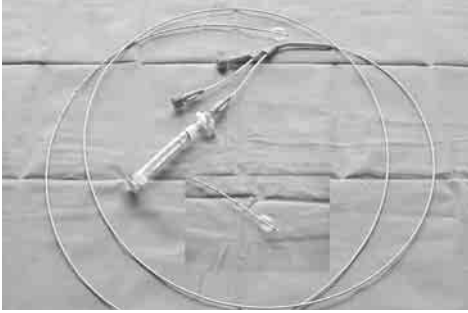


FIGURA 7. Catéter tipo Fogarty para taponamiento intrabronquial.

grado. Se hinchará el balón con aire (aprox. 2-3 ml) hasta la oclusión y colapso de la zona de sangrado. Su principal indicación es el fallo de las medidas anteriores en sangrados incoercibles, en cuyo caso permitirá practicar otras medidas más radicales, como la embolización o la cirugía. Una variación a esta técnica es la utilización de un catéter con canal interno, por el que pueda instilarse medicación (adrenalina, suero frío) a través de él, y con balón distal hinchable^(25,26).

Fibrinógeno-trombina (TisucoI®)

Instilación local mediante el canal del fibrobronoscopio. Indicaciones: pacientes con hemoptisis masiva a los que no se les puede realizar de urgencia una embolización de las arterias bronquiales por falta de disponibilidad, estar contraindicada o inefectividad de la misma^(26,27). La serie más amplia es la aportada por de Gracia et al.⁽¹⁸⁾, con 11 pacientes con hemoptisis severa. El sangrado se controló de forma inmediata en todos los pacientes, con una recaída temprana en dos casos (18%) y tardía en un sólo paciente. Recientemente se ha descrito la inyección intraarterial de trombina, en arterias bronquiales, como método para tratar hemoptisis masivas⁽²⁸⁾.

Otras sustancias que reproducen hemostasia fisiológica

Se han empleado también otras sustancias que reproducen la hemostasia fisiológica como

el Bosmin^{®(18)}, Trombina⁽²⁹⁾ y Reptilase^{®(18)}. Recientemente, se han descrito nuevas sustancias como la n-butil cianoacrilato, una cola biocompatible que solidifica rápidamente⁽³⁰⁾ y tipos especiales de celulosa⁽³¹⁾.

Tratamiento farmacológico

Se han empleado vasoconstrictores sistémicos como vasopresina IV⁽⁴⁾, en la idea de que también se va a producir una vasoconstricción en las arterias bronquiales. Esta actuación no está exenta de riesgos al producirse por el mismo mecanismo una constricción en los vasos coronarios. También se han reportado casos anecdóticos con desmopresina⁽³²⁾, ácido tranexámico⁽³³⁾ y GnRH en casos de hemoptisis catamenial⁽³⁴⁾.

Angiografía y embolización

Debido a que las arterias bronquiales son frecuentemente la causa de la hemoptisis masiva, la canulación de estas arterias por angiografía y la embolización distal es una maniobra frecuentemente utilizada para frenar el sangrado^(4,35-58). La visualización del material de contraste extravasado es francamente infrecuente, aunque sí suelen apreciarse signos de tortuosidad vascular, aumento del calibre de los vasos y dilataciones aneuris-máticas (Fig. 8).

Las dificultades asociadas a esta técnica son la incapacidad para canular adecuadamente las arterias bronquiales o daños sobre el propio lecho vascular, así como complicaciones relacionadas con la propia embolización. De hecho, se pueden producir además obstrucciones de las arterias mesentéricas o de las extremidades inferiores. En algunas ocasiones, la arteria espinal anterior es una rama de la arteria bronquial, lo que posibilita el riesgo de embolización en dicha arteria, con el consiguiente infarto medular.

Utilización del láser

La utilización del láser en la hemoptisis, suele reducirse a pacientes en los que el origen del sangrado son lesiones endobronquia-

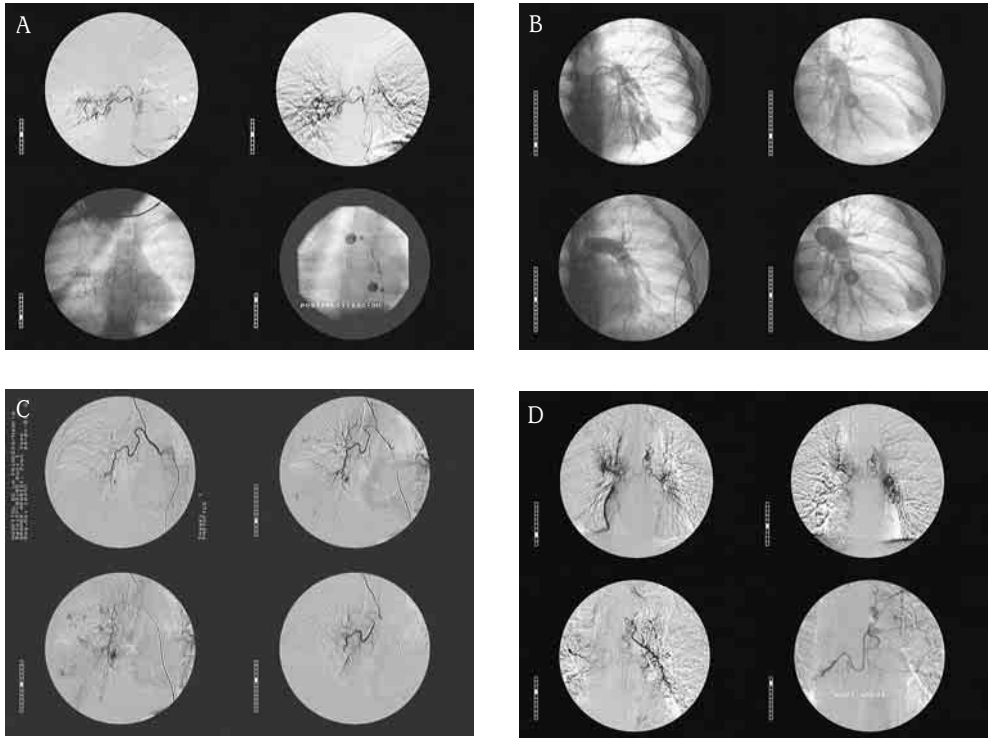


FIGURA 8. Diferentes imágenes de embolización en arterias bronquiales, en pacientes con hemoptisis masiva.

les, usualmente tumores y en tratamientos combinados por obstrucción bronquial y colocación de prótesis⁽⁵⁹⁾.

Los láseres más utilizados en el tratamiento de estos procesos han sido el Nd-YAG y, en la actualidad, el láser Diodo, que ha resultado ser más seguro y con mayor campo de aplicaciones.

Otros láseres también utilizados para el tratamiento de la hemoptisis, como el de Argón plasma, han demostrado una gran efectividad⁽⁵⁹⁾.

Tratamiento quirúrgico

La cirugía, como primera maniobra, en el manejo de la hemoptisis aguda tiene una alta morbi-mortalidad^(6,9,21,22). No existen trabajos en los que se comparen de forma randomizada el tratamiento médico vs quirúrgico, y los artículos disponibles señalan la experiencia acumu-

lada de los diversos autores, teniendo en cuenta que la cirugía suele ser el último recurso en pacientes no controlables^(1,4,7,9,14,16,17,40-43). Generalmente, está indicado el tratamiento quirúrgico en hemoptisis graves no controladas, en los siguientes casos:

1. Cuando fracasa la embolización bronquial o no se puede realizar técnicamente.
2. Cuando el volumen de sangre expectorada o las secuelas cardiopulmonares de la hemoptisis son tan extremas, que ponen en peligro la vida del paciente, y se considera un riesgo vital demorar su resolución.
3. Cuando la causa de la hemoptisis es difícil que pueda ser controlada por embolización, como ante la sospecha de perforación de la arteria pulmonar o un micetoma con perforación de un gran vaso (Fig. 4).

El procedimiento quirúrgico dependerá de la causa responsable de la hemoptisis. Si se

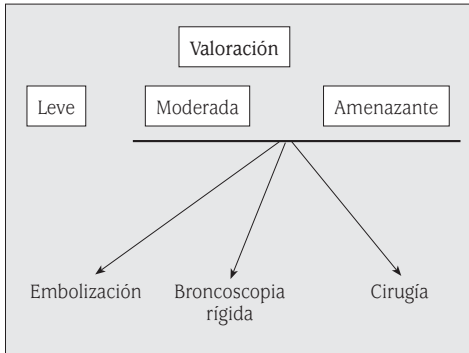


FIGURA 9. Protocolo de actuación ante una hemoptisis.

debe a un proceso neoplásico, la resección pulmonar será el tratamiento de elección.

En patología benigna localizada (micetoma, caverna tuberculosa, tumores benignos, fístulas, etc.), se extirpará la lesión respetando la mayor cantidad de tejido pulmonar. En pacientes con enfermedad pleuropulmonar crónica (paquipleuritis tuberculosa, toracoplastia, etc.) o en enfermos con una capacidad pulmonar restringida, la toracotomía con ligadura de las arterias bronquiales y de la vascularización colateral sistémica neoformada, alrededor de la lesión, sería un procedimiento útil para controlar la hemorragia.

Filosofía sobre actuaciones, nuestro organigrama

Cada centro debe conocer perfectamente y, ajustándose a la realidad, de qué medios técnicos y humanos dispone, cuál es su capacidad operativa y cuáles sus posibilidades de actuación o derivación. El personal debe estar entrenado en las diferentes técnicas y no se deben realizar improvisaciones o manejar técnicas o sistemas que no se conozcan adecuadamente. En nuestro centro, la actuación se basa en el esquema propuesto en la figura 9.

Primero, tras una valoración inicial, decidiremos si el paciente presenta una hemoptisis leve, moderada o severa/amenazante. Comprobaremos si estamos ante un paciente

estable o inestable, y en este último caso, procederemos a su intubación en el acto de la endoscopia. Una vez estabilizado el paciente, realizaremos una endoscopia precoz con el objetivo de localizar el punto de sangrado, dejar permeable la vía aérea e intentar controlar la hemoptisis con medidas locales. Si no se controla, valoraremos la necesidad de realizar una angiografía con embolización (primera opción), si necesitamos realizar una endoscopia rígida para remover grandes coágulos o utilizar láser, o si, por el contrario, es necesario realizar una actuación quirúrgica.

FIBROBRONCOSCOPIA EN PACIENTES CON ELEVADO RIESGO

Las contraindicaciones usualmente aceptadas para realizar una endoscopia son:

1. Absolutas:

- Falta de colaboración;
- Angor inestable;
- IAM reciente (< 20 días).
- Si se van a realizar técnicas biópsicas: plaquetas < 60.000 ó tiempo de Quick < 60 %; arritmias graves.

2. Relativas:

- Asma con FEV₁ < 60 % del valor teórico
- Hipoxemia severa (PO₂ < 65 mmHg con oxigenoterapia).

Como norma general, en los pacientes con asma es recomendable la premedicación con un broncodilatador previamente a realizar la exploración⁽⁴⁴⁾. Es relativamente frecuente, como se aprecia en las tablas 1 y 2, la realización urgente de fibrobroncoscopia en pacientes inmunosuprimidos con neumonitis⁽⁴⁵⁻⁴⁷⁾, estos pacientes suelen tener problemas de oxigenación, alteraciones electrolíticas, hipoxemia, déficit nutricionales, etc., lo que les define como pacientes con elevado riesgo. Con todo, el riesgo fundamental a la hora de la realización de una endoscopia se deriva de no poder mantener una adecuada ventilación y oxigenación de la vía aérea. Con los modernos sistemas de anestesia (propofol)⁽⁴⁸⁾ y las mascarillas laríngeas, generalmente se puede realizar una endoscopia, con seguridad, en los

TABLA 4. Indicaciones más frecuentes para la realización de fibrobroncoscopia en el paciente crítico con ventilación mecánica

Comprobar localización de tubo endotraqueal
Aspiración de secreciones (Atelectasias)
Toma de muestras para estudio microbiológico (NAV*)
Hemoptisis
Valoración del estado de la vía aérea
Traqueostomías percutáneas con control endoscópico

*NAV: Neumonía asociada a ventilador.

pacientes de riesgo. Es conveniente que en todos los pacientes a los que se va a realizar una endoscopia se tenga acceso a una vía sanguínea periférica para administrar medicación. En cualquier caso, es fundamental la realización de estas exploraciones por personal experto y con la ayuda de otros especialistas (anestestistas, intensivistas) que nos permitan actuar de forma inmediata en el caso de que aparezcan complicaciones.

BRONCOSCOPIA EN EL PACIENTE CRÍTICO EN VENTILACIÓN MECÁNICA: TAPONES MUCOSOS, ATELECTASIA

La broncoscopia en la UCI, generalmente supone su realización en un paciente sometido a intubación oro/naso traqueal y con ventilación mecánica. El primer problema es el diámetro del tubo endotraqueal, éste ha de ser suficiente para dejar paso al endoscopio, además de permitirnos ventilar al paciente. El broncoscopio en un paciente no intubado ocupa alrededor del 10-15% del diámetro de sección de la tráquea; en el paciente intubado, un broncoscopio de 5,7 mm de diámetro ocupa el 40% de un tubo de 9 mm de diámetro y el 66% de uno de 7 mm. Generalmente tendemos a utilizar endoscopios terapéuticos para

poder aspirar adecuadamente las secreciones, esto conlleva el tener que trabajar (si ello es posible), en adultos, con tubos endotraqueales con un diámetro de alrededor de 8,5 mm. o superiores⁽⁴⁴⁾.

Es necesario, además, tener sumo cuidado para evitar dañar el endoscopio, sobre todo si actuamos con tubos endotraqueales a través de traqueostomía, habitualmente más rígidos, o al trabajar con la pala del laringoscopio en situaciones de intubaciones difíciles, o en la valoración del estado de la laringe en pacientes intubados.

Es primordial conseguir adecuados niveles de sedación, analgesia, y relajación muscular. Cada UCI tiene sus propios protocolos para manejar a estos pacientes, y su aplicación va a depender, además, del estado previo del paciente.

Las indicaciones más frecuentes para la realización de una fibrobroncoscopia en estos enfermos son (Tabla 4):

1. Comprobar la localización del tubo endotraqueal, valorando su posible sobre paso al bronquio principal derecho.
2. Aspiración de secreciones.
3. Toma de muestras microbiológicas en pacientes con neumonía nosocomial asociada a ventilación.
4. Atelectasias.
5. Hemoptisis.
6. Valoración del estado de la vía aérea.
7. Traqueotomías percutáneas con control endoscópico.

Conviene insistir en que se puede hacer lavado broncoalveolar y biopsia transbronquial, si bien el riesgo de producir un neumotórax es, lógicamente, más elevado⁽⁴⁴⁾. Es importante mantener al paciente momentáneamente en apnea durante el instante en el que se va a realizar la toma de la biopsia, para disminuir así el riesgo de neumotórax.

Como se trata de exploraciones de elevado riesgo (hipoxia, trastornos electrolíticos, alteraciones en la coagulación, arritmias), el cálculo del riesgo/beneficio para el paciente ha de ser convenientemente evaluado. Hace

algunos años, diferentes trabajos de investigación remarcaron la importancia de diversas técnicas endoscópicas en estos pacientes para diagnosticar la presencia de neumonía asociada a ventilador y asegurar su etiología⁽⁴⁹⁻⁵¹⁾. En años recientes⁽⁵²⁾, la postura más extendida, sería el manejar al paciente de forma menos invasiva, utilizando el simple broncospirado, con cultivos semicuantitativos.

En estos pacientes es obligada la adecuada monitorización, además del habitual control de la oxigenación, el ritmo cardiaco y la TA, en pacientes con daño cerebral, puede ser muy útil la monitorización de la presión intracraneal, para evitar daños cerebrales por incremento de los niveles de CO₂, o por otras causas⁽⁴⁴⁾. Habitualmente se trabaja con oxigenación al 100%, sin PEEP (el endoscopio ya produce como mínimo 5 mm de presión PEEP) para evitar el barotrauma y con un dispositivo de membrana para evitar la fuga aérea conocido como Swivel conector (Portex, Hythe). Asimismo, debemos asegurar una adecuada ventilación del paciente, ajustando los parámetros de los respiradores con los que estamos trabajando. Los nuevos respiradores están provistos de microprocesadores que facilitan este ajuste, en los modelos más viejos, si ajustamos por presión debemos recordar que el endoscopio va aumentar considerablemente la presión en la vía aérea y que, en general, necesitaremos tiempos de inspiración más largos.

BIBLIOGRAFÍA

1. Conlan AA, Hurwitz SS, Krige L, Nicolaou N, Pool R. Massive hemoptysis. Review of 123 cases. *J Thorac Cardiovasc Surg* 1983; 85: 120-4.
2. Fidan A, Ozdogan S, Oruc O, Salepci B, Ocal Z, Caglayan B. Hemoptysis: a retrospective analysis of 108 cases. *Respir Med* 2002; 96: 677-80.
3. Salajka F. The causes of massive hemoptysis. *Monaldi Arch Chest Dis* 2001; 56: 390-3.
4. Dweik RA, Stoller JK. Role of bronchoscopy in massive hemoptysis. *Clin Chest Med* 1999; 20: 89-105.
5. Johnson JL. Manifestations of hemoptysis. How to manage minor, moderate, and massive bleeding. *Postgrad Med* 2002; 112: 101-6, 108-9, 113.
6. Amirana M, Frater R, Tirschwell P, Janis M, Blomberg A, State D. An aggressive surgical approach to significant hemoptysis in patients with pulmonary tuberculosis. *Am Rev Respir Dis* 1968; 97: 187-92.
7. Bobrowitz ID, Ramakrishna S, Shim YS. Comparison of medical v surgical treatment of major hemoptysis. *Arch Intern Med* 1983; 143: 1343-6.
8. Johnston H, Reisz G. Changing spectrum of hemoptysis. Underlying causes in 148 patients undergoing diagnostic flexible fiberoptic bronchoscopy. *Arch Intern Med* 1989; 149: 1666-8.
9. Knott-Craig CJ, Oosthuizen JG, Rossouw G, Joubert JR, Barnard PM. Management and prognosis of massive hemoptysis. Recent experience with 120 patients. *J Thorac Cardiovasc Surg* 1993; 105: 394-7.
10. Brinson GM, Noone PG, Mauro MA, et al. Bronchial artery embolization for the treatment of hemoptysis in patients with cystic fibrosis. *Am J Respir Crit Care Med* 1998; 157: 1951-8.
11. Hirshberg B, Biran I, Glazer M, Kramer MR. Hemoptysis: etiology, evaluation, and outcome in a tertiary referral hospital. *Chest* 1997; 112: 440-4.
12. Holsclaw DS, Grand RJ, Shwachman H. Massive hemoptysis in cystic fibrosis. *J Pediatr* 1970; 76: 829-38.
13. Crocco JA, Rooney JJ, Fankushen DS, DiBenedetto RJ, Lyons HA. Massive hemoptysis. *Arch Intern Med* 1968; 121: 495-8.
14. Gourin A, Garzon AA. Operative treatment of massive hemoptysis. *Ann Thorac Surg* 1974; 18: 52-60.
15. Haponik EF, Chin R. Hemoptysis: clinicians' perspectives. *Chest* 1990; 97: 469-75.
16. Corey R, Hla KM. Major and massive hemoptysis: reassessment of conservative management. *Am J Med Sci* 1987; 294: 301-9.
17. Garzon AA, Cerruti MM, Golding ME. Exsanguinating hemoptysis. *J Thorac Cardiovasc Surg* 1982; 84: 829-33.
18. de Gracia J, de la Rosa D, Catalan E, Alvarez A, Bravo C, Morell F. Use of endoscopic fibri-

- nogen-thrombin in the treatment of severe hemoptysis. *Respir Med* 2003; 97: 790-5.
19. Thompson AB, Teschler H, Rennard SI. Pathogenesis, evaluation, and therapy for massive hemoptysis. *Clin Chest Med* 1992; 13: 69-82.
 20. Saumench J, Escarrabill J, Padro L, Montana J, Clariana A, Canto A. Value of fiberoptic bronchoscopy and angiography for diagnosis of the bleeding site in hemoptysis. *Ann Thorac Surg* 1989; 48: 272-4.
 21. Cahill BC, Ingbar DH. Massive hemoptysis. Assessment and management. *Clin Chest Med* 1994; 15: 147-67.
 22. Jougon J, Ballester M, Delcambre F, et al. Massive hemoptysis: what place for medical and surgical treatment. *Eur J Cardiothorac Surg* 2002; 22: 345-51.
 23. Esteva H, Zavala DC, Bellotti MS, Mackinlay TA, Elsner B, Olivera MD. *Manual de Broncoscopia*. Buenos Aires: Editorial Científica Interamericana, 1985.
 24. Zavala DC. Complications following fiberoptic bronchoscopy. The "good news" and the "bad news". *Chest* 1978; 73: 783-5.
 25. Gottlieb LS, Hillberg R. Endobronchial tamponade therapy for intractable hemoptysis. *Chest* 1975; 67: 482-3.
 26. Saw EC, Gottlieb LS, Yokoyama T, Lee BC. Flexible fiberoptic bronchoscopy and endobronchial tamponade in the management of massive hemoptysis. *Chest* 1976; 70: 589-91.
 27. Bense L. Intrabronchial selective coagulative treatment of hemoptysis. Report of three cases. *Chest* 1990; 97: 990-6.
 28. Vrachliotis T, Sheiman RG. Treatment of massive hemoptysis with intraarterial thrombin injection of a bronchial artery. *AJR Am J Roentgenol* 2002; 179: 113-4.
 29. Kinoshita M, Shiraki R, Wagai F, Watanabe H, Kitamura S. [Thrombin instillation therapy through the fiberoptic bronchoscope in cases of hemoptysis (author's transl)]. *Nihon Kyobu Shikkan Gakkai Zasshi* 1982; 20: 251-4.
 30. Bhattacharyya P, Dutta A, Samanta AN, Chowdhury SR. New procedure: bronchoscopic endobronchial sealing; a new mode of managing hemoptysis. *Chest* 2002; 121: 2066-9.
 31. Valipour A, Kreuzer A, Koller H, Koessler W, Burghuber OC. Bronchoscopy-guided topical hemostatic tamponade therapy for the management of life-threatening hemoptysis. *Chest* 2005; 127: 2113-8.
 32. Pea L, Roda L, Boussaud V, Lonjon B. Desmopressin therapy for massive hemoptysis associated with severe leptospirosis. *Am J Respir Crit Care Med* 2003; 167: 726-8.
 33. Wong LT, Lillquist YP, Culham G, DeJong BP, Davidson AG. Treatment of recurrent hemoptysis in a child with cystic fibrosis by repeated bronchial artery embolizations and long-term tranexamic acid. *Pediatr Pulmonol* 1996; 22: 275-9.
 34. Matsubara K, Ochi H, Ito M. Catamenial hemoptysis treated with a long-acting GnRH agonist. *Int J Gynaecol Obstet* 1998; 60: 289-90.
 35. Mal H, Rullon I, Mellot F, et al. Immediate and long-term results of bronchial artery embolization for life-threatening hemoptysis. *Chest* 1999; 115 996-1001.
 36. Yoon W, Kim JK, Kim YH, Chung TW, Kang HK. Bronchial and nonbronchial systemic artery embolization for life-threatening hemoptysis: a comprehensive review. *RadioGraphics* 2002; 22: 1395-409.
 37. Swanson KL, Johnson CM, Prakash UB, McKusick MA, Andrews JC, Stanson AW. Bronchial artery embolization: experience with 54 patients. *Chest* 2002; 121: 789-95.
 38. Reisz G. Topical hemostatic tamponade: another tool in the treatment of massive hemoptysis. *Chest* 2005; 127: 1888-9.
 39. Morice RC, Ece T, Ece F, Keus L. Endobronchial argon plasma coagulation for treatment of hemoptysis and neoplastic airway obstruction. *Chest* 2001; 119: 781-7.
 40. Chen JC, Chang YL, Luh SP, Lee JM, Lee YC. Surgical treatment for pulmonary aspergilloma: a 28 year experience. *Thorax* 1997; 52: 810-3.
 41. Sehhat S, Oreizie M, Moinedine K. Massive pulmonary hemorrhage: surgical approach as choice of treatment. *Ann Thorac Surg* 1978; 25: 12-5.
 42. Yang CT, Berger HW. Conservative management of life-threatening hemoptysis. *Mt Sinai J Med* 1978; 45: 329-33.
 43. Yeoh CB, Hubaytar RT, Ford JM, Wylie RH. Treatment of massive hemorrhage in pulmonary tuberculosis. *J Thorac Cardiovasc Surg* 1967; 54: 503-10.
 44. British Thoracic Society guidelines on diagnostic flexible bronchoscopy. *Thorax* 2001; 56 Suppl 1: i1-21.
 45. Jimenez ML, Aspa J, Padilla B, et al. Fiberoptic bronchoscopic diagnosis of pulmonary dise-

- ase in 151 HIV-infected patients with pneumonia. *Eur J Clin Microbiol Infect Dis* 1991; 10: 491-6.
46. Baughman RP. Use of bronchoscopy in the diagnosis of infection in the immunocompromised host. *Thorax* 1994; 49: 3-7.
 47. Rano A, Agusti C, Jimenez P, et al. Pulmonary infiltrates in non-HIV immunocompromised patients: a diagnostic approach using non-invasive and bronchoscopic procedures. *Thorax* 2001; 56: 379-87.
 48. Jacobi J, Fraser GL, Coursin DB, et al. Clinical practice guidelines for the sustained use of sedatives and analgesics in the critically ill adult. *Crit Care Med* 2002; 30: 119-41.
 49. Rodriguez de Castro F, Sole Violan J, Lafarga Capuz B, Caminero Luna J, Gonzalez Rodriguez B, Manzano Alonso JL. Reliability of the bronchoscopic protected catheter brush in the diagnosis of pneumonia in mechanically ventilated patients. *Crit Care Med* 1991; 19: 171-5.
 50. Sole-Violan J, Rodríguez de Castro F, Rey A, Martín-González JC, Cabrera-Navarro P. Usefulness of microscopic examination of intracellular organisms in lavage fluid in ventilator-associated pneumonia. *Chest* 1994; 106: 889-94.
 51. Sole Violan J, Rodriguez de Castro F, Caminero Luna J, Bordes Benitez A, Manzano Alonso JL. Comparative efficacy of bronchoalveolar lavage and telescoping plugged catheter in the diagnosis of pneumonia in mechanically ventilated patients. *Chest* 1993; 103: 386-90.
 52. Torres A, Ewig S. Diagnosing ventilator-associated pneumonia. *N Engl J Med* 2004; 350: 433-5.

BRONCOSCOPIA TERAPÉUTICA EN EL MANEJO DE LA VÍA AÉREA

María Pilar Navío Martín, Ana María Cadenas Álvarez, Santiago Domínguez Reboiras

RESUMEN

En el manejo de la vía aérea difícil, la broncoscopia flexible juega un papel estrella, siendo la protagonista de la mayoría de las intubaciones complicadas tanto esperadas como no. Seguidamente hacemos un repaso de las técnicas de que se dispone en el manejo de la vía aérea difícil y proponemos unos algoritmos de actuación.

La intubación con broncofibroscopio (BF) presenta la enorme ventaja de la visualización directa. Es de elección en la intubación difícil, tanto en relación con patología traqueal intrínseca o extrínseca, como en dificultad debida a alteraciones anatómicas. Es poco traumática. Puede realizarse por vía nasal, oral (facilitada por ciertos dispositivos) o por traqueostoma. Representa una ayuda muy eficaz en la intubación pulmonar selectiva.

En ocasiones la traqueostomía es la única salida o bien puede ser la técnica de elección para una intubación si el postoperatorio va a requerir de esta situación. Exponemos la técnica de la traqueostomía percutánea por dilatación guiada por broncofibroscopio últimamente muy utilizada por su sencillez y escasez de complicaciones.

La aspiración de un cuerpo extraño (CE) es un problema frecuente en niños pequeños, y menos frecuente en adultos, pero en ambas poblaciones puede representar una amenaza vital. La broncofibroscopia con sedación puede utilizarse para su diagnóstico y localización, y en muchos casos para su extracción. Cuando no sea posible o recomendable ésta se realizará con el broncoscopio rígido (BR).

MANEJO DE LA VÍA AÉREA DIFÍCIL

Una vía aérea difícil se define como una vía aérea con diversas anomalías anatómicas o fisiopatológicas que traducen una dificultad de ventilación con mascarilla facial y/o una dificultad de intubación traqueal⁽¹⁾. Aunque la incidencia de la intubación traqueal difícil es baja, cuando esto ocurre de una forma no esperada, las complicaciones son frecuentes e incluso la vida del paciente se pone en peligro⁽²⁾.

El daño cerebral y la muerte son consecuencia de un manejo inadecuado de la intubación complicada. Una cuidadosa evaluación preoperatoria que prediga la posible dificultad en la intubación sería la mejor manera de evitar estos desastres, pero incluso la mejor evaluación preoperatoria es incapaz de predecir todos estos casos.

La anestesia general con pérdida de consciencia relaja la vía aérea superior causando o agravando la obstrucción de la vía aérea.

Fisiopatología de la vía aérea durante la inconsciencia

Tres son las variables importantes en el desarrollo de la obstrucción del paciente inconsciente:

- El descenso de la actividad muscular orofaríngea
- La presión negativa generada en la vía aérea durante la inspiración
- La anatomía especial de la vía aérea

La caída posterior de la epiglotis juega un papel importante en el desarrollo de obstrucción como demuestra su observación mediante broncoscopio flexible en pacientes aneste-

siados con respiración espontánea⁽⁵⁾. Para una buena ventilación pulmonar es fundamental una correcta colocación de la máscara facial y una vía aérea permeable. La luz faríngea puede aumentarse mediante la hiperextensión del cuello y la cabeza y con el desplazamiento de la mandíbula hacia arriba. Las piezas orofaríngeas mejoran la ventilación⁽⁴⁾.

Si en la ventilación se aplica una presión excesiva puede distender el estómago, lo cual puede provocar regurgitación. Para evitar esto se debe mantenerse la posición correcta, insertar un tubo oro o nasofaríngeo y ventilar con pequeños volúmenes corrientes. Una aplicación correcta de presión sobre la zona cricoidea puede evitar la entrada de aire en el estómago y, consecuentemente, la regurgitación de fluidos.

Respiración y vía aérea obstruida

Las consecuencias de los vigorosos intentos de respirar contra una vía aérea obstruida son:

- La distensión gástrica
- La regurgitación
- La congestión y edema pulmonar

Los esfuerzos respiratorios permiten que se abra el esfínter gastroesofágico permitiendo el reflujo. Por otro lado, los anestésicos y relajantes musculares relajan el músculo cricofaríngeo y disminuyen la competencia del esfínter gastroesofágico. El mecanismo del edema pulmonar no está claro y parece producirse por una conjunción de factores. Los esfuerzos respiratorios contra una vía aérea cerrada incrementan la presión intrapleurales negativa y el gradiente transpulmonar que favorece la trasudación de fluido desde los capilares hasta el intersticio. La hipoxemia daña los capilares pulmonares e incrementa su permeabilidad. Este edema pulmonar suele resolverse rápidamente en cuanto se soluciona la obstrucción de la vía aérea.

Causas de la vía aérea difícil

Las causas que producen una ventilación difícil con mascarilla o una intubación difícil

pueden coexistir o estar presente sólo una. Todas ellas (Tabla 1) interfieren con alguno de los siguientes factores:

- *Posición de la cabeza y cuello*: una cierta movilidad del cuello es fundamental para permitir una alienación de la orofaringe con el eje laríngeo. Todas las alteraciones anatómicas o situaciones patológicas que lo dificultan pueden producir una intubación o ventilación complicada.

- *Apertura oral limitada*: la apertura menor de 3 cm produce dificultad en la intubación.

- *Estrechamiento del espacio de vía aérea superior*: por edema, inflamación, hematomas y tumores. Así, la epiglotitis, la micrognatia, retrognatia y macroglosia, así como los pacientes con SAOS que tienen un menor espacio aéreo superior.

- *Fijación de los tejidos de la vía aérea*: por tumores, cicatrices, radiación, inflamación, hematomas, malformaciones congénitas.

- *Distorsiones anatómicas*: tumores, quemaduras, hematomas...

Incidencia de intubación difícil

Con laringoscopia rígida, varía enormemente en la literatura, de 0,5 a 13,6 %⁽⁵⁻⁷⁾. Un estudio prospectivo con 1.200 pacientes indica una incidencia del 3,6 % para intubación dificultosa⁽⁸⁾, para otros supone un 1 % de todas las intubaciones⁽²⁾. La intubación dificultosa no esperada se estima en un 10 % de todas las intubaciones difíciles⁽⁷⁾ pero en otros estudios llega a ser de un 49 %⁽⁸⁾. Según algunos estudios una de cada 3 muertes por anestesia son debidas a intubación traqueal fallida⁽⁹⁾. La intubación difícil o fallida es curiosamente más frecuente en pacientes obstructivas⁽¹⁰⁾.

Predicción de la intubación difícil

- Es fundamental una *buena historia clínica* pues, en muchas ocasiones, el propio paciente describe esta dificultad en un acto quirúrgico previo, así como preguntar expresamente por cambios de voz, tos, secreciones, síndrome de apnea del sueño.

TABLA 1. Causas y dificultad en la intubación**Factores anatómicos**

Cuello corto, incisivos superiores prominentes, paladar arqueado con boca pequeña, movilidad limitada del cuello

Tumores y quistes

Orofaringeos, laríngeos, de cabeza y cuello, mediastínicos anteriores

Infecciones

Angina de Ludwing, absceso retrotraqueal, epiglotitis

Anormalidades congénitas

Pierre Robin, Collins

Traumas

Faciales, cervicales, laríngeos, hematomas

Artritis y espondilitis anquilosante

Cuello, articulación mandibular, aritenoides

Alergias y edema angioneurótico

Lengua y paladar, epiglotitis

Enfermedades endocrinas

Obesidad, acromegalia, mixedema, bocio

Técnicas

Mala técnica, falta de equipo, inexperiencia

– *Evaluación radiológica:* con Rx laterales de cabeza y cuello tomando diferentes medidas en partes óseas, como entre el occipucio y la apófisis espinosa de C1 o la longitud mandibular, o la distancia de los incisivos al borde posterior de la mandíbula.

– *Realización de pruebas funcionales respiratorias y gasometría arterial:* la curva flujo-volumen sospecha una obstrucción de la vía aérea y su altura. La gasometría indica el grado de hipoventilación y/o hipoxemia.

– *Visibilidad de estructuras orofaríngeas:* las clases de Mallampati⁽⁷⁾ son las más populares, se basan en la visibilidad de las estructuras faríngeas con la boca del paciente abierta y la lengua sacada al máximo. Aunque la clasificación original describe tres clases, una cuarta fue añadida por Samsoon y Young⁽¹¹⁾:

• Clase I: visualización de todas las estructuras orofaríngeas.

• Clase 2: pilares y paladar blando, pero no la úvula que es tapada por la base de la lengua.

• Clase 3: sólo se ve el paladar blando.

• Clase 4: paladar blando no visible.

Desde la clase 3 se espera una intubación complicada. Esta clasificación de Mallampati es bastante aproximada pero no infalible. Los grados de Cormack y Lehane⁽¹²⁾ la correlacionan con la visibilidad durante la intubación:

– Grado I: exposición completa de la glotis

– Grado II: sólo se ve la comisura posterior de cuerdas vocales

– Grado III: no se ve la glotis

– Grado IV: no se ve la glotis ni los cartílagos aritenoides.

Aunque la clasificación es atractiva, sólo predice el 50% de las dificultades. Una ventaja de la clasificación de Mallampati es que no cambia con el decúbito supino pudiéndose realizar en la misma mesa de quirófano⁽¹³⁾.

– *Índice de Wilson*⁽¹⁴⁾: intenta predecir la dificultad de intubación agrupando diferentes datos (peso del paciente, movilidad de cabeza, cuello y mandíbula, mandíbula retrógrada y dientes prominentes). Se da una puntuación de 0 a 2 a cada uno de los datos; si el índice es mayor de 2 se predice un 75% de intubaciones dificultosas. No obstante, el test obtiene también falsos positivos y negativos.

– *Medidas anatómicas externas*: como peso del paciente, movilidad de cabeza y cuello, de la mandíbula, mandíbula estrecha o dientes protruyentes, reducción de la distancia de la barbilla a la protuberancia del cartilago tiroideos.

Después de esto, la mayoría de los casos de intubación difícil pueden predecirse tras el examen clínico y la aplicación de test sencillos. Desgraciadamente, en un pequeño número de pacientes no se puede predecir una intubación dificultosa.

Técnicas de intubación y ventilación en casos de vía aérea difícil

En líneas generales se debería de comenzar por intentar intubar tráquea bajo sedación y anestesia local. La disponibilidad de un médico experto en el manejo del broncofibroscopio es fundamental, si esto no es posible, la traqueotomía es la segunda opción, salvo en casos concretos que sería la primera técnica dentro de un planteamiento quirúrgico general.

Los pacientes con una intubación difícil pueden dividirse en dos grupos; 1º aquellos en los que la dificultad es conocida y 2º aquellos en los que no es esperada. El manejo en ambos grupos es diferente y, en último lugar, depende también de la causa de la vía aérea difícil.

Deben enfatizarse tres principios básicos:

1. La intubación bajo visión es preferible a las técnicas ciegas.

2. La intubación con paciente despierto, sedado y con anestesia tópica, es aconsejable cuando se esperan posibles complicaciones y,

3. La técnica que debe intentarse es la que dé más posibilidades de éxito.

La introducción del tubo traqueal puede realizarse de diferentes modos.

Métodos por encima de las cuerdas vocales

– *Laringoscopia rígida*: es el método habitual y, cuando falla, puede volver a intentarse reposicionando la cabeza y cuello del paciente, cambiando de laringoscopio o usando guías en los tubos traqueales.

– *Intubación nasal ciega*: pasando un tubo lubricado a través de la nasofaringe, las desventajas son los posibles traumas nasales, en faringe, laringe y esófago. Esta técnica es ampliamente usada y, curiosamente, bastante exitosa⁽¹⁵⁾.

– *Uso de broncofibroscopio*: tiene enormes ventajas como la flexibilidad, la visión clara y la posibilidad de intubación nasal u oral. Su éxito está bien reconocido y suele ser la técnica de elección en la mayoría de los casos. Se trata en este capítulo en un apartado separado.

– *Broncoscopio rígido*: que en ocasiones logra ver la glotis no vista con el laringoscopio. Puede introducirse una guía a través del broncoscopio rígido, luego retirar éste e introducir un tubo traqueal a través de la guía.

– *Mascarilla laríngea*: colocada correctamente se puede pasar a su través un tubo traqueal. Se puede usar también el broncofibroscopio a modo de guía y pasar a su través un tubo traqueal y una vez intubado el paciente retirar en bloque la mascarilla y el broncofibroscopio.

– *Varilla luminosa*: se introduce por boca una varilla con una luz distal, sobre ella va montado un tubo traqueal. Con luz ambiental tenue se ve la varilla por transiluminación a través de las estructuras del cuello perdiéndose la luz si se entra en esófago. En laringe la luz se intensifica deslizándose entonces el tubo traqueal y retirándose la varilla.

Métodos por debajo de cuerdas vocales

– *Intubación traqueal retrógrada*: hay diferentes técnicas pero casi todas se basan en la descrita por Waters⁽¹⁶⁾. Consisten en una intu-

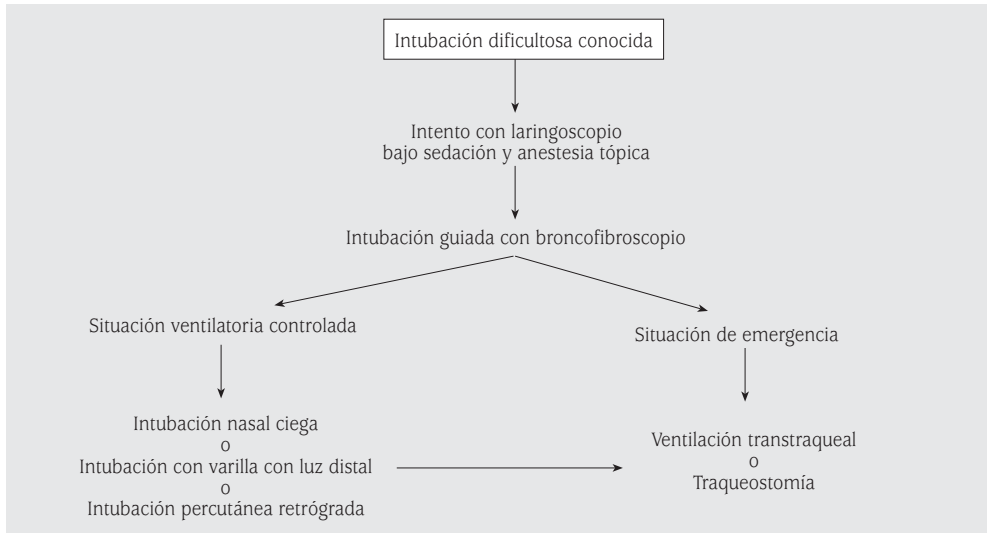


FIGURA 1. Algoritmo de actuación en vía aérea difícil conocida.

bación nasal u oral ciega utilizando una guía introducida previamente vía retrógrada por el espacio intercricotiroideo o cricotraqueal. Pueden utilizarse las guías epidurales, las arteriales pulmonares, catéteres venosos centrales, etc. La mayor dificultad suele ser el atascamiento del tubo en la glotis o en la epiglotis, especialmente cuando se utiliza la vía oral. Lechman et al.⁽¹⁷⁾ describen una técnica usando además un broncofibroscopio que se enhebra con la guía llevando ya montado un tubo traqueal.

Ventilación transtraqueal: no es una técnica de intubación pero sí una maniobra a tener en cuenta en una situación crítica. Consiste en la introducción de un tubo traqueal de menor calibre a través de la membrana intercricotiroidea logrando así una ventilación de emergencia. Pueden usarse simples catéteres del 14 o del 16 g. Esta ventilación puede mantenerse hasta la traqueostomía o la intubación definitiva.

Traqueostomía y cricotirotomía: se tratan en apartado individual.

Manejo de la vía aérea difícil conocida

El manejo debería de estar basado en la causa que produce la dificultad, en la condi-

ción del paciente, la disponibilidad de equipo y la familiaridad del médico con la técnica. En principio tres opciones son posibles: la intubación traqueal usando técnicas especiales, la ventilación transtraqueal percutánea y la traqueostomía. Salvo excepciones, la intubación traqueal debería de ser la primera opción. Se presenta un algoritmo en la figura 1. Puede empezarse intentando la intubación con laringoscopio, si ésta no se logra se intenta la intubación con broncofibroscopio. Si ésta falla puede intentarse alguna de las técnicas ciegas como la varilla con luz distal, la intubación percutánea retrógrada o la intubación nasal ciega. Si éstas fallan, también se pasa a la ventilación transtraqueal o traqueostomía.

La intubación guiada por broncofibroscopio presenta, en manos expertas, muy pocos fallos y la realización de otras técnicas dictada por el fallo de ésta o por la falta de disponibilidad de un broncofibroscopio.

Cuando el paciente tiene una obstrucción severa de vía aérea por una cáncer laríngeo, la traqueostomía es la mejor opción entendida como parte del manejo quirúrgico completo; del mismo modo, pacientes con severos traumatismos de cabeza y cuello también

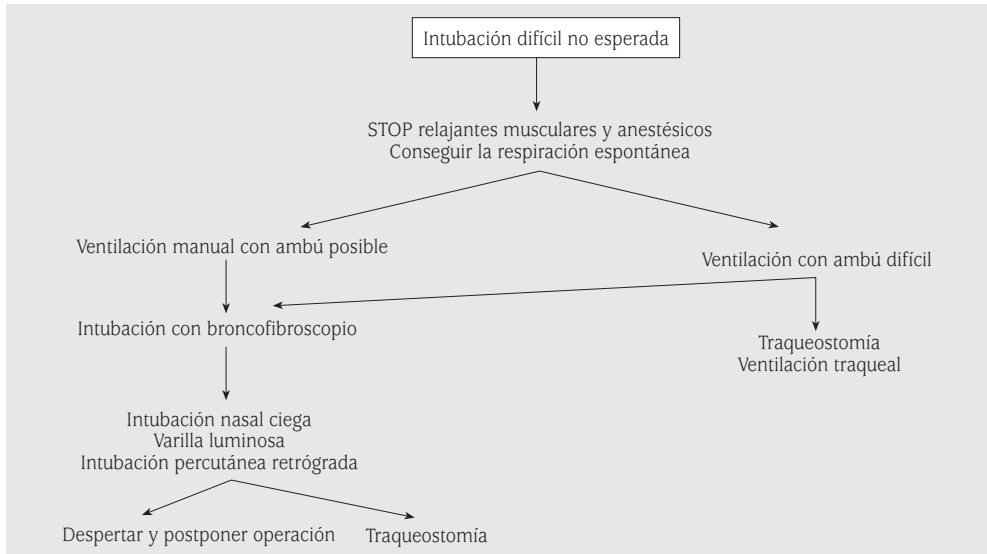


FIGURA 2. Algoritmo de actuación en vía aérea difícil no conocida.

son buenos candidatos para traqueostomías de entrada. La ventilación percutánea transtraqueal se considera cuando el acto quirúrgico es corto y una traqueostomía posterior carecería de significado. En pacientes con deformidades severas del cuello o flexiones máximas en los que el acceso al cuello anterior es imposible, la única opción sería la intubación con broncofibroscopio.

Manejo de la vía aérea difícil no conocida

Las decisiones importantes son: el nº de intentos que deben hacerse antes de pasar a otra técnica, la técnica siguiente a intentar y cuando se deben abandonar los intentos de intubación. El manejo propuesto se presenta en el algoritmo de la figura 2. Si tras la inducción a la anestesia la intubación no es posible debe pararse toda inducción anestésica intentando conseguir la respiración espontánea del paciente lo cual facilitará enormemente la intubación con broncofibroscopio. Si la ventilación manual con ambú es fácil, existe la posibilidad de intentar otras técnicas si la intubación con broncofibroscopio falla. Éstas son las formas de intubación asistida más usadas como la intubación

nasal ciega, la varilla con luz distal o la intubación retrógrada percutánea. Si el médico no está familiarizado con estas técnicas puede despertarse al paciente y posponer la intervención o bien pasar a una traqueostomía.

Si la ventilación manual con ambú es complicada, el riesgo de daño cerebral por hipoxia y muerte están presentes. Un equipo de ventilación transtraqueal y/o traqueostomía debe estar preparado. Si la respiración espontánea no vuelve y la oxigenación se deteriora debe introducirse un catéter del 14 en el espacio cricoitiroideo y proporcionar así ventilación y oxigenación traqueal. La traqueostomía de urgencia puede ser la única opción a valorar en estos pacientes. Si la situación no es tan comprometida puede intentarse la intubación con broncofibroscopio. Si el paciente no está totalmente despierto una combinación de broncoscopio y laringoscopio puede hacer mucho más fácil la intubación en un paciente sin respiración espontánea.

Confirmación de la correcta intubación

Una vez realizada la intubación difícil, la confirmación de la correcta posición del tubo

TABLA 2. Indicaciones de intubación con broncofibroscopio**Enseñanza- Aprendizaje****Intubación dificultosa**

- Previsible
 - Antecedentes de dificultad o fallo en una intubación previa
 - Condición física que predispone a intubación dificultosa
- Imprevista
 - Dificultad no valorada previamente
 - Causas desconocidas

Intubación pulmonar selectiva**Compromiso de la vía aérea**

- Patología de la vía aérea superior
- Estenosis y/o compresión traqueal

Contraindicación de la extensión del cuello

- Inestabilidad cervical
- Insuficiencia vertebro-basilar

Alto riesgo de daño dental**Intubación en paciente despierto con anestesia local**

traqueal es obligatoria. Lo más común es la auscultación y la visualización del reservorio moviéndose con la respiración del paciente. Otra posibilidad es mediante un broncofibroscopio y visión directa. Otra sería con un capnógrafo.

La intubación en estenosis o compresiones traqueales, así como la intubación bronquial, serán tratadas en el siguiente apartado.

INTUBACIÓN ASISTIDA POR BRONCOFIBROSCOPIA

La primera serie recogida de intubación con fibrobroncoscopio fue publicada por Stiles et al. en 1972⁽¹⁸⁾. Cámara F y D-Reboiras recogen una amplia experiencia en intubaciones complicadas realizadas con broncofibroscopio durante un periodo de 18 años (1978-1996) en el Hospital Ramón y Cajal con

**FIGURA 3.** Dispositivo de Ovassapian.

un éxito del 99,41 % y un índice de complicaciones del 6,8 %⁽¹⁹⁾.

Gracias al uso del broncofibroscopio, muchos pacientes en los que la intubación con laringoscopio conlleva dificultades importantes pueden ser intervenidos con anestesia general sin necesidad de traqueostomía previa. Además, el fibrobroncoscopio puede ser útil en muchas otras circunstancias (Tabla 2).

Dispositivos de ayuda para la intubación

Facilitan la introducción del BF, sin desviarse lateralmente hacia las cuerdas vocales. Especialmente útiles en la intubación por vía oral.

La vía aérea de Patil-Syracuse, de aluminio; la de Williams, cuya porción proximal es cilíndrica, con cabida para un tubo endotraqueal de 8-8,5 mm (disponible en 2 tamaños); la de Ovassapian, que puede ser retirada de la boca sin necesidad de desconectar el adaptador del tubo orotraqueal⁽²⁰⁾, protege el fibroscopio de posibles mordeduras, minimiza el movimiento de la vía aérea e impide el desplazamiento de la lengua y tejidos blandos hacia la pared posterior de la faringe. Permite el uso de tubos endotraqueales de 9 mm (Fig. 3).

La mascarilla facial con acceso para el endoscopio, descrita por Mallios y Patil, permite el paso del broncoscopio a su través, sin perder el sellado de la mascarilla, por lo que el paciente sigue siendo ventilado durante la intubación.

El retractor lingual maleable se utiliza para desplazar la lengua anteriormente y separarla de la pared faríngea.

Intubación traqueal

Paciente consciente

Con una buena anestesia tópica y leve sedación, la intubación es más sencilla en el paciente consciente porque la lengua no cae hacia atrás, y el paciente puede colaborar a la localización de las cuerdas mediante respiración profunda. Diazepam o midazolam preservan los reflejos de protección de la vía aérea, pero el paciente puede reaccionar vigorosamente a la instrumentación de la vía aérea, por lo que si se combinan con fentanilo mejora la tolerancia.

Intubación oral

Se aplica anestesia tópica mediante 5-6 pulverizaciones de la orofaringe con lidocaína al 10 % (50-60 mg) en el paladar, la base de la lengua, y las paredes faríngeas laterales. Se puede administrar una inyección translaringea con 3 ml de lidocaína al 4 % (120 mg) a través de la membrana cricoidoidea, y si es necesario suplementar con 2 ml al 4 % (80 mg) a través del broncoscopio. La anestesia además de disminuir la tos previene el espasmo laríngeo y la salivación excesiva. La anestesia tópica puede asimismo ser realizada localmente a través del canal del broncoscopio, sin inyección previa. La anestesia de la vía aérea superior también puede administrarse mediante anestésicos nebulizados.

La intubación por vía oral se facilita mediante el uso de un dispositivo de vía aérea, de los anteriormente descritos. Se aspiran las secreciones orofaríngeas. Se pueden sumergir el BF y el tubo endotraqueal en agua caliente para evitar que se empañe la lente y favorecer la introducción del tubo. Éste se coloca alrededor del cabo de trabajo (o de inserción) del broncoscopio, previamente lubricado, y se sujeta arriba durante la introducción del BF. En

raras ocasiones es necesario realizar tracción anterior de la mandíbula para facilitar la visualización de las cuerdas. Una vez situado el BF en la tráquea se desliza el tubo, que debe situarse 3-4 cm por encima de la carina.

La intubación oral puede ser más difícil que la nasal por el ángulo que forman la cavidad oral y la laringe. En 20-30 % de los pacientes, aunque el BF esté en la tráquea, el tubo choca con las cuerdas vocales, la epiglotis o los senos piriformes. Entonces conviene retirarlo hacia atrás manteniendo el BF, rotarlo 45-90° y avanzar de nuevo durante la inspiración profunda. En ocasiones hay que repetir la maniobra varias veces, sobre todo cuando la diferencia de calibre entre el BF y el tubo endotraqueal es grande⁽²¹⁾. Otras veces se produce laringoespasma debido a una pobre anestesia tópica. Añadiéndola se soluciona, lo que facilita la intubación.

Intubación nasal

Normalmente es más sencilla, ya que el BF se dirige directamente a la glotis. El tubo endotraqueal puede colocarse primero en una ventana nasal e introducir el BF lubricado a su través, o montarse previamente en el BF y éste pasa primero las fosas nasales. La mucosa nasal se anestesia con xilocaína al 10 %, aunque la sustancia más eficaz es la cocaína al 4-5 %, que produce además retracción de la mucosa nasal. Laringe y tráquea se anestesian como en el acceso oral. En orofaringe no sería necesaria su aplicación, ya que por vía nasal no se desencadena el reflejo nauseoso. Es importante que esté bien lubricado. Si no pasa a través de las cuerdas, se retira levemente, se gira 90° y se reintroduce.

Paciente inconsciente

La dificultad en la intubación traqueal y la aspiración del contenido gástrico son las dos principales causas de muerte o daño cerebral relacionadas con la anestesia.

Las dos principales desventajas de la intubación en el paciente inconsciente son la limitación impuesta por el tiempo de apnea y la pér-

dida de tonicidad de la lengua y tejidos de la faringe, que dificultan la visualización de la laringe. El asistente que prepara el BF, lo lubrica y monta el tubo a su alrededor, se encargará también de aplicar una tracción sobre la mandíbula para mantener abierta la orofaringe.

Intubación oral

Se retira la mascarilla de ventilación y se coloca el dispositivo de vía aérea. Se coloca de nuevo la mascarilla para ventilar un minuto más y se retira de nuevo para introducir el BF. Sin el dispositivo de vía aérea el BF se desplazará fácilmente de la línea media, dificultando la visualización de las cuerdas vocales. Una vez introducido en la tráquea, se desliza el tubo con movimiento rotatorio hacia la misma. Si el tubo hace resistencia y no entra, se retira ligeramente, se rota 45 a 90° y se avanza de nuevo.

Puede realizarse la intubación con mascarilla con acceso endoscópico, previa colocación también del dispositivo de vía aérea. Se monta el tubo sobre el BF lubricado, y se retira el adaptador del tubo para poder pasarlo a través del acceso endoscópico. Colocado el tubo en la tráquea, se retira el BF y se desengancha la mascarilla. Se coloca el adaptador del tubo y se conecta al sistema respiratorio⁽²²⁾.

Intubación nasal

Similar a la descrita en paciente consciente. Conviene aplicar un vasoconstrictor tópico para disminuir el sangrado. Puede utilizarse un dispositivo de vía aérea. Si no es así, el ayudante ejercerá tracción de la mandíbula para mantener abierto el espacio orofaríngeo.

En este caso también puede utilizarse la mascarilla con acceso endoscópico pero con un BF de suficiente longitud (60 cm de cabo de inserción), que permita pasar el BF a tráquea sin necesidad de introducir parcialmente el tubo, aunque esta maniobra perdería el sellado y daría lugar a fugas. No obstante, existen dispositivos que se adaptan al tubo endotraqueal que consiguen evitar las fugas y mantener el sistema cerrado.

Intubación en dos tiempos

Se utiliza en niños pequeños cuando el diámetro del tubo no permite su colocación alrededor del broncoscopio. Se utiliza un catéter cardiaco con una guía en su interior. Se saca la guía y se introduce en el canal de trabajo del broncoscopio. Se introduce éste hasta cuerdas vocales. Se atraviesan éstas con la guía que se deja en la tráquea. Se retira el BF. Se pasa el catéter alrededor de la guía y el tubo alrededor del catéter. Si el BF no dispone de canal de trabajo, se monta un tubo a su alrededor, y se introducen ambos hasta llegar a las cuerdas. Se retira el BF. Se introduce un catéter que llegue hasta tráquea se retira el tubo. Se introduce otro de tamaño adecuado teniendo como guía el catéter⁽²³⁾.

Paciente con estenosis o compresión traqueal

La dificultad en progresar el tubo una vez que ha pasado las cuerdas vocales suele deberse a estenosis subglótica o traqueal o a compresión extrínseca. Entre las principales causas de estenosis intrínseca se encuentran: traqueostomía previa, intubación prolongada, traumatismo con reparación quirúrgica de la tráquea, estenosis traqueal congénita, tumores que invaden la luz traqueal y traqueopatía osteocondroplásica. Entre las extrínsecas: arco aórtico prominente, aneurisma de aorta torácica, anomalías vasculares congénitas, tiroides subesternal y masa mediastínica.

Los pacientes con masas mediastínicas, especialmente enfermedad de Hodgkin, que se anestesian en decúbito supino pueden desarrollar obstrucción severa aguda de la vía aérea⁽¹⁾. Esta posibilidad puede ponerse de manifiesto si se realizan previamente curvas flujo-volumen en posición vertical y en decúbito. La misma situación puede ocurrir en presencia de aneurisma aórtico. Además, si se fuerza el paso del tubo, puede producirse ruptura de la tráquea e incluso del aneurisma. La intubación con BF con anestesia tópica y sedación, es la técnica de elección. Permite, además, examinar la vía aérea, seleccionar el

TABLA 3. Indicaciones de intubación pulmonar selectiva**Quirúrgicas**

- Evitar la contaminación del pulmón no operado
- Ventilación adecuada en presencia de fistula broncopleuraleal
- Cirugía con apertura bronquial
- Ante la presencia de un quiste gigante para evitar ruptura y neumotórax
- Resección pulmonar
- Otras indicaciones de cirugía torácica (cirugía esofágica, aneurisma de aorta)

No quirúrgicas

- Lavado broncopulmonar en la proteinosis alveolar
- Manejo de la hemorragia pulmonar
- Ventilación pulmonar diferencial
- Alteración pulmonar unilateral
 - Atelectasia severa
 - Contusión pulmonar

tamaño del tubo y colocarlo en el lugar adecuado. Si éste no puede pasar a través de la estenosis, el borde del tubo se situará justo por encima del área estenótica.

Intubación bronquial

La intubación endobronquial posibilita la separación de los pulmones y la ventilación selectiva.

Indicaciones

Se utiliza sobre todo en cirugía pulmonar, pero existen otras indicaciones (Tabla 3).

Dispositivos de ventilación pulmonar selectiva

1. Tubo endobronquial de luz única que se coloca en el bronquio del pulmón no operado. El pulmón operado no puede ser insuflado ni pueden aspirarse las secreciones. Los tubos de una sola luz deben ser colocados siempre bajo visión directa.

**FIGURA 4.** Tubo de Carlens de doble luz del bronquio izquierdo.

2. Bloqueadores bronquiales. Los catéteres de embolectomía de Fogarty están disponibles en diferentes tamaños. Se introducen en el bronquio del pulmón operado⁽²⁴⁾.

3. Combinación de tubo endotraqueal y bloqueador. Este último presenta un pequeño canal que permite la aspiración, administración de oxígeno o ventilación de alta frecuencia del pulmón operado⁽²⁵⁾.

4. Tubos de doble luz (DLT). Formados por dos tubos unidos excepto en sus extremos proximales. Tienen una curvatura que facilita la intubación bronquial. El manguito bronquial se localiza en el extremo distal del tubo bronquial. El traqueal cerca de la apertura de la luz traqueal y sella la tráquea. El tubo designado para intubar el bronquio derecho tiene una apertura lateral en el manguito bronquial, para permitir la ventilación del lóbulo superior derecho.

El primero en introducirlos fue Carlens, que en 1949 diseñó un DLT para el bronquio izquierdo, que puede llevar un pequeño "gancho" carinal. El tubo de Carlens sigue utilizándose en la actualidad (Fig. 4).

En 1978, Robertshaw introdujo los tubos desechables de cloruro de polivinilo (PVC). Están ⁽²⁶⁾disponibles en cuatro tamaños: 35, 37, 39 y 41 French (F). También existe uno pediátrico de 28-F del lado izquierdo. Broncoscopios de 4,8 mm de diámetro en su cabo de inserción pueden pasar a través de la luz traqueal de tubos de 39 y 41-F y muy justo a

través de la luz bronquial del 41-F. El BF debe estar bien lubricado para evitar que se dañe su cubierta de plástico. BF de 4 mm o menores pasan a través de ambas luces de tubos de 35 a 41-F.

Selección del tubo

Clásicamente se recomendaba intubar el bronquio del pulmón que no va a ser operado, para evitar clampar o suturar el tubo. Otros autores recomendaban intubar el bronquio del pulmón que iba a ser operado, ya que es muy frecuente que se produzcan atelectasias en los lóbulos superiores, y se reconocerían en seguida. No obstante, debido a que la colocación del tubo del bronquio izquierdo es técnicamente más sencilla y la del derecho se asocia a mayor incidencia de fallos en la intubación, se recomienda la utilización rutinaria del izquierdo reservando el derecho para cuando es imposible por razones anatómicas o patológicas (aneurisma del arco aórtico o de la aorta torácica descendente que comprime el bronquio principal izquierdo)⁽²⁷⁾.

Debe utilizarse el tubo más grande posible (39-41 2n varones, 35-37 en mujeres), para minimizar la resistencia durante la ventilación de un solo pulmón y utilizar menos aire para inflar el manguito.

Si no se logra colocar el DLT o se desplaza y no es posible recolocarlo, puede utilizarse un catéter de Fogarty para bloquear el pulmón que está siendo intervenido, siempre que el paciente tolere la ventilación de un solo pulmón. En niños puede utilizarse un tubo endobronquial de luz única o uno traqueal con catéter de Fogarty.

Utilidad de BF

La dificultad en la intubación traqueal con DLT es alta. En estos casos la intubación con BF es de elección.

Con el paciente anestesiado, y la lengua traccionada hacia la zona anterior, el BF, introducido a través de la luz bronquial, atraviesa las cuerdas vocales. Se empuja después el DLT, rotándolo para evitar la epiglotis. Si es preciso

se traccionará la mandíbula hacia delante. El BF revisará la integridad de los bronquios del lado donde se situará el tubo bronquial, que se colocará de manera que todos queden ventilados y además el manguito se infle sin obstruir ninguno. Ésto se revisa con el BF introducido en la luz traqueal, que se abre 2-3 cm por encima de la carina⁽²⁸⁾.

Cuando la intubación se realiza a ciegas, el BF puede posteriormente comprobar la correcta colocación. Si, durante la cirugía, existe sospecha de desplazamiento del DLT, el BF permite su recolocación.

TRAQUEOSTOMÍA PERCUTÁNEA ASISTIDA POR BRONCOFIBROSCOPIA

El interés por esta técnica, ampliamente utilizada en la actualidad, se debe a su sencillez y a la menor frecuencia de complicaciones que la traqueotomía quirúrgica estándar⁽²⁹⁾. Las principales ventajas de la traqueostomía percutánea son el evitar el peligroso traslado del enfermo a un quirófano para realizar la técnica, minimizar la estenosis cicatricial y el riesgo de infección de incisiones mayores y el ser una técnica simple que emplea menos recursos que la traqueostomía quirúrgica estándar⁽³⁰⁾, por ello es también una técnica coste-efectividad altamente rentable⁽³¹⁾. Una de las modalidades de realización involucra el control endoscópico y será ésta la que trataremos en este apartado.

La técnica fue descrita en 1985 por Ciaglia⁽³²⁾ y básicamente consiste en el acceso a tráquea por una aguja a través de la cual se pasa una guía de alambre seguida de dilataciones en serie hasta obtener un orificio apropiado para introducir una cánula de traqueostomía. En la descripción original el procedimiento se realizó a ciegas, no obstante la visión endoscópica previene complicaciones como el neumotórax, el enfisema subcutáneo y la falsa vía paratraqueal^(33,34). En la actualidad se recomienda el control broncoscópico.

Técnica

Se han desarrollado tres técnicas para la traqueostomía percutánea: la técnica de la

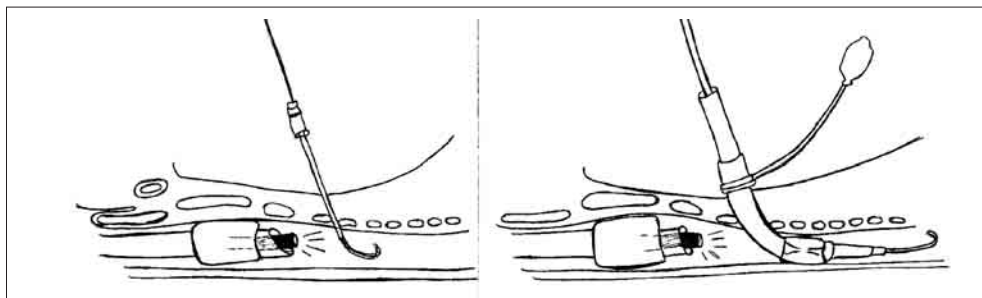


FIGURA 5. Traqueostomía percutánea asistida por broncofibroscopia. El control broncoscópico de esta técnica es fundamental en dos momentos: en la elección inicial del punto de punción (dibujo de la izquierda) y al finalizar la operación para verificar la correcta colocación de la cánula de traqueostomía (dibujo de la derecha).

sonda simple de dilatación, la técnica de dilatación con fórceps y la dilatación percutánea⁽⁵⁰⁾. Esta última es la más utilizada en los últimos diez años y a ella nos referimos. En la actualidad existen dos juegos disponibles para realizar traqueostomía percutánea. El de Cook que utiliza seis dilatadores curvos y el de Portex Perfil que sólo utiliza tres dilatadores rectos. La técnica con los dilatadores curvos es la más estudiada y extendida. A ella nos referimos.

El procedimiento se realiza con sedación, analgesia local y relajación muscular cuando es necesaria. El paciente se coloca con el cuello en hiperextensión y por palpación se elige el espacio entre el 1º y 2º anillos traqueales o bien entre el 2º y el 3º, en la línea media. Se realiza una incisión vertical medial debajo del cartílago cricoides que se extienda aproximadamente 1 cm, disecándose con tijeras hasta que los anillos traqueales sean bien palpables. Se utilizará luego el broncofibroscopio para guiar la punción traqueal por transiluminación. El tubo traqueal se retira cefálicamente hasta una posición que no interfiera con la técnica. Se introduce la aguja constando con visión del broncoscopio su correcta posición medial en la tráquea (Fig. 5). Luego se avanza la funda de teflón y se retira la aguja. La correcta colocación medial de la aguja es complicada y su control por broncosco-

pio facilita enormemente este paso⁽⁵⁶⁾. A continuación se avanza una guía de alambre al interior de la tráquea y se retira el catéter. Sobre esta guía se introduce un dilatador que ampliará la vía y facilitará el paso de un catéter guía de 8F que sirve junto con la guía de alambre de guía para los dilatadores de modo que exista una doble guía reforzada para las dilataciones seriadas.

Es importante controlar las marcas presentes en la guía de alambre, el catéter guía y los dilatadores ya que estos tres elementos se moverán como una unidad al ir realizando las dilataciones sucesivas realizándose finalmente una dilatación de más para permitir un correcto paso del balón de la cánula de traqueostomía. Una vez realizadas se colocará la cánula de traqueostomía sobre el dilatador adecuado y con cuidado se introduce el conjunto en la tráquea, retirando luego el dilatador, el catéter guía y la guía de alambre en un solo gesto. Comprobada la correcta colocación de la cánula de traqueostomía se retira el tubo traqueal y se introducirá de nuevo el broncoscopio vía nasal para revisar la correcta finalización del procedimiento (Fig. 5).

Uso del broncoscopio durante el procedimiento

Se aconseja la no utilización de forma continua sino intermitente⁽⁵⁵⁾. Su utilidad máxima

es la transiluminación traqueal para indicar el sitio inicial de punción y la constatación de la correcta colocación medial de la aguja introductora⁽³⁵⁾. Las ventajas son que evita la inserción paratraqueal, la lesión de la pared posterior traqueal y la punción o daño del tubo traqueal⁽³⁰⁾. Una vez guiada esta fase inicial puede utilizarse de forma intermitente para constatar que la técnica de dilatación progresiva es correcta y que no se está lesionando la pared posterior de la tráquea con los dilataadores. El control final también es aconsejable.

Aunque el uso del broncofibroscopio ofrece las ventajas comentadas anteriormente, la presencia del broncoscopio dentro del tubo endotraqueal puede producir una reducción del volumen tidal e hipoxemia así como hipercapnia, algunos autores recomiendan por ello la monitorización de ésta⁽³⁷⁾.

Complicaciones

Las complicaciones intraoperatorias y postoperatorias son en general las mismas que ocurren con el procedimiento quirúrgico de traqueostomía estandar, lo que varía es su frecuencia. Son, en líneas generales: intubación paratraqueal, sangrado, neumotórax, enfisema subcutáneo, hipoxia, muerte. Las complicaciones tardías son: estenosis traqueal, granuloma estomático, luxaciones y fracturas cartilaginosas, fistula tráqueoinnomada, fistula tráqueocutánea, hemorragia tardía por sangrado de granuloma o rotura de arteria innomada o por fistula tráqueoesofágica y cicatriz deprimida en tráquea con un resultado estético no deseado. Según algunos estudios tendrían una incidencia de un 22 % las intra y postoperatorias y de un 9 % las complicaciones tardías⁽³¹⁾. Según algunos autores la incidencia de estenosis laringe-traqueal sería de un 3,7 %.

En la mayor parte de la literatura las complicaciones se dividen en mayores y menores. Las mayores incluyen muerte, neumotórax a tensión, hemorragia mayor y descolocación del tubo con hipoxemia severa. Las complicaciones mayores son de 1-5 % y las menores del 9-14 % según las diferentes series^(39,40).

Las complicaciones directamente relacionadas con la introducción del broncoscopio son la desaturación transitoria y la hipercapnia oculta⁽⁴¹⁾. Para minimizarlas debemos utilizar el broncofibroscopio de menor calibre disponible, evitar la succión por el broncoscopio en lo posible así como el tiempo en que el broncoscopio está introducido en el tubo endotraqueal. Algunos autores han sugerido la realización del procedimiento con mascarilla laríngea por estos problemas⁽⁴²⁾.

En lo que coincide la literatura es en la menor incidencia de complicaciones con la traqueostomía percutánea que con la técnica quirúrgica estándar⁽⁴³⁾.

Independientemente de la existencia de las diferentes complicaciones, lo fundamental es poner atención a los signos de alarma durante el procedimiento. Así, la dificultad para introducir el dilatador puede indicar perforación del tubo endotraqueal o falsa vía paratraqueal. El problema de sangrado puede ser minimizado con epinefrina y lidocaína, evitando las venas superficiales y manteniendo una correcta tensión arterial. Si ocurre, no obstante sangrado moderado, debe continuarse el procedimiento pues la introducción de la cánula de traqueostomía tapona el sangrado.

Es de utilidad para disminuir las complicaciones:

- Manguito del tubo traqueal deshinchado y aumento del volumen tidal del ventilador para compensar la pérdida de volumen minuto y aumento de CO₂ durante la introducción del broncoscopio.
- Una incisión cutánea amplia que facilite la correcta palpación de los cartilagos traqueales para no equivocar el sitio, y
- Una angulación del catéter guía de teflón para prevenir lesiones en pared posterior traqueal⁽³⁵⁾.

La realización de la traqueostomía inmediatamente por debajo del cricoides o inferior al tercer anillo traqueal conlleva mayor incidencia de roturas cartilaginosas de cricoides y de anillos traqueales⁽³⁰⁾.

Contraindicaciones

En líneas generales son las siguientes:

- Bocio o distorsión en la anatomía del cuello
- Inestabilidad clínica
- Infección dérmica
- Coagulopatías
- Necesidad de altos niveles de PEEP en el respirador
- Necesidad de acceso de emergencia a la vía aérea
- Escasa experiencia en el método

Esta técnica, generalmente no se utiliza en niños y jóvenes debido a la mayor elasticidad traqueal que dificulta la introducción de los dilataores, no obstante existen algunas publicaciones que obtienen buenos resultados también en este tipo de población⁽⁴⁴⁾.

CUERPOS EXTRAÑOS

La primera extracción de un cuerpo extraño fue realizada por Gustav Killian en Friburgo en 1897. Utilizando un esofagoscopio extrajo un hueso de la tráquea de un granjero alemán, abriendo la era de la broncoscopia.

La aspiración de CE es un problema potencialmente mortal. En el adulto es menos frecuente que en el niño y puede permanecer silente durante años. Una vez establecido el diagnóstico su extracción no debe retrasarse⁽⁴⁵⁾ para evitar complicaciones importantes como neumonía obstructiva, atelectasia persistente, bronquiectasias, absceso pulmonar, empiema, y otras más precoces como hemoptisis o asfixia.

Epidemiología

Niños

La aspiración de CE normalmente ocurre entre los 6 meses y 4 años, con un pico de frecuencia a los 2 años y, según algunas series algo mayor en niños que en niñas. A diferencia de los adultos, no existe predilección por el árbol bronquial derecho. En el niño ambos son de similar tamaño y el izquierdo no se ramifica en un ángulo tan agudo⁽⁴⁶⁾. Los CE

más comúnmente encontrados son vegetales (frutos secos, semillas), o piezas de juguetes, aunque los niños se pueden llevar a la boca cualquier objeto. Incluso en un estudio de niños con maltrato se evidenciaron casos de sofocación con CE (Echandía, CA)⁽⁴⁷⁾.

Adultos

Mucho menos común que en niños, con un pico en la séptima década. Son factores predisponentes la edad avanzada, el sexo masculino, la dentición pobre, el alcoholismo, el uso de sedantes, desórdenes neurológicos, retraso mental, pérdida de conciencia traumática, procedimientos dentarios, manipulación de traqueostomas. La naturaleza de los CE es muy variada. Se han encontrado hasta restos de material quirúrgico en relación con cirugías previas del árbol traqueo-bronquial o cercanas a él^(48,49). El CE sólido que más frecuentemente aspiran los adultos es la carne. Puede dar lugar al llamado síndrome *coffee coronary*, episodio de asfixia o cercano a la asfixia durante la comida producido por carne masticada de forma incompleta. Más frecuente en personas mayores con problemas dentarios, disfagia o parkinsonismo. Se estima una incidencia de 0,66 por 100.000 habitantes.

Diagnóstico

El cuadro más sugestivo es la existencia de un episodio de atragantamiento. En algunas ocasiones éste pasa desapercibido, especialmente en adultos, retrasando el diagnóstico. Otros signos y síntomas asociados con la presencia de CE son: sibilancias, tos crónica, hemoptisis, disminución unilateral del murmullo vesicular, hiperinsuflación de un lóbulo o un pulmón, atelectasias, neumotórax, neumomediastino, enfisema subcutáneo, neumonía recurrente, bronquiectasias, absceso de pulmón, derrame pleural⁽⁵⁰⁾.

En ocasiones el diagnóstico endoscópico puede presentar dificultades. Por ejemplo, el tejido de granulación que acompaña a un CE crónico puede simular tumores o quistes.

Técnicas de extracción

La técnica de extracción del CE depende de su naturaleza y tamaño, así como de la edad y situación respiratoria del paciente. Los CE orgánicos, sobre todo oleaginosos como los cacahuetes, suscitan una reacción inflamatoria severa, con formación de abundante tejido de granulación en pocas horas. Esto también ocurre en la impactación crónica de CE afilados u oxidados.

Extracción no endoscópica. En adultos jóvenes, sanos, con un CE pequeño, las maniobras posicionales (decúbito lateral, Trendelenburg), pueden intentarse para expectorar el CE espontáneamente. En niños se han utilizado broncodilatadores inhalados, drenaje postural y percusión torácica. Algunos autores sugieren que en ciertos casos podría realizarse una prueba conservadora, pero debe abandonarse en poco tiempo si no tiene éxito para no demorar su extracción.

Extracción con BF. El paciente debe estar tranquilo. Si es necesario, con sedación, y una buena anestesia local. Si el CE es líquido no se recomienda realizar lavado broncoalveolar pues podría extenderse. Es importante fijar el CE ya sea proximalmente (cestas espirales, sondas de Fogarty, lazos metálicos) o distalmente (pinzas de cocodrilo, etc.)⁽⁵⁰⁾. **Extracción con BR-** La sangre y secreciones proximales al CE se succionan cuidadosamente. Si el CE está engastado en una mucosa congestionada puede instilarse adrenalina. En los CE lisos y redondeados se trata de coger la mayor cantidad de volumen posible, por lo que son preferibles las pinzas lisas. Se abren al máximo y se cierran con firmeza. La pinza con el CE se desplaza hacia fuera hasta introducirse en la luz del BR. Se extrae todo en bloque de la tráquea. Pare CE pesados, metálicos es útil la posición de Trendelenburg. Las pinzas de cocodrilo se utilizan para objetos afilados o irregulares⁽⁵⁰⁾.

El BR permite la utilización del láser o crioterapia cuando el CE está fijo o envuelto en tejido de granulación.

Flexible versus rígida

Ambas técnicas pueden ser complementarias. Cada una aporta distintas ventajas y dificultades.

En adultos y niños mayores de 12 años puede utilizarse el BF de diámetro externo de 4,9 mm o mayor. Es superior al rígido en CE distales, pacientes ventilados mecánicamente y con fracturas vertebrales, de mandíbula o craneales. No obstante, la técnica es a veces difícil y en ocasiones no se logra la extracción, y hay que cambiar al rígido. En caso de fallo de esta técnica habría que recurrir a toracotomía. En ocasiones es preciso realizar un traqueostomía de urgencia.

El BF permite la confirmación de la presencia del CE ya que en un 50-80% de los casos (según las series), de niños con historia típica, no tienen CE en la vía aérea. Aporta importantes datos sobre la naturaleza y la localización del CE. Facilita la elección del tamaño del BR y del tipo de pinzas de extracción. Permite revisar la vía aérea postextracción, en busca de otros posibles CE o fragmentos residuales.

Si el CE es orgánico, como semillas o vegetales, puede agrandarse por hidratación y después iniciarse la putrefacción, con inflamación severa de la mucosa. Sería mejor utilizar el BR, al igual que cuando el CE tiene riesgo de fragmentación al utilizar una pinza pequeña.

El BR permite un mejor control de la vía aérea y manejo de complicaciones hemorrágicas. El instrumental permite extraer CE grandes. Suele realizarse en menos tiempo y con más comodidad ya que el paciente está anestesiado. El índice de éxito tras el primer intento es mayor.

Desde un punto de vista práctico, se pueden hacer las siguientes *recomendaciones* en relación con la técnica de extracción:

1. *Adultos y niños mayores de 12 años:* utilización en primer lugar del BF con anestesia local para diagnóstico y extracción si es posible, con la excepción de CE que producen asfisia, donde el broncoscopio rígido sería de elección.

2. *Niños pequeños*: clásicamente la extracción con broncoscopio rígido era de elección. Hoy se tiende a utilizar el flexible en la mayoría de las ocasiones⁽⁵¹⁾.

Cuando la sospecha de aspiración de cuerpo extraño es alta pero no se visualiza con el broncoscopio rígido, el flexible debe pasarse a través de su canal para inspeccionar la vía aérea distal.

Complicaciones

Describimos las más típicas de cada técnica, aunque todas pueden producirse con ambas.

Con la utilización del BF pueden producirse varios problemas durante los intentos de extracción:

1. El CE es empujado y se enclava distalmente.

2. Fragmentación e impactación distal de los fragmentos.

3. CE que producen importantes lesiones inflamatorias y que están fuertemente impactados en la pared bronquial sangran con facilidad, pudiendo producirse una hemorragia severa al intentar sacarlo.

4. Obstrucción bronquial por el aumento de la inflamación y la hemorragia.

5. CE puede soltarse y pasar al pulmón contralateral.

6. Pérdida del CE a la altura del estrechamiento de la subglotis con riesgo de asfixia.

El endoscopista debe estar preparado para realizar una broncoscopia rígida en caso de fallo de la extracción o complicaciones con la flexible. El único instrumento preparado para afrontar el sangrado es el BR. Una vez que está controlado el láser puede utilizarse para coagular el lecho sangrante.

La utilización del BR da lugar a un porcentaje de complicaciones entre el 2 y el 19%. Además de las referidas anteriormente, pueden producirse:

1. Hipoxemia.
2. Broncoespasmo.
3. Laringoespasmo.
4. Edema laríngeo.

5. Arritmias cardíacas.

6. Perforación de la vía aérea con neumotórax o neumomediastino.

7. Fiebre y septicemia post-procedimiento.

Debe vigilarse al paciente durante los primeros 15 minutos por la posibilidad de que se produzca edema. La utilización de corticoides previo a la broncoscopia rígida para prevenir el edema subglótico postoperatorio no ha sido validada. Si se produce se recomienda tratamiento con corticoides parenterales y/o epinefrina nebulizada. Algunos autores recomiendan el uso de un ciclo corto de corticoides previa a la extracción de cuerpos extraños con gran componente inflamatorio, engastados en la pared⁽⁵⁰⁾ bronquial, formando un tejido de granulación que sangra con facilidad (Marquete CH y Martinot A). De esta manera se produciría reducción del componente inflamatorio facilitando su extracción.

BIBLIOGRAFÍA

1. Andranik Ovassapian. The difficult airway. En: *Fiberoptic airway endoscopy in anesthesia and critical care*. Raven Press: New York, 1990. p. 128-34.
2. Copley M, Vaughan RS. Recognition and management of difficult airway problems. *Br J Anaesth* 1992; 68: 90-7.
3. Boidin MD. Airway patency in the unconscious patient. *Br J Anaesth* 1985; 57: 306-10.
4. Coleman DL, Cohen NH. Airway management of the nonintubated patient. *J Intens Care* 1987; 2: 354-362.
5. Bellhouse CP. An angulated laryngoscope for routine and difficult tracheal intubation. *Anesthesiology* 1988; 69: 126-9.
6. Wilson ME, Spiegelhalter D, Robertson JA, Lesser P. Predicting difficult intubation. *Br J Anaesth* 1988; 61: 211-6.
7. Mallampati SR, Gatt SP, Gugino LD, et al. A clinical sign to predict difficult tracheal intubation: a prospective study. *Can Anaesth Soc J* 1985; 32: 429-34.
8. Latta IP. Management of difficult intubation. En: Latta IP, Rosen M, eds. *Difficulties in tracheal intubation*. London: Baillière Tindal, 1985. p. 99-141.
9. Buck N, Devlin HB, Lunn JN. The report of a confidential enquiry into perioperative deaths.

- London: The Nuffield Provincial Hospitals Trust, 1987.
10. Lyons G. Failed intubation. Six years experience in a teaching maternity unit. *Anaesthesia* 1985; 40: 759-62.
 11. Samsoon GLT, Young JRB. Difficult tracheal intubation: a retrospective study. *Anaesthesia* 1987; 42: 487-90.
 12. Cormack RS, Lehane J. Difficult tracheal intubation in obstetrics. *Anaesthesia* 1984; 39: 1105-11.
 13. Tham EJ, Gildersleve CD, Sanders LD, Mapleson WW, Vaughan RS. Effects of posture, phonation and observer on Mallampati classification. *British Journal of Anaesthesia* 1992; 68: 32-8.
 14. Wilson ME, Speighalter D, Robertson JA, Lesser P. Predicting difficult intubation. *British Journal of Anaesthesia* 1988; 61: 211-6.
 15. Davies JSH. Blind nasal intubation with propofidid. *Br J Anaesth* 1972; 44: 528-30.
 16. Waters DJ. Guided blind endotracheal intubation. *Anaesthesia* 1963; 18: 158-62.
 17. Lechman MJ, Donahoo JS, MacVaugh H III. Endotracheal intubation using percutaneous retrograde guide wire insertion followed by antegrade fiberoptic bronchoscopy. *Crit Care Med* 1986; 14: 589-90.
 18. Stiles CM, Stiles QR, Denson JS. A flexible fiberoptic laryngoscope. *JAMA* 1972; 221: 1246-7.
 19. Cámara Angulo F, Dominguez Reboiras S. Intubación traqueal utilizando broncofibroscopio. *Arch Bronconeumol* 1996; 32(8): 379-83.
 20. Ovassapian A. A new fiberoptic intubating airway. *Anesth Analg* 1987; 66: S 132.
 21. Witton TH. An introduction to the fiberoptic laryngoscope. *Can anaesth Soc J* 1981; 28: 475-8.
 22. Andranik Ovassapian. Fiberoptic Tracheal Intubation. En: *Fiberoptic airway endoscopy in anesthesia and critical care*. Raven Press New York, 1990. p. 57-79.
 23. Stiles CM. A flexible fiberoptic bronchoscope for endotracheal intubation in infants. *Anesth analg* 1974; 53: 1017-9.
 24. Campos JH. Progress in lung separation. *Thorac Surg Clin*. 2005; 15(1): 71-83.
 25. Inoue H, Shohtsu, et al. New device for one-lung anesthesia using an endobronchial blocker. *J Thorac Cardiovasc Surg* 1981; 82: 542-6.
 26. Joo HS, Naik VN, et al. Parker Flex-Tip are not superior to polyvinylchloride tracheal tubes for awake fiberoptic intubations. *Can J anaesth* 2005; 52-83: 297-301.
 27. Benumof JL, Partridge BL, et al. Margin of safety in positioning modern double-lumen endotracheal tubes. *Anesthesiology* 1987; 67: 729-38.
 28. Andranik Ovassapian. Fiberoptic-Aided Bronchial Intubation. En: *Fiberoptic airway endoscopy in anesthesia and critical care*. Raven Press: New York, 1990. p. 80-104.
 29. Myers EN, Carrau R. Early complications of tracheostomy: incidente and management. *Clinics in Chest Medicine* 1991; 12: 589-95.
 30. Dellaripa PF. Percutaneous tracheostomy. En: *Beamis JF, Praveen N. Mathur. Interventional pulmonology*. McGraw Hill Companies 1999; 20: 285-94.
 31. Cobean R, et al. Percutaneous dilatational tracheostomy: A safe, cost-effective bedside procedure. *Arch Surg* 1996; 131: 265-71.
 32. Ciaglia P, Firsching R, Syniec C. Elective percutaneous dilatational tracheostomy: a new simple bedside procedure; preliminary report: *Chest* 1985; 87: 715-9.
 33. Winkler WB, Karnik R, Seelmann O, Havlicek J, Slany J. Bedside percutaneous dilatational tracheostomy with endoscopy guidance: Experience with 71 ICU patients. *Intensive Care Medicine* 1994; 20: 476-9.
 34. Hazard P, Jones C, Benitone J. Comparative clinical trial of Standard operative tracheostomy with percutaneous tracheostomy. *Critical Care Medicine* 1991; 19: 1018-24.
 35. Díaz-Jiménez JP, Rodríguez AN. Traqueostomía percutánea por dilatación. En: *Neumología intervencionista*. Edicions Gea 2000; 14: 227-39.
 36. Dexter TJ. A cadaver study appraising accuracy of blind placement of percutaneous tracheostomy. *Anaesthesia* 1995; 50: 863-4.
 36. Marx WH, et al. Some important details in the technique of percutaneous dilatational tracheostomy via de modified Seldinger technique. *Chest* 1996; 110: 762-6.
 37. Hill BB, Zweng TN, Maley RH, Charash WE, Toursarkissian B, Kearney PA. Percutaneous dilatational tracheostomy: report of 356 cases. *Journal of Trauma* 1996; 41: 238-43.
 38. Toursarkissian B, et al. Percutaneous dilatational tracheostomy: Report of 141 cases. *Ann Thorac Surg* 1994; 57: 862-7.

39. Marelli D, et al. Endoscopic guided percutaneous tracheostomy: Early results of a consecutive trial. *J Trauma* 1990; 30: 433-5.
40. Reilly PM, Sing RF, Giberson FA, et al. Hypercarbia during tracheostomy: a comparison of percutaneous endoscopic, percutaneous Doppler and standard surgical tracheostomy. *Intensive Care Medicine* 1997; 23: 859-64.
41. Lyons BJ, Flynn CG. The laryngeal mask simplifies airway management during percutaneous dilational tracheostomy. *Acta Anaesthesiologica Scandinavica* 1995; 39: 414-5.
42. Friedman Y, et al. Comparison of percutaneous and surgical tracheostomies. *Chest* 1996; 110: 480-5.
43. Toursarkissian B, et al. Percutaneous dilational tracheostomy in children and teenagers. *J Pediatr Surg* 1994; 29: 1421-4.
44. Grigoriu BD, Leroy S, et al. Tracheo-bronchial foreign bodies. *Rev Med Chir Soc Med Nat Iasi* 2004; 108(4): 747-52.
45. Cleveland RH. Symmetry of bronchial angles in children. *Radiology* 1979; 133: 89-93.
46. Echandía CA. Aspiración de cuerpo extraño. *Colombia Med* 1995; 26: 21-6.
47. Tabuela RP, Zuccatosta L, et al. An unusual iatrogenic foreign body (surgical gauze) in the trachea. *Respiration* 2005.
48. Iwasaki A, Yoshinaga Y, et al. Successful removal of bovine pericardium by bronchoscope alter lung volume reduction surgery. *Ann Thorac Surg* 2004; 78(6): 2156-7.
49. Marquette CH, Martinot A. Foreign body removal in adults. En: *Interventional Bronchoscopy. Prog Respir Res Basel, Karger, 2000; 30: 96-107.*
50. Ramirez-Figueroa JL, Gochicoa-Rancel LG, et al. Foreign body removal by flexible fiberoptic bronchoscopy in infants and children. *Pediatr Pulmonol* 2005; 40(5): 392-7.

TÉCNICAS DE RESECCIÓN EN LA VÍA AÉREA

Francisco R. Villegas Fernández, Jesús A. Escobar Sacristán, Luis M. Callol Sánchez

RESUMEN

El desarrollo de los tratamientos por vía endoscópica va íntimamente ligado al desarrollo y avance de la terapéutica en medicina.

El cáncer de pulmón es el segundo tumor maligno más frecuente en el varón y la mujer y el primero en ambos sexos en mortalidad. Esto da una idea de la magnitud del problema. Pues bien, aproximadamente la tercera parte de estos pacientes en el curso evolutivo de su enfermedad van a desarrollar obstrucción de la vía aérea principal. En muchos de estos casos las técnicas de resección endoscópica son la alternativa más eficaz y, a veces, la única. Pero, no sólo la patología maligna es objeto de tratamiento por vía endoscópica, también la patología benigna, fundamentalmente estenosis postinflamatoria y postintubación, frecuentemente son subsidiarios de este tipo de terapia. Ya sea por la inoportunidad del tratamiento quirúrgico, por las frecuentes y a veces graves complicaciones de la cirugía, por el riesgo y la dificultad técnica y/o por los cada vez mejores resultados de los tratamientos "conservadores", lo cierto es que las diferentes técnicas de resección en la vía aérea tienen cada vez más preponderancia y efectividad.

Pero no hay que olvidar que estas prácticas, como reconocen Beamis y Mathur en su manual *Interventional Pulmonology*, son procedimientos invasores que requieren un programa de entrenamiento específico para su realización. Quizás éste sea uno de los retos actuales de la Especialidad: la formación del Residente en Neumología Intervencionista.

A continuación se abordan cuatro de las técnicas más utilizadas: la crioterapia, el elec-

trocauterio, el láser y la braquiterapia endobronquial. Si conseguimos generar en el lector inquietud por su aprendizaje estaremos satisfechos.

CRIOTERAPIA

INTRODUCCIÓN

La aplicación del frío como agente terapéutico se remonta a la antigüedad por sus propiedades analgésicas y vasoconstrictoras, para detener la hemorragia y controlar el dolor y la inflamación. En el papiro egipcio llamado de Edwing Smith aparece por primera vez una referencia a la utilización del frío en medicina. Los griegos, los chinos y los árabes hacen descripciones posteriores, siendo la más interesante la de Ibn Abi Usaibia, quien detalla un método de producción de hielo mezclando agua fría, nitrato potásico y sodio.

La primera cita en documentos médicos considerados científicos tiene lugar en el siglo XVII en el libro *De nivis usu Medico*, escrito por Bertholini y publicado en Copenhage en 1661. A comienzos del siglo XIX, Larrey, primer cirujano de la Guardia Imperial de Napoleón, en *Mémoires de chirurgie militaires et campagnes*, describe amputaciones de miembros sin dolor aplicando hielo y nieve a los heridos durante la desgraciada campaña de Rusia.

El término *cryo* es empleado de modo poco preciso en medicina, siendo reservado en física para temperaturas inferiores a -153°C , temperatura muy difícil de alcanzar hasta tiempos recientes, cuando se aplica la descompresión de gases basados en los trabajos de Carnot, Joule y Thompson, creadores de las bases modernas de la producción de frío. James

Arnott, guiándose por los trabajos de John Hunter realizados en 1772, presenta en la Exposición Universal de Hyde Park de 1851 un nuevo método de congelación utilizando una mezcla de hielo y sal que recuerda al descrito en la Edad Media por Ibn Abi Usaibia, capaz de alcanzar temperaturas de -20°C , comprobando su validez para disminuir el volumen de algunos tumores, el dolor y la hemorragia. El mismo autor, junto con Richardson y Rederd, llevan a cabo anestesia tópica con vaporización de éter y cloruro de etilo, dando paso a la aplicación de las modernas técnicas de producción de frío, que permitirán el desarrollo futuro de criosondas relativamente finas para aplicación puntual en tejidos vivos⁽¹⁾.

A partir de 1900, la utilización de gases licuados va a terminar con los restantes métodos, ampliándose su aplicación a la dermatología, ginecología y neurología, describiéndose por Smith en 1940 las lesiones anatomopatológicas a que da lugar. La primera sonda de frío es desarrollada por Bordás en 1912 y utilizada inicialmente por los neurocirujanos Rowbotham, Laigh y Leslie en 1959 en el tratamiento de tumores. Posteriormente abordan tumores cerebrales profundos e interrumpen determinadas funciones neurológicas practicando pallidectomía y talamectomía⁽¹⁾.

Las técnicas con frío en neumología las inician Carpenter, Neel y Sanderson, en 1975. Homason, Angebault y Boniot, en 1984, marcan las pautas actuales del tratamiento, en su mayor parte dirigido a la repermeabilización de la vía aérea tras obstrucción tumoral^(1,2).

AGENTES CRIÓGENOS

El poder destructor de una fuente de frío es proporcional a la temperatura alcanzada y a la velocidad con la que se consigue. Congelando a -40°C a una velocidad de descenso de 100°C por minuto se llega a una destrucción del 90% del volumen de tejido congelado. En cualquier caso, la temperatura ha de llegar a -20°C .

Los agentes criógenos actuales son gases almacenados a gran presión o en estado líqui-

do que, al pasar al estado gaseoso o ser descomprimidos bruscamente, disminuyen la temperatura según el efecto Joule-Thompson. En la práctica se utilizan N_2 líquido y N_2O . Han caído en desuso los fluorocarbonados por actuar en circuito abierto y dañar la capa de ozono, y el CO_2 que, aun siendo capaz de alcanzar temperaturas de -75°C , produce nieve carbónica que obstruye los conductos de las criosondas con mucha facilidad.

El N_2 líquido, fácil de obtener, utilizado por su capacidad para obtener temperaturas extremas de -196°C , tiene dos inconvenientes: lentitud de acción y difícil almacenamiento. El agente más común es el N_2O , de precio reducido, fácil de conseguir y que se almacena a temperatura ambiente. Su capacidad criogénica no llega a ser tan elevada como la del N_2 , pero sigue siendo alta, -89°C , rápida, y limitada a la punta de la criosonda, permitiendo una aplicación bastante precisa.

EFFECTOS DE LA CRIOTERAPIA

La crioterapia es un método citotóxico que lesiona los tejidos por la formación de esferas de congelación con centro en la punta de la sonda de frío o criosonda. No afecta a las estructuras ricas en colágeno, lo que supone una ventaja sobre otras técnicas para su utilización en órganos con relaciones vasculares muy próximas, evitando lesiones colaterales potencialmente graves. Los efectos de la congelación sobre los tejidos son:

Alteraciones bioquímicas y celulares por deshidratación

La temperatura de congelación teórica de las células suspendidas en una solución salina de ClNa $0,15\text{ mol/L}$ es de $-0,6^{\circ}\text{C}$. Sin embargo, la célula se encuentra relativamente protegida de la congelación debido a las organelas y a su propio contenido intracelular, soportando temperaturas de hasta -10°C sin llegar a la congelación total. El agua extracelular rica en solutos se congela mucho antes pero de modo no homogéneo. Por una parte, se forman cristales de agua sin solutos, los

cuales son desplazados y se disuelven en agua que permanece sin congelarse. Ésta es cada vez menor, con lo cual su presión osmótica se eleva, alcanzando una concentración de ClNa superior a 2 mol/L, obligando a salir agua del interior de la célula hacia el espacio extracelular. Se produce deshidratación intracelular de suficiente importancia como para desencadenar histólisis, reforzada si se realiza de modo repetido y persistente.

El pH disminuye por debajo de 4, con daño severo a proteínas, lipoproteínas y enzimas.

La temperatura a la cual cristaliza todo el sistema, juntos el solvente y el soluto, se conoce como *temperatura eutéctica*, alcanzándose en ese momento una concentración de ClNa de un 31 %. Hasta que se llega a esta temperatura crítica se mantiene la salida de líquido intracelular.

Lesión mecánica

Existen diferencias importantes en la formación de cristales de hielo según la velocidad de congelación. Cuando es muy lenta, los cristales son de gran tamaño y reducidos en número. Por el contrario, la rápida congelación da lugar a pequeños cristales pero muy numerosos.

La velocidad de descongelación colabora a conseguir efectos distintos. La descongelación rápida lleva consigo la desaparición brusca de todos los cristales, grandes y pequeños, mientras que la descongelación lenta realizada después de una congelación muy rápida produce un efecto de unión de los pequeños cristales formando otros mucho más grandes, que producen un efecto de cizalla sobre la célula.

Alteraciones vasculares

Inicialmente tiene lugar vasoconstricción, que se continúa de vasodilatación al alcanzar -15° C. Se forman microtrombos en capilares y arteriolas, hasta llegar a la isquemia. El proceso es más activo sobre los pequeños vasos, mientras que las grandes arterias son prote-

gidas por el aporte calórico secundario al alto flujo.

Reacción inmunológica

Linfocitos de animales con tumores sometidos a crioterapia muestran mayor citotoxicidad antitumoral que los controles. Se considera una respuesta estimulada por la producción de antígenos específicos de tumor durante o después de la congelación⁽²⁻⁴⁾.

HISTOLOGÍA

No se observan alteraciones histológicas de modo inmediato cuando se utiliza microscopio óptico, pero sí al realizar la observación con microscopio electrónico. A los 5 días se inician cambios muy evidentes, con necrosis e infiltrado eosinófilo en un volumen esférico de unos 3-4 mm de radio con centro en el punto de congelación. A su alrededor se visualiza una zona de necrosis parcial, radial, alternando con zonas normales o tumorales, en su caso. Los vasos se muestran congestivos y trombosados, con disminución de la actividad mitótica tumoral. A los siete días, la zona de necrosis no homogénea disminuye progresivamente de tamaño y se asiste a un notable aumento de las mitosis, que desaparece a los 14 días. El colágeno no se afecta en absoluto por la congelación. A los cuatro días se inicia revestimiento superficial por epitelio columnar en el caso de lesiones bronquiales, que llega a ser de apariencia casi normal a las seis semanas (Fig. 1).

APARATAJE Y TÉCNICA

Las fuentes de frío más comunes son fabricadas en Francia (DATE), en Alemania (ERBE) y en Gran Bretaña (Splemby), utilizando todas ellas N_2O , alcanzando menos de -40° C en la punta de la criosonda. Existe un modelo de N_2 (MST), que alcanza temperaturas más bajas, pero con el inconveniente de necesitar criosondas más gruesas, de más difícil manejo a través del broncoscopio.

Las sondas empleadas son de dos tipos: semirrígidas y flexibles. Las primeras, nece-

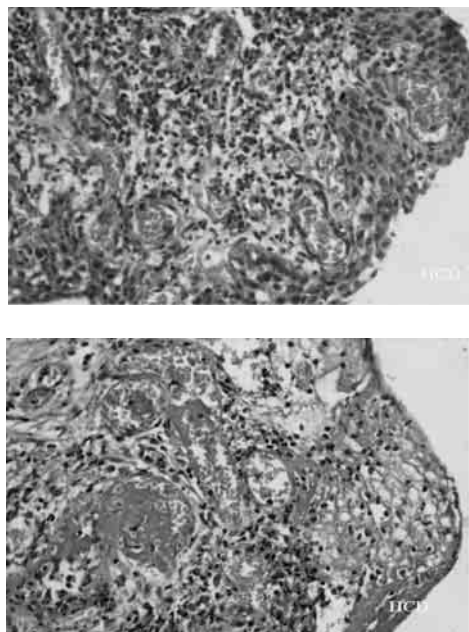


FIGURA 1. Corte histológico de la biopsia de un granuloma inflamatorio, con gran infiltrado mononuclear (imagen superior). En la imagen inferior se observa una biopsia del granuloma realizada muy próxima a la anterior, tras tratamiento con crioterapia realizado 4 días antes. Se observa la disminución notable del infiltrado inflamatorio, apareciendo amplias zonas de necrosis, con edema muy importante y obstrucción vascular.

sarias para el tratamiento de grandes tumores, se aplican únicamente con broncoscopio rígido (BR). Las flexibles, de acción mucho más limitada, han sido diseñadas para su utilización con fibrobroncoscopio de grueso canal, únicamente válidas para tratamiento de pequeñas lesiones pero permitiendo llegar a divisiones bronquiales distales no accesibles con BR.

El tratamiento habitual se realiza con BR y anestesia general. La mayor parte de los pacientes, sobre todo los tumorales, llegan en mal estado, y pueden presentar situaciones de emergencia durante la intervención, cuyo tratamiento puede facilitarse utilizando el BR. Así pues, se extremarán las precauciones, actuan-

do en quirófano, con equipo de resucitación, ayudantes muy bien entrenados y un anestesta experto y buen conocedor de la técnica, capaz de mantener un buen estado del paciente en respiración espontánea durante el mayor tiempo posible y, además, proporcionar tranquilidad al endoscopista. Puede aplicarse O_2 a FiO_2 elevada, ya que no existe riesgo de explosión.

La aplicación del frío debe realizarse de manera pautada, sin olvidar las acciones que se producen en los tejidos y descritas en el apartado correspondiente. Puede hacerse con aposición de la sonda en la superficie de la lesión a tratar o bien, como puede ser el caso de tumores, penetrando en el interior del mismo. En el primer caso, el volumen de tratamiento será el de una semiesfera de 3-4 mm de radio, cuyo centro estará en la punta de la criosonda, mientras que en el segundo caso será el de una esfera completa con el centro situado en la misma posición. En ambos casos los bordes de la congelación no serán nítidos, sino que se podrán observar irregularidades debidas a las variaciones de la estructura tisular, con existencia o no de colágeno, o a diferencias en la vascularización.

Recordando los efectos de la congelación descritos anteriormente, el fundamental depende de la rotura celular secundaria al efecto mecánico y a la deshidratación y posterior rehidratación del citoplasma acompañando al proceso de congelación y descongelación. La aplicación del frío se hará en ciclos sucesivos de congelación rápida durante 20 segundos y posterior descongelación lenta, repetidos en tres ocasiones al menos, lo que favorece los cambios a que se ha hecho mención, incluyendo las variaciones de pH y los efectos sobre la vascularización.

Para conseguir la necrosis de lesiones tumorales o de formaciones benignas sensibles, será necesario hacer confluír parcialmente las pequeñas esferas de congelación conseguidas en cada aplicación, hasta conseguir que todo el volumen de tejido haya sufrido el proceso de congelación-descongelación. El tra-

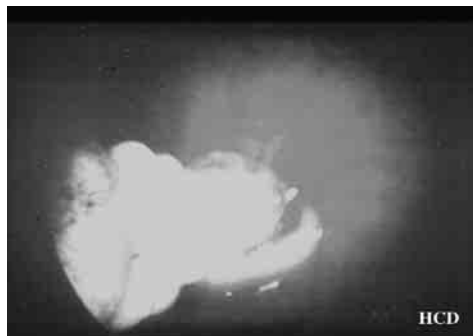

FIGURA 2. Visión directa de la aplicación de crioterapia sobre un bronquio, previamente a la realización de una biopsia en una zona muy vascularizada.

tamiento de un volumen lesional de 1 cc consume unos 10 minutos.

En la figura 2 se observa un ejemplo de aplicación de la crioterapia.

Los efectos macroscópicos no tendrán lugar hasta varios días después, cuando aparecerán escaras que tenderán a su caída a la vía aérea y posterior expulsión con la tos o con la ayuda de pinzas. Generalmente los tratamientos exigen más de una sesión. No será nunca una técnica a emplear en situaciones de cuya solución dependa la supervivencia inmediata del paciente, precisamente por su lentitud de acción⁽³⁻⁵⁾.

INDICACIONES

Las indicaciones abarcan procesos benignos y malignos, siendo más sensibles las lesiones con rica vascularización. En los primeros la finalidad es curativa, mientras que en los segundos suele ser paliativa. Se alcanzan buenos resultados en un 75% de los casos. Las principales indicaciones vienen referidas en la tabla 1⁽⁶⁻¹⁰⁾.

En líneas generales, las indicaciones de la crioterapia en broncología son muy semejantes a las del láser Yag-Nd, con la excepción de pacientes con obstrucción grave que suponga riesgo vital y que necesite actuación de urgencia, dada su lentitud de acción. Resulta

muy interesante aprovechar las ventajas de ambos métodos, utilizando la crioterapia para completar en profundidad la acción del láser sobre tumores de crecimiento endobronquial, prolongándose el tiempo de recurrencia tumoral local. Favorece la acción de la quimioterapia por efecto vascular⁽⁸⁾. Finalmente estudios realizados por Vergnon parecen demostrar una mejor evolución con radioterapia en aquellos pacientes con buena respuesta al tratamiento previo con crioterapia⁽⁷⁾. Es interesante señalar su utilidad para extraer cuerpos extraños porosos por su gran adhesividad.

COMPLICACIONES

Son mínimas. La más frecuente es fiebre pasajera. La retirada de la criosonda debe de ser realizada sólo cuando ha tenido lugar la descongelación para evitar arrancamiento de tejido por adherencia. Por otra parte, es muy importante no realizar giros de la punta del fibrobroncoscopio cuando se está produciendo congelación debido a la fragilidad que adquiere la fibra óptica con las temperaturas muy bajas. La hemorragia es muy rara⁽⁴⁾.

Como resumen, podemos decir que la crioterapia endoscópica es una técnica sencilla una vez obtenida habilidad con el broncoscopio rígido, barata, con pocas complicaciones, efectiva, cuya aplicación principal es la de tratamiento paliativo de tumores malignos endobronquiales, con la limitación de no estar indicada en situaciones de urgencia vital por la lentitud de sus efectos biológicos.

ELECTROCAUTERIO

INTRODUCCIÓN

Es la aplicación de calor sobre los tejidos producido por corriente eléctrica. Utilizado desde hace décadas, cuando se utiliza un broncoscopio para hacer tratamientos en la vía aérea se habla de electrocauterio endobronquial. Indistintamente puede hablarse de electrocirugía, electroterapia y diatermia quirúrgica, o bien, de electrofulguración si hay vaporización, electrocoagulación si buscamos

TABLA 1. Indicaciones de crioterapia endobronquial**1. Tumores malignos:**

- Con criterios de irresecabilidad y de inoperabilidad.
- Recidivas después de cirugía, radioterapia y/o quimioterapia.
- Tumores intraluminales con poco componente extrínseco.
- Tratamiento en pacientes que rechacen la cirugía.
- Desobstrucción bronquial previa a la realización de radioterapia externa.

2. Tumores benignos de crecimiento endobronquial con excepción de lipoma, fibroma y traqueopatía osteocondroplásica.

3. Tumor carcinoide, sólo en casos con alto riesgo quirúrgico o ante negativas del paciente a seguir tratamiento quirúrgico.

4. Granulomas y estenosis no fibróticas traqueales y bronquiales, incluyéndose las estenosis sobre suturas de trasplantes de pulmón.

5. Tumor “in situ”.

6. Cuerpos extraños porosos.

7. Biopsia diagnóstica de tumoraciones sangrantes.

8. Crioanalgesia sobre nervios intercostales.

coagulación y hemostasia, y electrosección en el caso de perseguir corte.

El paso de electricidad se convierte en calor al vencer la elevada resistencia de los tejidos a su paso⁽¹¹⁾, produciendo coagulación o vaporización de la superficie tisular cuando se aplica sobre una pequeña superficie. Los tratamientos paliativos de neoplasias endobronquiales son los más beneficiados de esta técnica.

TÉCNICA

Puede ser empleada con fibrobroncoscopio o broncoscopio rígido, dependiendo de la experiencia del endoscopista y del riesgo de la intervención. El primero se emplea más en Estados Unidos y en Gran Bretaña, mientras que el aparato rígido es de uso más frecuente en Europa. Del mismo modo, puede ser necesaria anestesia general o local.

El electrocauterio necesita corriente alterna de alta frecuencia (10^5 a 10^7 Hz), ya que con

frecuencias inferiores se produce estímulo nervioso y muscular. La capacidad de coagular, vaporizar, o cortar tejido está en relación con la potencia aplicada y la resistencia de los tejidos. Al alcanzar 70° C tiene lugar coagulación y a partir de 200° C carbonización. El grado de destrucción tisular depende de la potencia aplicada, características del tejido, y de la superficie de contacto del tejido y el electrodo. En broncoscopia es deseable emplear sondas monopolares. Al revés de la crioterapia, a menos superficie de contacto más destrucción.

En general, los enfermos que presentan un cuadro grave (insuficiencia respiratoria, hemorragia masiva, obstrucción de la vía aérea con riesgo para la vida) son candidatos a la utilización de broncoscopio rígido con anestesia general. En los casos en los que sea necesaria una rápida resección tumoral por estenosis bronquial secundaria a crecimiento endoluminal deben de valorarse técnicas como el láser, la

resección con instrumento rígido o el electrocauterio, y frecuentemente una combinación de ellas, sin olvidar la colocación de *stents* en el caso de compresión extrínseca o malacia.

En los últimos años se ha desarrollado la técnica del chorro de argón plasma, que produce coagulación y necrosis en superficie. Su acción es semejante a la del electrocauterio, pero con la particularidad de que la electricidad se transmite por un chorro de argón, que hace una distribución relativamente amplia del mismo sobre la superficie del bronquio, produciendo un efecto coagulador más extenso. Los hallazgos histológicos tras su aplicación muestran los mismos cambios que con el electrocauterio. Su indicación fundamental es la hemostasia^(12,13).

INDICACIONES

Son muy parecidas a las de la crioterapia, con algunas matizaciones. Es, habitualmente, un tratamiento paliativo en lesiones malignas. En patología benigna puede llegar a ser el único tratamiento necesario. Su validez para el tratamiento de la displasia o el carcinoma *in situ* no está claramente establecida y la experiencia es muy corta. De cualquier modo, las lesiones a tratar deben de ser visibles endoscópicamente y con gran componente endoluminal.

Aunque el tratamiento de elección en lesiones que necesitan resección tumoral rápida es el láser y el corte con broncoscopio rígido, la electrocoagulación también puede ser de utilidad en casos seleccionados, empleando un asa para su resección. Lesiones de elección son las de aspecto polipoide o aquellas que pueden ser abarcadas ampliamente con el bucle del electrodo.

Al igual que la crioterapia, algunas lesiones fibróticas no son susceptibles de tratamiento. No es efectivo en la extracción de cuerpos extraños⁽¹⁴⁾.

COMPLICACIONES

La hemorragia ha sido descrita en algunas ocasiones (2,5%). La mortalidad es baja. Suted-

ja et al.⁽¹⁵⁾ refieren una neumonía por aspiración. Otras posibilidades son quemaduras por fuego al utilizar oxígeno a elevadas concentraciones, con riesgo de ignición de endoprótesis de silicona. Su utilización en pacientes portadores de marcapasos o desfibriladores puede desencadenar mal funcionamiento de los aparatos. Aunque en modelos animales se ha demostrado la posibilidad de otras complicaciones como neumotórax, perforación bronquial, estenosis, y destrucción de cartilago, no se han comunicado en personas. No obstante, las series alcanzadas no son suficientemente grandes como para extraer conclusiones definitivas.

LÁSER

INTRODUCCIÓN E HISTORIA

Las bases teóricas de la tecnología láser surgen del genio científico Albert Einstein (Ulm 1879 – Princeton 1955) quien en 1917, un año después de publicar la Teoría de la Relatividad, anuncia la Teoría de la Energía Radiante⁽¹⁶⁾ demostrando que era posible estimular los átomos de manera que todos ellos emitan luz de la misma longitud de onda; proceso denominado emisión estimulada. En 1958, los físicos estadounidenses Arthur Schawlow y Charles Hard Townes describen los principios teóricos del funcionamiento del láser. Es, finalmente, en 1960 cuando un físico de la Universidad de Los Angeles, Theodore Maiman, construye el primer láser que funcionó en el mundo, utilizando como medio activo un cristal de rubí⁽¹⁷⁾. Hay que esperar a 1973 para asistir a la primera aplicación de la energía del láser en el árbol traqueobronquial, llevada a cabo por Strong y Jako, utilizando un láser de CO₂.

CONCEPTOS GENERALES

La palabra láser es la sigla del inglés *Light Amplification by Stimulated Emission of Radiation* que en castellano significa amplificación de la luz por emisión estimulada de radiación. Esto quiere decir que, mientras que la luz que usamos normalmente contiene todo el espec-

tro de colores, el láser es un rayo de luz de un único color de forma amplificada. Partiendo de la Teoría de la Energía Radiante, Einstein emite la hipótesis de que bajo ciertas condiciones los átomos o las moléculas pueden absorber la energía –luz o cualquier otra forma de radiación– siendo capaces, después de ser estimulados, de restituir dicha energía almacenada de forma amplificada respecto de la energía inicialmente absorbida. Así, cuando un átomo en su estado basal de energía –*estado fundamental*–, cargado positivamente en su núcleo y rodeado de electrones con carga negativa, recibe energía procedente de diferentes fuentes, dicha energía es transferida a uno de sus electrones que asciende a un nivel de energía superior, a una órbita más alejada del núcleo. Se considera que el átomo está en un estado excitado. En este estado de excitación el átomo persiste durante fracciones de segundo, cayendo espontáneamente el electrón a su estado basal. En esta caída se desprende energía electromagnética en forma de fotón. Cuando estos hechos acontecen de forma natural se le denomina *emisión espontánea* y a la luz emitida fluorescencia. La amplificación por emisión estimulada de radiación ocurre cuando al átomo en su estado excitado le hacemos chocar con un fotón exterior emitido en su misma frecuencia. Esta interacción provoca la salida de un fotón idéntico; habrá dos fotones (el original y el estimulado) de la misma energía, en la misma dirección, duplicando la intensidad de la luz resultante. Estos fotones, a su vez, pueden estimular otros átomos excitados en el medio, produciéndose más fotones y así sucesivamente generándose una cascada de luz de igual longitud de onda.

La luz láser tiene tres propiedades características: *coherencia*, *colimación* y *monocromaticidad*. La coherencia significa que las ondas están en fase, es decir, los picos y los valles de todas las ondas están sincronizadas en el tiempo y el espacio, vibrando todas al unísono, transmitiéndose con mínima o nula interferencia, lo que le permite alcanzar largas distancias sin perder potencia, focalizándose el rayo en puntos

de impacto muy localizados, cediéndose gran energía en dicho punto. La coherencia explica el poder del láser. La monocromaticidad significa que todas las ondas tienen la misma longitud de onda y, por tanto, un mismo y único color. La longitud de onda depende del material que se utilice como medio activo y es la principal responsable de los efectos biológicos del láser, correspondiendo a cada longitud de onda efectos específicos sobre el tejido. Finalmente, la colimación explica que todas las ondas viajan en la misma dirección –*unidireccionalidad*– y son distribuidas de forma paralela.

FUNCIONAMIENTO DEL LÁSER

El láser es un dispositivo que transforma diferentes formas de energía en radiación electromagnética. Al láser se le puede suministrar la energía de diferentes formas (eléctrica, química, etc.) pero la que emite va a ser siempre radiación electromagnética. Se basa en un *medio activo o iónico* que puede ser sólido, líquido o gaseoso, que se coloca dentro de un cilindro llamado *cavidad óptica* que contiene dos espejos enfrentados y paralelos. Uno de los espejos es completamente opaco y el otro semitransparente. Desde fuera se estimula el medio activo con una *fente de energía* (eléctrica, química, otro láser...) excitándose los átomos de dicho medio que emiten fotones que circulan dentro de la cavidad óptica en todas las direcciones, reflejándose en los espejos y estableciendo un recorrido de ida y vuelta en el cual se irán estimulando el resto de los átomos en estado excitado (emisión estimulada), lo cual desencadena la generación progresiva de nuevos fotones hasta el agotamiento de la población atómica. Una parte de esa luz generada pasa a través del espejo semitransparente y forma el rayo de láser, el cual se canalizará hasta el foco de aplicación mediante una serie de lentes, espejos y/o fibra óptica según necesidades y características de la radiación.

EFECTOS DEL LÁSER

Cuando la energía emitida por un láser es absorbida por el tejido se producen unos efectos

tos en éste que dependen del tipo de láser y de la naturaleza del tejido. La cantidad de energía concentrada en un punto –*densidad de potencia*– depende de cuatro factores: características del tejido, potencia de irradiación, tiempo de irradiación y distancia al lugar de aplicación.

Los efectos sobre el tejido pueden ser de tres tipos: fototérmico, fotoquímico y fotoacústico. El efecto térmico es el más conocido y utilizado para fotorresección de lesiones traqueo-bronquiales y derivado del aumento de calor en los tejidos que origina daño térmico celular mortal a partir de los 40° C y progresivamente, según aumenta la temperatura, coagulación, carbonización y vaporización. Los efectos fotoquímicos se pueden utilizar con finalidad diagnóstica o terapéutica, detectando la fluorescencia proveniente de los tejidos tumorales en el primer caso o aplicando la luz de determinados láser sobre tejido previamente sensibilizado (terapia fotodinámica) en el segundo. El efecto fotoacústico resulta de un desplazamiento brutal que sufre el tejido cuando recibe una onda de choque a partir de una irradiación láser que genera altos niveles de energía en el tejido de forma muy rápida.

TIPOS DE LÁSER

El láser *Nd-YAG* tiene unas características que le convierten en la mejor opción para tratamientos de fotorresección en la vía aérea^(18,19). Tiene una longitud de onda de 1.064 nm, emite en el infrarrojo, por lo que precisa de un láser guía (He-Ne) para dirigir el disparo. El medio activo es sólido y se trata de un cristal sintético compuesto por ytrio, aluminio y granate dopado con neodimio. Puede transmitirse por fibra óptica, lo cual posibilita su aplicación mediante fibrobroncoscopio. Tiene un excelente poder de coagulación y una gran acción térmica en profundidad, penetrando unos 6 mm en el tejido y coagulando vasos de hasta 2 mm de diámetro. Produce retracción tisular y coagulación a bajas potencias y vaporización a potencias mayores, llegando hasta los 100 vatios. Los efectos titulares dependen

de la densidad de potencia pero además va a tener gran influencia la coloración del tejido ya que la absorción de la energía de este tipo de láser es color-dependiente, de manera que las zonas poco coloreadas absorben poco la energía y pueden ser atravesadas sin efectos visibles y los efectos en profundidad pueden ser mayor de lo esperado.

El láser de CO₂ con una longitud de onda de 10.600 nm es invisible y tiene una gran absorción en la superficie y escaso poder de penetración, lo que le hace ideal para el corte fino. Su incapacidad para transmitirse por fibra óptica y su escaso poder de coagulación en vasos mayores de 0,5 mm limita su aplicación en tumores del árbol respiratorio.

Los láser de *Argón* o *Kriptón* detectan la fluorescencia emitida por células tumorales convenientemente sensibilizadas y son útiles para el diagnóstico precoz del cáncer de pulmón

Los láser de *Argón-Dye*, de *Vapor de Oro* o de *Diodos* son útiles en terapia fotodinámica. El de Diodos también se puede utilizar para fotorresección al estar disponible en dos presentaciones con longitudes de onda diferentes y, por otra parte, es muy potente y tiene un tamaño reducido al ser el medio activo un *chip* milimétrico, lo que hace que sea muy manejable y versátil.

INDICACIONES Y TIPO DE LESIONES

La primera indicación de la aplicación de láser en la vía aérea es el tratamiento, con fines paliativos, de la obstrucción sintomática de la vía aérea central por tumores malignos, primarios o metastásicos, no subsidiarios de tratamiento quirúrgico y la segunda, el tratamiento, con fines paliativos, de estenosis traqueales benignas, principalmente las secundarias a intubación o traqueostomía⁽²⁰⁻²²⁾. Los tumores de pronóstico incierto pueden ser otra indicación menos común, considerando siempre que la resección quirúrgica es preferible en todos los casos posibles⁽¹⁹⁾. Los tumores benignos, el control local de una hemorragia en tumores sangrantes, la extracción de cuer-

TABLA 2. Indicaciones de laserterapia endobronquial

1. Tratamiento paliativo de la obstrucción sintomática de la vía aérea central por *tumores malignos*, primarios o metastáticos, no subsidiarios de cirugía.
2. Tratamiento curativo de *estenosis traqueales benignas*.
3. Tratamiento *prequirúrgico de lesiones malignas*.
4. *Tumores benignos* con obstrucción sintomática de la vía aérea central, sobre todo irresecables y/o inoperables (hamartoma, papiloma, lipoma).
5. *Tumores de pronóstico incierto* (carcinoide, tumor mucoepidermoide o carcinoma adenoide quístico). Cirugía siempre que sea posible.
6. Extracción de *suturas, cuerpos extraños* (prótesis metálica, eliminación de tejido de granulación circundante).
7. Control local de *hemorragias* por lesiones muy sangrantes.
8. Tratamiento de *granulomas*.

pos extraños, el tratamiento de granulomas o el tratamiento prequirúrgico en tumores malignos para mejorar la situación clínica, por ejemplo en una neumonía obstructiva, o para valorar mejor el tipo de cirugía son indicaciones menos frecuentes.

La tabla 2 resume las principales indicaciones de la resección con láser en patología traqueobronquial.

De acuerdo con Ramser et al.⁽²³⁾ las lesiones malignas de la vía aérea que más se benefician del tratamiento con láser son aquellas lesiones localizadas en tráquea o bronquios principales, de aspecto exofítico o polipoide, de corta extensión (menores de 4 cm), con componente intrabronquial extenso, que producen una obstrucción no completa con luz distal visible y con pulmón distal a la obstrucción funcionante (colapso menor de 4 semanas). La figura 3 muestra una lesión con estas características.

Las que califican como lesiones no favorables, lo que no quiere decir que estén contraindicadas, serían aquellas lesiones de localización en lóbulos superiores o segmentarias, extrínsecas o con infiltración submucosa extensa, de gran extensión (más de 4 cm), con obs-

trucción completa sin luz distal visible y con colapso crónico distal a la obstrucción (mayor de 4 semanas). La obstrucción completa de la luz de la vía aérea es una contraindicación formal y una de las causas más comunes para no llevar a cabo la resección con láser⁽²⁴⁾.

Igualmente, en las estenosis traqueales benignas los mejores resultados se obtienen en los granulomas o estenosis concéntricas, localizadas, con tejido fibrótico intraluminal y de corta extensión (1 ó 2 anillos traqueales). Por el contrario, situaciones desfavorables serían las estenosis sinuosas o irregulares, con distintos niveles de afectación, de larga extensión (más de 2 anillos traqueales) y con gran componente inflamatorio o malácico añadido.

TÉCNICA DE LA RESECCIÓN BRONCOSCÓPICA CON LÁSER

Aunque no existe acuerdo unánime al respecto, la mayoría de los autores prefieren la utilización del broncoscopio rígido (BR) para la aplicación del láser^(19,20,25,26) reservando el fibrobroncoscopio para aquellas lesiones muy distales, poco hemorrágicas (granulomas, papilomas), de pequeño tamaño o tumores recu-

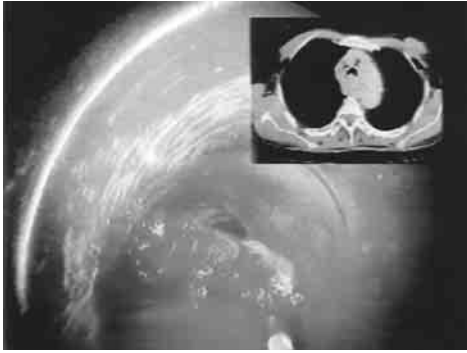


FIGURA 3. Carcinoma epidermoide en pars membranosa traqueal. En la región caudal se observa la sonda de láser y en el ángulo superior derecho se aprecia un corte de TAC de la citada lesión.

rrentes y pediculados de base de implantación pequeña. El tratamiento con BR es más rápido y efectivo y, lo más importante, más seguro, permitiendo un mejor campo de trabajo, una mejor aspiración y mantenimiento de la ventilación y un mejor abordaje de las posibles complicaciones que pueden surgir, principalmente hemorragias graves, además de posibilitar otros tratamientos que a veces se precisan tras laserterapia como es la colocación de prótesis. El BR cumple los tres prioridades de seguridad que deben presidir el tratamiento con láser endobronquial: mantenimiento de la ventilación, aspiración eficaz y buen campo visual⁽²⁷⁾. Pero no hay que olvidar que ambas técnicas son complementarias y el fibrobroncoscopio es muy útil y recomendable para aspirar y revisar con frecuencia la vía aérea durante todo el procedimiento. Cualquier tratamiento endoscópico en la vía aérea debe ser llevado a cabo por personal experimentado en los dos tipos de instrumentos, rígido y flexible.

PROCEDIMIENTO CON BRONCOSCOPIO RÍGIDO

Nosotros utilizamos el broncoscopio rígido Dumon-Harrell y, como método de anestesia y ventilación, anestesia general y relajación muscular para la intubación con el BR y

neuroleptoanalgesia con ventilación espontánea-asistida durante la intervención.

Una vez sobrepasadas las cuerdas vocales se sitúa el extremo del BR a una distancia próxima de la lesión a tratar, aprovechando el bisel del BR para cubrir las zonas de mayor riesgo de perforación con el láser. La óptica se mantiene dentro del tubo rígido para evitar que se ensucie y por delante de ésta se sitúa la sonda de aspiración, muy próxima a la lesión, y la fibra del láser, enfrente del catéter de succión. Cuando la lesión a tratar es una *estenosis traqueal benigna* se aconseja utilizar disparos cortos de alta potencia (40 vatios en pulsos de 0,7 segundos de duración). Se realizan cuatro cortes radiales, a las 3, 6, 9 y 12 horas, cuidando siempre que el *disparo sea paralelo a la luz traqueal*; sobre todo evitar disparar sobre la pars membranosa traqueal, la más débil y susceptible de lesión por el rayo láser. Tras las incisiones el tejido estenótico tiende a abrirse o separarse, con mínimo o nulo sangrado. Con tubos rígidos, de tamaño progresivamente mayor, se va dilatando el área estenótica hasta obtener una luz aceptable. El objetivo es *utilizar la menor energía láser posible* para evitar los cambios inflamatorios que llevan a la reestenosis.

En caso de lesiones traqueobronquiales malignas, se lleva el extremo del BR lo más próximo al borde superior del tumor y se usa el láser de forma que produzca más coagulación que vaporización (25-30 vatios en pulsos de 1 segundo)^(19,26). Con el catéter de succión se aspiran secreciones, restos necróticos y humo procedente de la carbonización de los tejidos y se usa también para palpar el tumor suavemente y valorar su consistencia y propensión al sangrado. A medida que se va fotocoagulando la superficie del tumor, éste se va encogiéndose y tornando a un color más pálido. Cuando el tejido es carbonizado cambia a una coloración negruzca y aumenta mucho la absorción del láser. Una vez que el tumor ha sido fotocoagulado se realiza la resección mecánica con el BR, haciendo avanzar éste con un movimiento rotatorio, *ejerciendo presión en sen-*

tido paralelo a la vía aérea, no contra el lecho tumoral. Con el catéter de succión y/o con un fórceps de BR se extraen los restos tumorales y, una vez restablecido el calibre de la vía aérea, se fotocoagula el lecho tumoral en toda su extensión usando disparos cortos y a menor potencia del láser; esto previene sangrados tardíos. El uso de la anestesia local ha de ser generoso. Durante todo el procedimiento y de forma concienzuda al final del mismo se revisa la vía aérea y se aspiran secreciones con el fibrobroncoscopio. No hay que olvidar que se trata esencialmente de un tratamiento paliativo, y que diferente cantidad de tumor va a permanecer en la vía aérea. El objetivo es conseguir un calibre funcional sin lesionar la pared. Finalizado el proceso, se revierte la anestesia, se extuba al paciente y pasa a su habitación de hospital dándose de alta a las 24 horas tras decidir si es subsidiario o no de otro tratamiento (la braquiterapia se puede aplicar a las 24 horas de finalizado el láser). Utilizamos una dosis única de ceftriaxona iv de 2 g y aerosolterapia con broncodilatadores y corticoides cuando la manipulación ha sido muy prolongada.

Dumon ha descrito 10 principios básicos sobre seguridad en el tratamiento con láser⁽²⁵⁾: conocer las *zonas anatómicas de riesgo* (arco aórtico, arteria pulmonar y esófago como principales), tener un *equipo humano* de trabajo capacitado y bien entrenado, *evaluar cuidadosamente al paciente* antes del tratamiento, usar BR para cualquier obstrucción severa, especialmente si es maligna, *monitorización oximétrica* y de la función cardiaca, interrumpiendo el tratamiento el tiempo que sea necesario al menor signo de hipoxemia, disparar el *láser paralelo* a la pared de la vía aérea, no dirigiéndola nunca perpendicular a la misma, coagular cuanto sea necesario pero nunca usar el láser a una potencia superior a los *50 watos* (es preferible la resección mecánica posterior a la fotocoagulación que la resección láser solamente), *nunca* ignorar el sangrado por pequeño que sea, terminar el proceso con una *fotocoagulación adecuada del lecho lesional*

y aspirar todo el árbol traqueobronquial y mantener al paciente en observación en una sala de recuperación tras el tratamiento por un periodo razonable de tiempo. A estos principios habría que añadir los recomendados por Colt⁽²⁸⁾: cuando se está utilizando el láser mantener la fracción inspiratoria de oxígeno por debajo del 40-50 %, evitar disparar sobre las prótesis de silicona, mantener todo el material inflamable lejos del campo operatorio, si se está utilizando láser a través de un tubo endotraqueal utilizar un tubo metálico y protección ocular del paciente y todo el personal de quirófano, en el segundo caso con gafas especiales específicas para cada tipo de láser.

PROCEDIMIENTO CON BRONCOSCOPIO FLEXIBLE

Se usa la técnica estándar de la fibrobroncoscopia y una vez llegado a la lesión se introduce la fibra láser a través del canal de trabajo, manteniéndola a 1-2 cm de la punta del fibroscopio. La anestesia local suele ser suficiente para realizar la técnica con mínimas molestias para el paciente. De forma genérica se usarán disparos de 30 watos en pulsos de 0,7 segundos. Si hay que coagular un tumor sangrante los disparos se dirigirán a la base del tumor, nunca sobre el punto de sangrado. Mehta recoge, en lo que denomina la "Regla de los Cuatro"⁽²⁹⁾, las normas básicas de seguridad cuando se usa fibrobroncoscopio para tratamiento con láser: FiO₂ menor del 40 %, potencia de la fibra láser de 40 watos para las de no contacto y de 4 watos para las de contacto, pulsos de 0,4 a 1 segundo de duración, mantener la punta de la fibra láser al menos a 4 cm del extremo del tubo endotraqueal, a más de 4 mm del extremo del fibrobroncoscopio y a más de 4 mm de la lesión, limpieza de la punta del láser cada 40 disparos, tiempo de tratamiento menor de 4 horas y 4 como número de miembros recomendado en el equipo de trabajo.

En caso de lesiones bilaterales, se aconseja empezar el tratamiento por el lado menos obstruido a fin de obtener una vía permea-

ble lo antes posible. En caso de lesiones traqueales o neumonectomizados (anatómicos o funcionales), emplear siempre BR. Cuando el tratamiento ha de realizarse en pacientes ventilados mecánicamente seguir estrictamente la regla de los cuatro, ya que existe un alto riesgo de fuego intrabronquial, procediendo a la retirada inmediata de la fibra láser, el tubo endotraqueal y el fibrobroncoscopio, revisión de la vía aérea y administración de corticoides, broncodilatadores y antibióticos, si éste se produce. El tejido de granulación y la estenosis son secuelas frecuentes⁽²³⁾.

COMPLICACIONES DE LA FOTORRESECCIÓN CON LÁSER

Las principales complicaciones del tratamiento con el láser de Nd-YAG son: *hemorragia*, *hipoxemia*, muerte (índice de mortalidad de 2,7%), fuego en el árbol traqueobronquial, neumotórax, fistula traqueoesofágica y perforación bronquial⁽⁵⁰⁾. En menor proporción: problemas cardiovasculares por la hipoxemia, embolismo cerebral y sistémico, retención de secreciones o hemorragia postratamiento. La causa más frecuente de muerte en estos tratamientos es la hemorragia masiva (34,5%)⁽⁵¹⁾, seguida de la insuficiencia respiratoria.

CONTRAINDICACIONES

La única contraindicación absoluta para la aplicación de láser endobronquial es la enfermedad extraluminal. En la tabla 3, modificada de Fenton JJ, et al.⁽²⁶⁾ se enumeran las contraindicaciones absolutas y relativas de la técnica.

RESULTADOS

El objetivo del tratamiento es la repermeabilización de la vía aérea y numerosos estudios demuestran una mejoría sintomática y de la calidad de vida, advirtiéndose también una mejoría en la supervivencia^(52,53).

TERAPIA FOTODINÁMICA

Consiste en la aplicación de una luz láser con una longitud de onda determinada sobre un tejido tumoral previamente sensibilizado

TABLA 3. Contraindicaciones de la broncoscopia láser

1. Absolutas

Enfermedad extraluminal

2. Relativas

Enfermedad broncopulmonar obstructiva severa

Enfermedad neoplásica avanzada

Afectación de arterias pulmonares

Colapso crónico

Pulmón no funcionante distal a la obstrucción

Lesión de la pared posterior de la tráquea (alto riesgo de perforación)

Ausencia de luz bronquial (alto riesgo de perforación)

Carcinoma microcítico (frecuente afectación extrabronquial)

Malacia traqueobronquial

Infarto reciente

Anormalidades en la conducción y arritmias severas

Hipotensión severa

Insuficiencia cardiaca descompensada

Fistula traqueoesofágica (alto riesgo de perforación)

Radioterapia extensa previa (alto riesgo de perforación)

Diátesis hemorrágica

Sepsis

Anormalidades electrolíticas

para inducir en dicho tejido daños estructurales en las células que las conduce a su muerte. El fotosensibilizante es retenido preferentemente por el tejido tumoral y al actuar la luz sobre el mismo se produce una reacción fotodinámica que en presencia de oxígeno causa, a través de un proceso fotooxidativo, daños citotóxicos en el tejido tumoral con mínimos daños reversibles en el tejido sano circundante.

La mayoría de los fotosensibilizantes son derivados de las hematoporfirinas. El más estudiado y extensamente utilizado es el porfímero de sodio (Photofrin®), que como su antecesor, el derivado de hematoporfirina, son obtenidos a partir de la hematoporfirina. Otros fotosensibilizantes de segunda generación poseen características que tratan de superar los inconvenientes del porfímero de sodio (PS) teniendo un mayor poder de penetración, acumulación más rápida en el tejido tumoral, posibilidad de administración por vía oral y/o disminución del periodo de fotosensibilidad cutánea. Entre éstos, unos en estudio y otros con experiencia de uso, se encuentran el 5-aminolevulínico (ALA), que se utiliza tanto para terapia fotodinámica (TFD) como para detección de tumores⁽⁵⁴⁾, el Derivado Benzoporfirina (BPD), el m-tetrahidroxifenilclorina o mTHPC (Foscan®), el 6e n-aspartilclorina (Npe6), el texafirina lutetium (Lu-Tex®) o el tin etiopurpurina o SnET2 (Purlytin®).

MECANISMO DE ACCIÓN

Los fotones del láser de 630 nm son captados por el fotosensibilizante que pasa de su nivel de energía basal a otro nivel superior (estado *singlete*). El "PS *singlete*" retorna a su estado basal directamente emitiendo un fotón y dando lugar a un fenómeno de *fluorescencia* del tumor o pasando previamente por otro estado de excitación llamado "PS *tripleto*" de más larga duración y desde el que vuelve a su estado basal a través de reacciones tipo I, formando radicales libres, y tipo II con formación de *oxígeno singlete*, principal responsable del daño celular. Esta reacción en cadena que se inicia con la absorción del fotón –el efecto biológico depende del grado de absorción lumínica– y termina con la formación de radicales libres y oxígeno *singlete* se denomina reacción fotodinámica. El fotosensibilizante se deposita en el sistema retículo-endotelial y tejidos con gran actividad mitótica (hígado, bazo, médula ósea, riñones y tejido tumoral), eliminándose en las primeras 12-24 horas de los tejidos normales. En el tejido tumoral, el foto-

sensibilizante produce efecto citotóxico directo y, fundamentalmente, lesión irreversible del lecho vascular tumoral, con estasis vascular seguido de trombosis que conduce a la necrosis tumoral por anoxia⁽⁵⁵⁾. El mecanismo de daño tumoral se relaciona con la localización del fotosensibilizante; en el caso de PS que se acumula en las mitocondrias su activación produce apoptosis.

PROCEDIMIENTO DE APLICACIÓN DE LA TFD

Se administra el Photofrin® por vía iv lenta (3-5 minutos) a dosis de 2 mg/kg y al tercer día de su administración, entre 40-50 horas de la inyección iv del PS, se realiza una primera irradiación del área tumoral como si de una broncoscopia diagnóstica se tratara utilizando un láser de Argón-Dye o de Diodos (longitud de onda de 630 nm). A las 24-48 horas se debe realizar una broncoscopia de limpieza para extraer los detritus que son muy densos, siendo necesario a veces más de una sesión de limpieza. A veces, el día 5 de la inyección iv del PS, entre las 96 y 120 horas, se lleva a cabo una segunda irradiación si persiste tumor. El tratamiento no puede repetirse antes de 30 días. El periodo durante el cual la concentración de PS en el tejido tumoral es óptima para la TFD es de 2 a 7 días desde su administración iv. Su persistencia a nivel cutáneo es de 4-6 semanas, periodo de hipersensibilidad de la piel que exige evitar la exposición a la luz del sol y fuentes intensas de calor (focos halógenos, secadores de pelo etc.)⁽⁵⁵⁾. Para la aplicación de la luz láser se pueden utilizar dos tipos de fibras: *micro-lente*, para tumores pequeños y superficiales y *cilíndrica difusora*, para tumores de mayor tamaño (≥ 5 mm) y exofíticos, en los cuales la fibra puede insertarse dentro del tumor (irradiación intersticial).

INDICACIONES DE TRATAMIENTO

La TFD está indicada en el tratamiento de carcinomas de pulmón microinvasivos, cuya extensión se limita a la pared bronquial y no

son aptos para la cirugía o la radioterapia, contraindicándose formalmente su aplicación cuando existe afectación ganglionar por el tumor. Tampoco es efectiva cuando hay infiltración submucosa o compresión extrínseca.

Los trabajos de Furuse et al.⁽³⁶⁾ y Cortese et al.⁽³⁷⁾ avalan la buena respuesta a este tipo de tratamiento del cáncer de pulmón en estadio precoz y de tamaño menor de 1 cm.

El carcinoma *in situ* es una indicación de primera línea de este tipo de tratamiento; el carcinoma microinvasivo es una indicación opcional que se debe emplear únicamente en pacientes inoperables o de alto riesgo quirúrgico; el carcinoma invasivo es indicación solamente en un grupo muy seleccionado de pacientes inoperables y la displasia severa no es indicación, por el momento, de esta terapia⁽⁵⁸⁾.

BRAQUITERAPIA

INTRODUCCIÓN

El término braquiterapia procede del griego (braqui: corto) y se refiere a la pequeña distancia entre la fuente radioactiva y el volumen tumoral a irradiar.

La braquiterapia endobronquial con dosis elevada (BEDE) o alta tasa de dosis (HDR: *high dose rate*) es una modalidad avalada en el tratamiento paliativo y, en casos muy seleccionados, curativo de la obstrucción de la vía aérea producida por tumores malignos, ya sean primitivos o metastásicos⁽³⁹⁻⁴¹⁾. Mejora la sintomatología e incluso los índices espirométricos y la tolerancia al ejercicio, incrementando la relación ventilación/perfusión y disminuyendo la obstrucción al flujo aéreo⁽⁴²⁾. Asimismo, hay una clara regresión de las lesiones endobronquiales tras el tratamiento.

Únicamente el 25% de los tumores malignos del pulmón pueden ser resecados quirúrgicamente⁽³⁹⁾. El resto, así como algunos de los pacientes intervenidos, tienen que ser sometidos a otras modalidades de tratamiento.

El tratamiento con radioterapia externa es una modalidad utilizada frecuentemente, siendo la recurrencia habitual y difícil el retrata-

miento, por el límite que supone la tolerancia del tejido sano a altas dosis de radiación. Debido a estas limitaciones, la radioterapia endobronquial es una buena opción al concentrar la dosis eficaz en la zona de lesión bronquial y disminuir las complicaciones por sobredosificación del tejido sano^(39-41,43-48).

Una de las mayores ventajas de la BEDE es la reducción del tiempo de tratamiento, lo que permite la realización del procedimiento con mínima estancia hospitalaria, en régimen de hospital de día, reduciendo costes, disminuyendo el riesgo de movilización del catéter, y con mínima exposición radiactiva⁽³⁹⁻⁴¹⁾.

Cualquier tumor puede ser tratado mediante irradiación. La respuesta dependerá de la relación dosis-respuesta, de su radiosensibilidad y de su radiocurabilidad. Además, en la braquiterapia hay que incluir el diámetro del tumor en relación con la vía aérea. En resumen, de su índice terapéutico⁽⁴⁹⁾.

Según la ICRU (Comisión Internacional de Unidades de Radiación) se define alta tasa de dosis a la aplicación de más de 20 cGy (1 rad = 1 cGy) por minuto^(49,50). Esta modalidad de irradiación nos permite dar una elevada dosis en muy poco tiempo, haciendo más corta y tolerable la técnica. Asimismo, los modernos sistemas informáticos nos permiten homogeneizar la dosis de tratamiento además de optimizarla, siendo más precisos y minimizando las complicaciones. Por último, el fraccionamiento de la dosis hace que mejoremos los resultados y disminuyamos los efectos secundarios de la irradiación, mejorando el índice terapéutico⁽⁴⁹⁾. También se ha utilizado el tratamiento con baja tasa de dosis, que requiere que el catéter se emplace durante horas, sin que sea necesaria la hospitalización prolongada⁽⁴¹⁾, pero este procedimiento ha sido muy poco utilizado.

La primera aplicación recogida de braquiterapia se hizo en 1921 por Yanhauer, utilizando broncoscopio rígido e implantando cápsulas de radio. Posteriormente, en 1929, Kerman y Cracovaner realizan inserción de agujas de radio. En 1929, Pancoast trata un tumor del sulcus

superior. En 1933 Kerman con broncoscopio rígido, trata 8 pacientes con semillas de Radón. En 1961 Pool comunica 42 casos tratados con semillas de Radón. Hilaris y Martín entre 1961 y 1977 trataron 62 pacientes con persistencia de tumor tras cirugía.

En 1983 Mendiondo realiza la primera aplicación con fibrobroncoscopio (FB) insertando un tubo de polietileno con Iridio 192 mediante carga diferida. En 1985 Moyeau et al implantan mediante FB Iridio 125. En 1986 Rabie implanta Oro 198 en 54 pacientes y en 1986, Yoyner y Hauskins, trabajan con carga diferida con Iridio 192⁽⁵¹⁾.

INDICACIONES

Siguiendo a Vergnon⁽⁵²⁾ y, según las lesiones endoscópicas, la braquiterapia se aplicaría de elección en aquellas lesiones infiltrativas de límites imprecisos que sean abordables mediante broncoscopia flexible. Igualmente sería útil en las lesiones infiltrativas de límites precisos, tumor distal no abordable con broncoscopio rígido, tumor bronquial o traqueal sin disnea por obstrucción, y tumor *in situ* o mínimamente invasor.

Se aplica irradiación mediante braquiterapia endobronquial con las siguientes *intenciones*^(50,53):

1. Tratamiento con intención PALIATIVA:

- Pacientes con sintomatología debida a tumoración endobronquial maligna no susceptible de tratamiento curativo.

2. Tratamiento con intención CURATIVA:

- Pacientes con lesión residual maligna en el borde de resección bronquial tras la extirpación quirúrgica.

- Tumor maligno de localización endobronquial no susceptible de tratamiento quirúrgico.

Igualmente se siguen los siguiente criterios de exclusión^(53,54):

1. Imposibilidad de colocar adecuadamente el catéter vía endoscópica.
2. Supervivencia esperada inferior a dos meses.
3. Índice de Karnofsky inferior a 60.

4. Falta de consentimiento informado por parte del paciente.

TÉCNICA

La técnica consiste en colocar mediante visión directa, a través de un broncoscopio flexible, en la zona de la lesión endobronquial, un catéter de polietileno de 2 mm de sección y 995 mm de longitud, asegurándose de que este pase, si es posible, la totalidad de la zona enferma. Una vez colocado el catéter que contiene una guía metálica y bajo visión radioscópica, se retira el fibrobroncoscopio asegurándose de que el catéter no se desplaza de su emplazamiento adecuado. Se retira la guía metálica y se coloca en el interior del catéter una sonda de simulación, que lleva marcas cada centímetro desde la punta de este, que coincide con el extremo distal del catéter y que servirán de referencia para la planificación del tratamiento. Se realizan radiografías en proyecciones antero-posterior y lateral derecha. Sobre estas radiografías y con las referencias de las marcas de la sondas de simulación en relación al árbol bronquial, se determinan los segmentos a tratar.

Con las radiografías y en una plantilla digitalográfica, con el soporte informático de microelectrónica, se simula el tratamiento y se determinan las curvas de isodosis en los tres ejes espaciales. Los datos obtenidos de la simulación realizada con anterioridad son incorporados a un programa informatizado que ejecuta el tratamiento calculado, introduciendo de forma automática la fuente radiactiva por el catéter para efectuar la irradiación de las zonas predeterminadas⁽⁵⁵⁾.

No existe acuerdo en la dosis total a aplicar, ni en cuanto al fraccionamiento, aunque cada vez es más aceptado en tratar en torno a los 20 Gy en tres a cuatro fracciones con carácter semanal. De esta forma se obtienen mejores respuestas y hay menos complicaciones.

La respuesta al tratamiento se valora al mes aproximadamente de realizar la última aplicación, mediante una broncoscopia, de esa forma se define:

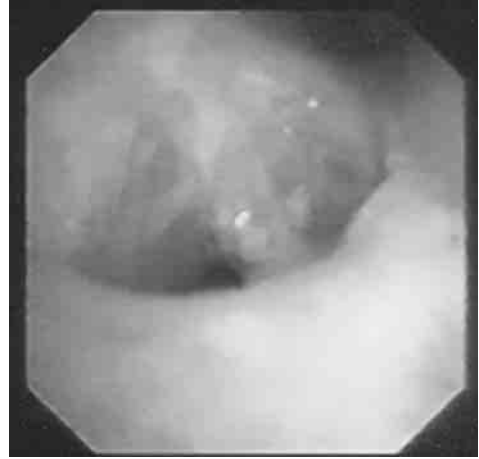
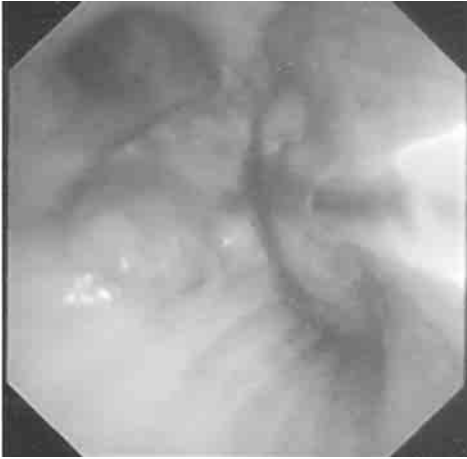
FIGURA 4. Carcinoma epidermoide en bronquio principal derecho tratado con braquiterapia endobronquial.

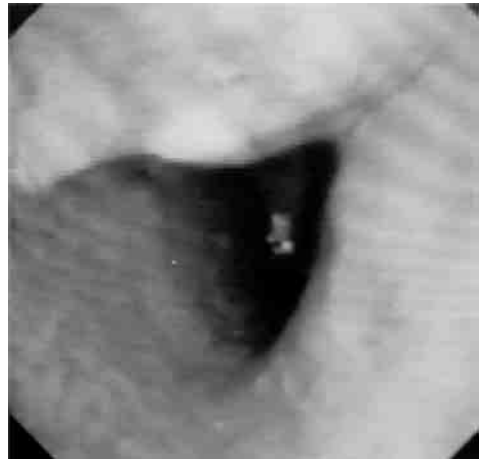
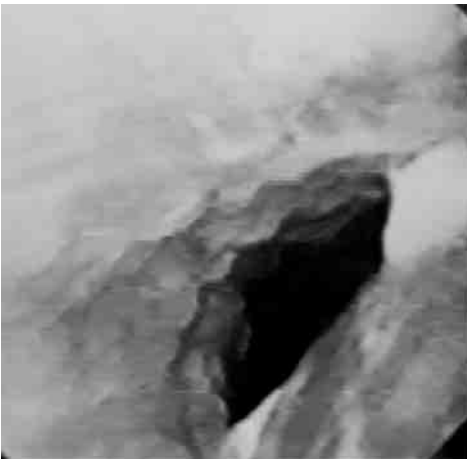

FIGURA 5. Adenocarcinoma de tráquea antes y después del tratamiento con braquiterapia endobronquial con dosis elevada.

1. **Respuesta completa:** no existe patología macroscópica sugerente de enfermedad tumoral en la zona bronquial tratada y en la biopsia no se ven células tumorales.

2. **Respuesta parcial:** persistencia de enfermedad macroscópica, aunque con mejoría de las lesiones, o si éstas han desaparecido, hubiera lesión maligna en la biopsia.

3. **No respuesta:** escasa o nula. Progresión de las lesiones endoscópicas con biopsia positiva.

El tratamiento endobronquial con braquiterapia a dosis elevada consigue casi un 60% de respuestas completas, alrededor de un 35% de respuestas parciales y sólo sobre el 5% de los pacientes tratados no responden.

En cuanto a la respuesta clínica, se valoran los síntomas debidos a la obstrucción de la vía aérea producidos por la enfermedad neoplásica (tos, disnea y estridor) mejorando de forma completa, es decir, desapare-

ciendo o volviendo a ser como antes de la enfermedad neoplásica en más del 80 % de lo enfermos.

Por síntomas, consigue controlar la hemoptisis en más el 95 % de los casos, si bien hay que tener en cuenta que nunca debe utilizarse como una técnica que pretenda conseguir un control rápido de este síntoma. Se consigue control de la tos en un 75 % de los pacientes, en prácticamente el 70 % se mejora la disnea y, según las series publicadas hasta en el 100 % de los enfermos desaparece el estridor⁽⁵²⁾.

Las principales complicaciones de la braquiterapia endobronquial son⁽⁵⁰⁾:

1. Graves:

- Hemoptisis masiva
- Fístulas

2. Menos graves:

- Neumotórax
- Broncoespasmo
- Estenosis bronquial
- Neumonitis postradiación

La incidencia de las hemoptisis letales es lo que más ha preocupado de este tratamiento y su incidencia va desde el 13 % comunicado por Taulelle⁽⁵⁴⁾ al 1 % de nuestro grupo⁽⁵⁵⁾. Cada vez se está más de acuerdo en que la hemoptisis letal, al igual que pasa con las fistulas, es una complicación que está en clara relación con la dosis aplicada y el fraccionamiento de la misma. Lo mismo sucede con las complicaciones menores.

Este tratamiento puede ser aplicado de forma secuencial a la instauración de prótesis endobronquiales ya sean de silicona o de nitrilo, o después de terapia fotodinámica^(55,56).

En resumen, la braquiterapia endobronquial a dosis elevada es un método terapéutico avalado y constatado, tanto en el tratamiento de la obstrucción de la vía aérea en los procesos malignos avanzados, primitivos o metastásicos, como en el tratamiento de los procesos incipientes con intención curativa⁽⁵⁷⁾.

Las figuras 4 y 5 son ejemplos de este tipo de tratamiento.

BIBLIOGRAFÍA

1. Maiwand MO, Homasson JP. Cryotherapy for tracheobronchial disorders. En: Mathur PN, Beamis JF, Jr, eds. Clinics in Chest Medicine. Interventional Pulmonology. Vol 16 (3). Philadelphia, London, Toronto, Montreal, Sydney, Tokio. WB Saunders Company. September 1995.
2. Homasson JP. Cryotherapy in pulmonology today and tomorrow. Eur Respir J 1989; 2: 799-801.
3. Vergnon JM. Bronchoscopic cryotherapy. J Bronchol 1995; 2: 323-7.
4. JP Díaz-Jiménez, JI Martínez Ballarín, L Callol Sánchez, S Perelló. Técnicas de reperfmeabilización bronquial. En: Fernández Fau L, Caminero Luna J, eds. Tratado de Neumología y Cirugía Torácica. Madrid: Editores Médicos S.A. 1998. p. 643-65.
5. Callol L, Villegas F, Díaz Jiménez P. La broncoscopia rígida: sus aplicaciones diagnósticas y terapéuticas. En: Álvarez-Sala Walther JL, Martínez Cruz R, eds. Atlas de Broncoscopia. Barcelona: Temis Pharma, S.L. 1998. p. 26-9.
6. Walsh DA, Maiwand MO, Nath AR, et al. Bronchoscopic cryotherapy for advanced bronchial carcinoma. Thorax 1990; 45: 509-13.
7. Vergnon JM, Schmitt T, Alamartine E, et al. Initial combined cryotherapy and irradiation for unresectable non small cell lung cancer. Chest 1992; 102: 1436-40.
8. Homasson JP, Pecking A, Rodens S, Angebault M, Bonniot JP. Tumor fixation of bleomycin labeled with 57 cobalt before and after cryotherapy of bronchial carcinoma. Cryobiology 1992; 29: 543-812.
9. Bonnette P. Complications endobronchiques dans les transplantations pulmonaires et cardiopulmonaires. Rev Mal Respir 1996; 13(5 suppl): 849-56.
10. Zuil M, Villegas F, Jareño J, Martos-Peregrín J, Llobregat N, Gómez-Terreros FJ, et al. Cryotherapy in the diagnosis of endobronchial mucormycosis. J Bronchol 2001; 8: 107-9.
11. Homason JP. Endobronchial electrocautery. Semin Respir Crit Care Med 1997; 18: 535-43.
12. Moersch HJ, Bowling HH. Primary carcinoma of the bronchus treated successfully with surgical diathermy. Ann Surg 1935; 102: 989-94.
13. Murren JR, Buzaid AC. Chemotherapy and radiation for the treatment of non-small cell lung cancer. A critical review. Clin Chest Med 1993; 14: 161-71.

14. Sheski FD, Mathur PN. Cryotherapy, electrocautery and brachithery. En: Metha AC, editor. *Clinics in Chest Medicine. Flexible Bronchoscopy in the 21st Century*. Philadelphia, London, Toronto Montreal, Sydney, Tokyo. W.B. Saunders Company. 1999.
15. Sutejda G, Van Kralingen K, Schramel FMNH, et al. Fiberoptic bronchoscopic electro-surgery under local anaesthesia for rapid palliation in patients with central airway malignancies: A preliminary report. *Thorax* 1994; 49: 1243-6.
16. Einstein A. Zur quantentheorie der Strahlung. *Physiol Z* 1917; 18: 121-8.
17. Maiman TH. Stimulated optical radiation in rubi. *Nature* 1960; 187: 493-4.
18. Dumon JF, Reboud E, Garbe L, Aucomte F, Meris B. Treatment of tracheobronchial lesions by laser photoresection. *Chest* 1982; 81: 278-84.
19. Díaz Jiménez JP, Rodríguez AN. Broncoscopia láser. En: Díaz Jiménez JP, Rodríguez AN, eds. *Neumología Intervencionista*. Ediciones Gea 2000; 31-57.
20. Brutinel WM, Cortese DA, McDougall JC, Gillio RG, Bergstralh EJ. A two-year experience with neodymium-YAG laser in endobronchial obstruction. *Chest* 1987; 91: 159-65.
21. Cavaliere S, Foccoli P, Toninelli C, Feijo S. Nd-YAG laser therapy in lung cancer. An 11-year experience with 2.253 applications in 1.585 patients. *J Bronchol* 1994; 1: 105-11.
22. Villegas Fernández FR, De Miguel Poch E, Escobar Sacristán J, Callol Sánchez LM. Resección Endoscópica. En: Callol Sánchez L, Rami Porta R, eds. *Neumotecnología. Últimas tecnologías*. Madrid: Luzán 5, S.A. de Eds 1999. p. 1-16.
23. Ramser ER, Beamis JF. Laser bronchoscopy. *Clin Chest Med* 1995; 16: 415-26.
24. Kvale PA, Eichenhorn MS, Radke JR, Miks V. YAG laser photoresection of lesions obstructing the central airways. *Chest* 1985; 87: 283-8.
25. Dumon JF, Shapshay S, Bourcereau J, Cavaliere S, Meric B, Garbi N, et al. Principles for safety in application of neodymium:YAG laser in bronchology. *Chest* 1984; 86: 163-8.
26. Fenton JJ, Beamis JF, Jr. *Laser Bronchoscopy*. En: Beamis JF, Jr, Mathur PN, eds. *Interventional Pulmonology*. Imago (USA) Inc in Singapore: McGraw-Hill 1999. p. 43-67.
27. Personne C, Colchen A, Bonete P, Leroy M, Visón A. Laser in bronchology: methods of application. *Lung* 1990; 168 (suppl): 1085-8.
28. Colt HG. *Laser Bronchoscopy*. Chest Surgery Clinics of North America 1996; 6: 277-91.
29. Mehta AC, Sidiqqi AJ, Walsh A. Prevention of damage and maintenance of a flexible bronchoscope. En: Beamis JF, Jr, Mathur PN, editores. *Interventional Pulmonology*. Imago (USA) Inc in Singapore: McGraw-Hill 1999; 9-16.
30. Brutinel WM, Cortese DA, Edell ES, McDougall JC, Prakash UBS. Complications of Nd:YAG laser therapy. *Chest* 1988; 94: 902-3.
31. Macha HN, Becker KO, Kemmer HP. Pattern of failure and survival in endobronchial laser resection. A matched pair study. *Chest* 1994; 105: 1668-72.
32. McDougall JC, Cortese DA. Neodymium-YAG laser therapy of malignant airway obstruction: a preliminary report. *Mayo Clin Proc* 1983; 58: 35-9.
33. Ross DJ, Mohsenifar Z, Koerner SK. Survival characteristics after Nd-YAG laser photoresection in advanced stage lung cancer. *Chest* 1990; 98: 581-5.
34. Dougherty TJ, Gomer CJ, Henderson BW, Jori G, Kessel D, Korbek M, et al. Photodynamic therapy. *J Natl Cancer Inst* 1998; 90: 889-905.
35. Díaz-Jiménez JP, Rodríguez AN, Díaz-Agero P. Terapia fotodinámica en el cáncer de pulmón endobronquial. En: Callol Sánchez L, Rami Porta R, editores. *Neumotecnología. Últimas tecnologías*. Madrid: Luzán 5, S.A. de Ediciones 1999. p. 1-16.
36. Furuse K, Fukuoka M, Kato H, Horai T, Kubota K, Kodama N, et al. A prospective phase II study on photodynamic therapy with photofrin II for centrally located early-stage lung cancer. *J Clin Oncol* 1993; 10: 1844-5.
37. Cortese DA, Edell ES, Kinsey JH. Photodynamic therapy for early stage squamous cell carcinoma of the lung. *Mayo Clin Proc* 1997; 72: 595-602.
38. Díaz Jiménez JP, Rodríguez AN. Terapia fotodinámica como método curativo. En: Díaz Jiménez JP, Rodríguez AN, eds. *Neumología Intervencionista*. Ediciones Gea 2000. p. 123-33.
39. Villanueva AG, Lo TCM, Beamis JF. Endobronchial Brachytherapy. *Clin Chest Med* 1995; 16: 445-54.
40. Nag S, Abitbol A, Anderson L, Blasko JC, Flores A, Harrison LB, et al. Consensus guidelines for high dose rate brachytherapy in cervical, endometrial and endobronchial tumors. *Int J Radiation Oncology Biol Phys* 1993; 27: 1241-4.

41. Hilaris BS, Porrizzo MS, Moorthy CR. Endobronchial radiation therapy. En: Wang KP, Metha AC, eds. Flexible bronchoscopy. Cambridge, Massachusetts: Blackwell Science, 1995. p. 275-87.
42. Goldman JM, Bulman AS, Rathemell AJ, Carey BM, Muers MF, Joslin CAF. Physiological effect of endobronchial radiotherapy in patients with major airway occlusion by carcinoma. *Thorax* 1993; 48: 110-4.
43. Alberti WE. Endobronchial high dose rate brachytherapy. *Int J Radiation Oncology Biol Phys* 1993; 25: 753-5.
44. Hernández P, Donath D. High dose rate endobronchial brachytherapy in the treatment of bronchogenic carcinoma. *Chest* 1993; 104: 989-91.
45. Castella J, Puzo C, Mota S. Algunos avances en broncoscopia. En: Caminero Luna JA, Fernández Fau L, editores. Actualizaciones SEPAR. Vol 2. Barcelona: Prodisa, 1996. p. 241-62.
46. Augun C, Blum JE. Treatment of unresectable lung cancer with brachytherapy. *World J Surg* 1995; 19: 823-7.
47. Tredaniel J, Hennequin C, Zalcman G, Walter S, Maylin CI, Hirsch A. La curithérapie endobronchique à haut débit de dose et sa place dans la désobstruction tumorale bronchique. *Rev Mal Resp* 1993; 10: 291-8.
48. Taulelle M, De Faucal H, Benezet O, Yacomo M, Chauvet B, Vincent P, et al. Traitement des cancers bronchiques obstructifs par curithérapie endobronchique a haut débit. Aspects techniques et resultats cliniques. *Rev Mal Resp* 1993; 10: 347-51.
49. Speiser BL. Advantages of high dose rate remote afterloading systems: physic or biology. *Int J Radiation Oncology Biol Phys* 1991; 20: 1133-5.
50. Escobar Sacristán JA, Granda Orive JI, Gutiérrez Jiménez T, Martínez Albiach JM, Fuentes Ramos M, Herrera de la Rosa A. Braquiterapia endobronquial con dosis elevada en tumores malignos del pulmón. *Arch Bronconeumol* 1997; 33: 278-83.
51. Spratling L, Speiser B. Endoscopic Brachytherapy. *Toracic Endoscopy* 1996; 2: 293-304.
52. Vergnon JM. Techniques interventionnelles et indications en endoscopie bronchique. *Encycl Med Chir (Elsevier - Paris) Pneumologie*, 6-000-M-10, 1997, 11 p.
53. Escobar-Sacristán JA, Granda-Orive JI, Gutiérrez Jiménez T, Delgado JM, Rodero Baños A, Saez Valls. Endobronchial brachytherapy in the treatment of malignant lung tumours. *Eur Respir J* 2004; 24: 348-52.
54. Taulelle M, Chauvet B, Vincent P, Felix-Faure C, Buciarelle R, Brewer Y, et al. High dose rate endobronchial brachytherapy: results and complications in 189 patients. *Eur Respir J* 1998; 11(1): 162-8.
55. Allison R, Sibata C, Sarma K, Childs CJ, Downie GH. High-dose-rate brachytherapy in combination with stenting offers a rapid and statistically significant improvement in quality of life for patients with endobronchial recurrence. *Cancer J* 2004; 10(6): 368-73.
56. Freitag L, Ernst A, Thomas M, Prenzel R, Wahlers B, Macha HN. Sequential photodynamic therapy (PDT) and high dose brachytherapy for endobronchial tumour control in patients with limited bronchogenic carcinoma. *Thorax* 2004; 59(9): 790-3.
57. Lorchel F, Spaeth D, Scheid P, Aletti P, Thariat J, Peiffert D. High dose rate brachytherapy: a potentially curative treatment for small invasive T1N0 endobronchial carcinoma and carcinoma in situ. *Rev Mal Resp* 2003; 20(4): 515-20.

ENDOPRÓTESIS TRAQUEOBRONQUIALES

Eduardo de Miguel Poch, José Alfaro Abreu

RESUMEN

La estenosis de la tráquea y de los bronquios principales es una situación de gran importancia clínica pues puede presentarse como una situación urgente y grave con riesgo de muerte por asfixia. Existen una gran variedad de causas que pueden producir estenosis traqueobronquiales aunque en la práctica las causas más frecuentes suelen limitarse a dos grupos: los tumores malignos ya sean primarios o secundarios (metástasis o por invasión local) y las estenosis traqueales secundarias a intubación traqueal translaringea o a secuelas de traqueostomía.

Las prótesis tráqueo-bronquiales endoluminales son dispositivos tubulares confeccionados con distintos materiales y diseñados para insertarse en el interior de la tráquea o bronquios con el objetivo de mantener el diámetro de su luz en límites similares a las normales. Existen en la actualidad una gran variedad de prótesis disponibles en el mercado, que pueden clasificarse según el material con el que están confeccionadas, en prótesis de sílica, metálicas y mixtas o híbridas.

En general todos los tipos de prótesis, si la indicación es adecuada y la técnica correcta, suelen resolver inicialmente la mayoría de las estenosis traqueobronquiales sean benignas o malignas. Los resultados a medio y largo plazo, las complicaciones y su manejo son los puntos principales a evaluar para la mejor selección del tipo de prótesis a utilizar.

DEFINICIÓN E INDICACIONES

Las prótesis tráqueo-bronquiales endoluminales, que en este trabajo denominaremos simplemente prótesis, son dispositivos tubu-

lares confeccionados con distintos materiales y diseñados para insertarse en el interior de la tráquea o bronquios con el objetivo de mantener el diámetro de su luz en límites similares a las normales. En la bibliografía médica en lengua inglesa se utilizan los términos *prosthesis*, *prostheses* o *stent*. Las prótesis forman parte del arsenal terapéutico endoscópico desarrollado en los últimos años para tratar estenosis y obstrucciones de la vía aérea principal, dentro de lo que se ha llamado neumología o broncoscopia intervencionista⁽¹⁾.

Las estenosis de la tráquea y de los bronquios principales es una situación de gran importancia clínica pues puede presentarse como una situación urgente y grave con riesgo de muerte por asfixia. Existen una gran variedad de causas que pueden producir estenosis traqueobronquiales (Tabla 1), aunque en la práctica las causas más frecuentes suelen limitarse a dos grupos: los tumores malignos ya sean primarios o secundarios (metástasis o por invasión local) y las estenosis traqueales secundarias a intubación traqueal translaringea o a secuelas de traqueostomía.

Exceptuando aquellos raros casos en los que existe un tratamiento específico para la estenosis traqueal, como son las causas inflamatorias o infecciosas, la resección o reconstrucción quirúrgica es, en general, el mejor tratamiento para estas lesiones; sin embargo ésta no es posible en muchas ocasiones por la situación del paciente o por las características de la lesión. El desarrollo de las técnicas endoscópicas ha permitido resolver muchas de estas situaciones mediante técnicas de dilatación, resección (mecánica, láser, crioterapia, electrocoagulación), de soporte (prótesis), de radia-

TABLA 1. Causas de obstrucción-estenosis traqueobronquial**Neoplasias**

Tumores benignos
 Tumores de pronóstico incierto
 Tumores malignos primarios o secundarios

Infecciones

Tuberculosis
 Traqueítis bacteriana
 Escleroma

Inflamatorias

Policondritis recidivante
 Granulomatosis de Wegener

Trauma o agentes físicos

Intubación traqueal traslaríngea
 Traqueotomía
 Cirugía traqueal o bronquial
 Síndrome postneumonectomía
 Estenosis de la anastomosis tras trasplante pulmonar
 Trauma traqueal
 Quemaduras por inhalación
 Radioterapia-braquiterapia

Otras

Traqueobroncomalacia
 Amiloidosis
 Congénitas
 Compresión vascular
 Cifoscoliosis
 Mediastinitis fibrosante
 Idiopáticas

vecinas (esófago, tiroides o tumores de cabeza y cuello) pueden producir estenosis de la vía aérea por crecimiento o infiltración endoluminal o por compresión extrínseca por el tumor o adenopatías. En estas lesiones malignas, la mayoría de las veces la afectación de la tráquea o de la porción proximal de los bronquios principales puede ser por sí misma causa de irreseccabilidad quirúrgica. Debe considerarse entonces un tratamiento endoscópico dirigido a la paliación de síntomas y la mejora de la calidad de vida⁽²⁻⁴⁾. De forma general, las técnicas de resección están indicadas en situaciones en las que exista un crecimiento tumoral endoluminal, mientras las prótesis estarán indicadas si la estenosis es por compresión extrínseca o infiltración mucosa. Sin embargo en muchas ocasiones las prótesis son necesarias para realizar un efecto barrera evitando la recidiva de la obstrucción y, por tanto obtener un mejor control local de la lesión. Una vez resuelta la situación de emergencia se debe valorar otros tratamientos oncológicos como la radioterapia o la quimioterapia que prolonguen el control local y por lo tanto la supervivencia. Pacientes muy seleccionados podrían ser rescatados para la cirugía tras estos tratamientos oncológicos^(5,6).

La importancia de estos tratamientos deriva del hecho de que más del 75% de los carcinomas de pulmón no son candidatos a la cirugía en el momento del diagnóstico, y que se estima que la mitad de ellos tendrán afectación de la vía aérea principal (tráquea y bronquios principales)⁽⁷⁾. La obstrucción de la vía aérea superior, ya sea por tumor endobronquial, infiltración, compresión extrínseca (Fig. 1), se acompaña de sintomatología (disnea, hemoptisis, tos, insuficiencia respiratoria, atelectasias, neumonía obstructiva) y, por tanto, empeoramiento de la calidad de vida, interferencia con tratamientos oncológicos y disminución de la supervivencia. Está establecido que las prótesis, asociadas o no a otras técnicas endoscópicas, resuelven obstrucciones de la vía aérea por tumores malignos en un porcentaje mayor del 90%⁽⁸⁾, consiguiendo una

ción (braquiterapia endobronquial), o fotoquímicas (fototerapia dinámica)⁽¹⁾.

Los tumores malignos, ya sean primitivos de la vía aérea, metastáticos o de estructuras

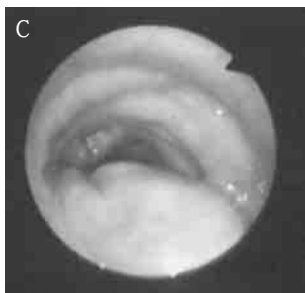
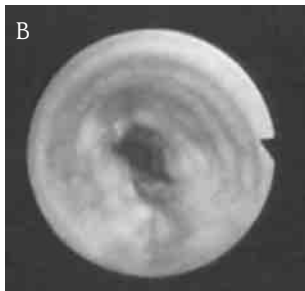
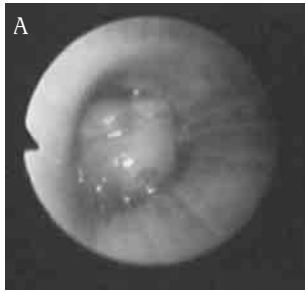


FIGURA 1. Tipos de estenosis maligna de la vía aérea principal. A. Crecimiento endoluminal; B. Infiltración mucosa; C. Compresión extrínseca.

paliación sintomática y mejorando de la calidad de vida⁽⁹⁻¹¹⁾. Cuando se compara con la radioterapia externa, las técnicas endoscópicas además mejoran la supervivencia al menos en el subgrupo de pacientes que son tratados en situación de emergencia⁽¹²⁾ y las prótesis tienen un gran valor dentro de los cuidados paliativos generales de estos pacientes⁽¹³⁾.

La estenosis traqueal secundaria a intubación translaringea o a traqueotomía es una situación de gran importancia clínica. Aunque estudios prospectivos recientes indican su frecuencia llega a ser del 10-19%, las que afectan realmente a la función significativamente son 1%⁽¹⁴⁾. En su fisiopatología influyen las

lesiones isquémicas con ulceración de la mucosa y denudación de los cartílagos influidos por la presión del balón del tubo y fenómenos inflamatorios e infecciosos locales que influyen en una alteración progresiva del soporte cartilaginoso traqueal. En la traqueotomía, la lesión directa de los cartílagos traqueales es un factor suplementario de la inestabilidad traqueal. En estas estenosis se presentan, en grados diversos, una cicatriz fibrosa retráctil de la mucosa y de la pared traqueal y una inestabilidad del soporte cartilaginoso traqueal o malacia. Se distinguen tres tipos de estenosis⁽¹⁵⁾; 1. Estenosis simples, cortas (< 1 cm), en diafragma, que son debidas a una fibrosis retráctil concéntrica de la mucosa. La pared traqueal y los anillos cartilaginosos en particular, no están o lo están poco afectados. 2. Estenosis complejas, más largas (\geq 1 cm), con un trayecto es tortuoso y componente malácico que en general no es detectado hasta que la estenosis es dilatada. El proceso lesional fibroso se extiende a toda la pared traqueal y en particular a los anillos cartilaginosos. 3. Por último la estenosis pseudoglótica (o en forma de A) son debidas a una ruptura de los cartílagos traqueales secundarios a una traqueotomía y se comporta como una traqueomalacia afectando a un corto segmento de la traquea. Cuando una estenosis traqueal se hace sintomática, su luz es ya menor del 25%, con un diámetro en general inferior a 5 mm⁽¹⁶⁾. El 50% de los casos son diagnosticados en un contexto de urgencia. El tratamiento definitivo de este tipo de estenosis traqueales es el quirúrgico, que supone la resección del segmento estenótico⁽¹⁷⁾ Sin embargo, en muchas ocasiones la situación del paciente o las características de la lesión (extensión, localización) puede hacer difícil una resección quirúrgica. La cirugía presenta una mortalidad y morbilidad que hay que tener en cuenta; los riesgos quirúrgicos dependen del estado del paciente (respiratorio, cardiovascular y neurológico) y de la lesión. Por otro lado, la cirugía no debe realizarse “en caliente”. Los tratamientos endoscópicos pueden resolver situaciones de emer-

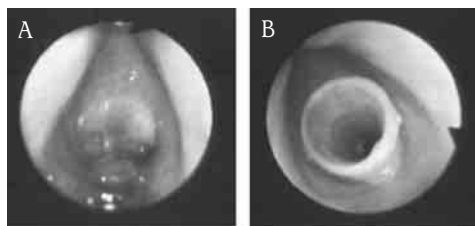


FIGURA 2. Estenosis traqueal subglótica tratada con prótesis de Dumon. A. Estenosis traqueal subglótica; B. Tras colocación de prótesis de Dumon.

gencia que permitan una estabilización de la lesión y una mejora de la situación ventilatoria del paciente, para valorar posteriormente la posibilidad de tratamiento quirúrgico. Una dilatación con dilatadores o mediante el broncoscopio rígido suele ser casi siempre efectiva, aunque suele seguirse casi invariablemente de una recidiva. El desarrollo de las nuevas técnicas endoscópicas (láser, prótesis), ha hecho que estas técnicas se conviertan en definitivas en algunos casos. En las estenosis simples en diafragma, el láser seguido de dilatación puede resolver el 60-66% de los casos^(16,18,19). Cuando existe una estenosis compleja, el láser no suele ser eficaz. En las estenosis simples no resueltas con láser, y en las estenosis complejas, la cirugía es el tratamiento de elección. En los casos en los que exista un alto riesgo quirúrgico por la situación del paciente o la extensión de la lesión, o en pacientes que rehúsan la cirugía, las prótesis pueden resolver paliativamente este tipo de estenosis (Fig. 2) y en algunos casos podrían tener un efecto curativo, permitiendo la retirada de la prótesis sin recidiva posterior. Así en la serie de Martínez-Ballarín⁽²⁰⁾, se trató con “intención curativa” 21 pacientes con estenosis traqueal benigna colocando una prótesis de Dumon que se retiró tras 18 meses, mostrándose resolución de la estenosis en 17 pacientes y recidiva en 4 pacientes. La prótesis traqueal en este tipo de estenosis es un tratamiento paliativo y teóricamente temporal, dado que en cualquier momento de la evolución puede replantearse el tratamiento qui-

rúrgico. Por ello lo ideal es utilizar una prótesis que pueda retirarse fácilmente y no interfiera sobre un posible tratamiento quirúrgico posterior. Hay que insistir que las prótesis obligan a un seguimiento estrecho dado la posibilidad de complicaciones y puede suponer un grave problema en el caso de ser necesaria una intubación urgente.

En cualquier caso, dada la complejidad de estos pacientes y la variedad de técnicas terapéuticas de que disponemos, es imprescindible una aproximación multidisciplinaria que incluya neumólogos, cirujanos torácicos y otorrinolaringólogos, y un protocolo de actuación que incluya todas las posibilidades terapéuticas⁽¹⁹⁾. Las indicaciones actuales de las prótesis son:

1. Tratamiento paliativo de tumores malignos tráqueo-bronquiales no subsidiarios de tratamiento quirúrgico, que produce obstrucción sintomática de la vía aérea principal, y provocada por compresión extrínseca, infiltración mucosa o destrucción del soporte de la pared de la vía aérea, o con rápida recidiva tras resección endoscópica. En estos casos, las prótesis, asociadas o no a otros tratamientos endoscópicos, resuelven de forma eficaz, inmediata y segura situaciones graves de disnea e insuficiencia respiratoria y mejoran la calidad de vida de pacientes no quirúrgicos. Una vez resuelta esta situación de emergencia se deben valorar otros tratamientos que prolonguen el control local y la supervivencia como la RTE, BE o quimioterapia.

2. Estenosis traqueal postintubación o posttraqueotomía no subsidiaria de tratamiento quirúrgico en las que exista una pérdida del soporte cartilaginoso (malacia) o tras fracaso de una dilatación o resección endoscópica con láser.

3. Estenosis traqueal benigna por procesos inflamatorios o infecciosos mientras se espera respuesta al tratamiento específico, o en fase crónica igual que en punto 2.

4. Traqueobroncomalacia.

5. Estenosis de la anastomosis bronquial tras trasplante de pulmón o estenosis bron-

TABLA 2. Principales modelos de prótesis

Prótesis	Material	Compañía	Modelos
Tubo en T de Montgomery	Silicona	Boston Sci. Hood Labs.	Tubo en T.
Westaby T-Y	Silicona	Hood Labs.	Tubo en T y bifurcado en Y.
Dumon (Tracheobronxane)	Silicona	Novatech	Traqueal, bronquial, carinal, bifurcada en Y, y en reloj de arena.
Noppen (Screw-thread)	Silicona	MTW	Traqueal, bronquial.
Hood	Silicona	Hood Labs.	Traqueal, bronquial y bifurcada en Y, con o sin pivotes.
Polyflex	Malla de poliéster recubierta de silicona	Rüsch	Traqueal, bronquial
Dynamic stent (Y-Tracheo-bronchial stent)	Silicona con bandas de acero anterolaterales.	Rüsch	Bifurcada en Y
Strecker	Metálica: Tantalio.	Boston Sci.	No recubierta
Palmaz	Metálica: acero inoxidable	Johnson & Johnson	No recubierta
Wallstent	Metálica: Cobalto-cromo	Boston Inc.	Recubierta (capa de poliuretano) y no recubierta.
Ultraflex- Accuflex	Metálica: nitinol	Boston Sci.	Recubierta (capa de silicona) y no recubierta

quial tras cirugía de resección pulmonar, si ha fracasado o no es indicación de dilatación o láser.

6. Fístula traqueo o broncoesofágica benigna o maligna no subsidiaria de tratamiento quirúrgico.

TIPOS DE PRÓTESIS

Existen en la actualidad una gran variedad de prótesis disponibles en el mercado, que pueden clasificarse según el material con el que están confeccionadas, en prótesis de silicona, metálicas y mixtas o híbridas (Tabla 2).

La prótesis ideal sería aquella que reuniera las siguientes características^(1,21): en primer lugar debe ser suficientemente firme para resistir las fuerzas compresivas y suficientemente elástica para adaptarse al contorno de la vía aérea; debe ser biocompatible, es decir que el material del que está compuesta debe ser tolerado por la vía aérea sin provocar una reacción inflamatoria; debe ser impermeable, especialmente en el caso de patología maligna, ejerciendo un efecto barrera que impida que el tumor crezca hasta traspasarla; debe ser dinámica, capaz de acomodarse a los movimien-

tos de la vía aérea; debe ser flexible para adaptarse a una estenosis irregular; debe ser estable, de tal forma que no migre desde su emplazamiento inicial; debe permitir la eliminación de secreciones; su colocación debe ser sencilla; debe permitir la posibilidad de ser recolocada o extraída en el caso de que fuera necesario; debe de disponerse de diferentes longitudes y diámetros para resolver casos individuales; por último, debe tener un bajo coste. En este momento podemos decir que no hay una prótesis que reúna todas las características que pedimos a esa prótesis ideal, y la prueba de ello es que van apareciendo en el mercado nuevas prótesis que intentan superar la eficacia y/o reducir las complicaciones de las prótesis establecidas.

Prótesis de silicona

Muchas de las prótesis actuales derivan del tubo en T o prótesis de Montgomery, que fue diseñada en 1965⁽²²⁾ principalmente para ser utilizado como soporte tras una reconstrucción quirúrgica traqueal; aún hoy es utilizada en determinadas indicaciones como en estenosis traqueales complejas con afectación subglótica o en lesiones traqueales agudas⁽²³⁾. Se trata de un tubo de silicona en T con una rama vertical que intuba la tráquea y otra horizontal que sale por el orificio de una traqueostomía y es la que fija la prótesis. Por ello la prótesis no ejerce presión sobre la pared traqueal. A través de la rama horizontal o externa puede accederse para la aspiración de secreciones. Manteniendo esta rama cerrada se permite la fonación y el aire entra en la vía aérea humidificado y caliente, evitando la formación de secreciones en el interior del tubo. La principal desventaja es la necesidad de traqueostomía, y sus principales complicaciones son la retención de secreciones, especialmente si la rama externa no está cerrada de forma permanente, y la formación de granulomas especialmente en la zona subglótica.

En 1990, Dumon presentó su experiencia con una nueva prótesis⁽²⁴⁾. La prótesis de Dumon o Endoxane es la más utilizada actual-

mente, y considerada por muchos autores como el modelo de referencia. Existe una amplia experiencia que ha demostrado su eficacia y seguridad tanto en lesiones malignas como benignas⁽²⁵⁻²⁹⁾. Esta prótesis fue específicamente diseñada para la vía aérea, a diferencia de las metálicas que derivan de las diseñadas para patología vascular. Está diseñada como un cilindro de silicona con una pared interna lisa y una serie de pivotes en la superficie externa que sirven para fijarse en la pared de la vía aérea y reducir la isquemia de la mucosa limitando el contacto con la pared de la vía aérea. La principal ventaja de esta prótesis es su facilidad para su recolocación o retirada cuando es necesario con la ayuda de un fórceps. Su pared impide el crecimiento intraluminal de tejido inflamatorio o tumoral. Requiere colocarse utilizando un broncoscopio rígido y, por lo tanto, bajo anestesia general, requiriendo un adecuado grado de entrenamiento. Tiene un coste menor que las metálicas. Existen diversos modelos con diferentes diámetros (9-18 mm de diámetro externo) y longitudes (20-60 mm), un modelo en Y para lesiones tráqueo-bronquiales y un modelo en reloj de arena. El grosor de la pared de la prótesis (1-1,5 mm) reduce el diámetro interno. Es muy importante la elección del modelo para cada caso a fin de evitar posibles complicaciones. Éstas son, principalmente, la migración (9,5%), la formación de tejido de granulación (8%) y la retención de secreciones (4%)⁽²⁵⁾. En cualquier caso, como hemos mencionado antes, es la prótesis más utilizada y ha demostrado su utilidad de tal forma que actualmente puede ser considerada como la prótesis de referencia.

La Polyflex es una prótesis auto-expandible no metálica, confeccionada con una malla de poliéster recubierta de silicona. Se coloca fácilmente a través de un broncoscopio rígido, utilizando un introductor. Su elasticidad permite la adaptación a estenosis irregulares y su pared es más fina que la de la prótesis de Dumon. Los nuevos modelos disponen de unos pivotes para su mejor fijación y según la expe-

TABLA 3. Características de los distintos tipos de prótesis

Características	Prótesis de silicona	Prótesis metálicas
Precio	“Baratas”	Caras
Retirada o recolocación	Fácil	Difícil
Efecto barrera	Bueno	Malo (bueno en las cubiertas)
Inserción	Broncoscopio rígido	Broncoscopio rígido o flexible
Anestesia	General	General o local
Migración	Posible	No frecuente
Tejido de granulación	Posible	Posible
Retención de secreciones	Posible	No frecuente
Relación diámetro interno/externo	Bajo	Alto

riencia publicada aportan una eficacia y seguridad comparable con la prótesis de Dumon⁽⁵⁰⁾. La **prótesis de Hood** fue diseñada en un principio como un tubo de silicona liso con un reborde en los extremos que sirven para anclarse en la luz de la vía aérea; los nuevos modelos incluyen pivotes en la pared externa⁽⁵¹⁾ y existen también modelos en Y para la patología de carina. Sus utilidades y seguridad son similares a las de Dumon. La **prótesis de Westaby T-Y** es similar a la prótesis de Montgomery pero bifurcada en Y en su extremo distal⁽⁵²⁾. La **prótesis de Noppen (Screw-thread stent)**⁽⁵³⁾ origina de una modificación de prótesis similares utilizadas en patología esofágica. Está construida como un cilindro de un material plástico llamado Tygon, y la pared externa está térmicamente moldeada como un tornillo. Existe poca experiencia con este tipo de prótesis, aunque presenta unas características similares a la de Dumon y es más barata⁽⁵⁴⁾.

Prótesis mixtas

Son prótesis de silicona reforzadas con anillos metálicos. La que más se ha utilizado es la **Dynamic stent**, **Rusch Dynamic Y-Stent** o **prótesis de Freitag**⁽⁵⁵⁾. Es una prótesis mixta traqueobronquial bifurcada en Y confeccionada

de silicona con unos refuerzos de acero en U incluidos en la silicona que forman bandas en su pared anterior y lateral imitando los cartílagos traqueales. La pared posterior es de silicona fina y flexible que oscila con la tos imitando la porción membranosa de la tráquea, lo que facilita el aclaramiento de secreciones. Su inserción es más complicada y se facilita mediante un fórceps introductor. Sin embargo su extracción no es difícil. Es muy útil para el tratamiento de traqueo-malacias, lesiones extensas traqueo-bronquiales o para el tratamiento de fistulas traqueo-esofágicas, asociada o no a una prótesis esofágica⁽⁵⁶⁾. Existen otros dos tipos de prótesis mixtas que cuentan con experiencia muy escasa y que no se utilizan en la actualidad: la **prótesis de Orłowski**, una prótesis mixta de silicona con refuerzo de anillos metálicos y la **Novastent**, una prótesis mixta confeccionada como una fina cubierta de silicona con unos refuerzos metálicos de nitinol.

Prótesis metálicas

Las prótesis metálicas, derivadas de las utilizadas en patología vascular, están elaboradas como mallas de distintos materiales y pueden ser auto-expandibles o requerir un balón para su expansión. Su inserción es sencilla, utili-

zando un fibrobroncoscopio bajo anestesia local, pudiéndose ayudar de visión fluoroscópica. Son muy estables, y su migración es virtualmente imposible. Si precisan ser colocadas ocluyendo un orificio lobar, estas prótesis permiten la ventilación de este lóbulo a través de los intersticios de la malla metálica. La relación pared/diámetro interno de la prótesis es mejor respecto a las prótesis de silicona, y su flexibilidad permite una mejor adaptación a la pared de la vía aérea.

Sin embargo, sus resultados a largo plazo han sido muy cuestionados, y se han descrito graves complicaciones. La malla metálica permite el crecimiento tumoral, en lesiones malignas o de tejido de granulación en lesiones benignas y en caso de ser necesaria, la retirada o recolocación de la prótesis es muy difícil o imposible. Para evitar este tipo de problemas, se han desarrollado nuevos modelos que están recubiertos con una fina capa de silicona o poliuretano. Por último, este tipo de prótesis son más caras que las prótesis de silicona.

Las prótesis de **Gianturco** fue la primera prótesis metálica desarrollada para la vía aérea. Está elaborada con un alambre de acero inoxidable en zigzag formando una estructura cilíndrica. Unos pequeños ganchos fijan la prótesis en la pared de la vía aérea evitando su migración. Aunque ha sido utilizada en patología benigna y maligna⁽³⁷⁻³⁹⁾, la descripción de un número notable de graves complicaciones justifica que la mayoría de los autores recomienden no utilizarla en ningún tipo de patología respiratoria^(40,41).

La prótesis **Walstent** es una prótesis metálica autoexpandible elaborada como una malla de monofilamentos de una aleación de cobalto-cromo⁽⁴²⁻⁴⁴⁾. Los nuevos modelos están recubiertos por una capa de poliuretano. Las prótesis **Ultraflex** y **Accuflex** son prótesis autoexpandibles compuestas como una malla de nitinol, aleación de níquel y titanio que tiene la propiedad de deformarse plásticamente a bajas temperaturas y recuperar su forma a mayor temperatura⁽⁴⁵⁾. Existen modelos recu-

biertos de una capa de silicona y se adaptan bien a estenosis irregulares y existe experiencias recientes tanto en estenosis benignas^(46,47), malignas⁽⁴⁸⁾ y en complicaciones de receptores de trasplante pulmonar⁽⁴⁹⁾.

La prótesis de **Strecker**⁽⁵⁰⁾ y de **Palmaz**⁽⁵¹⁾ son prótesis metálicas no recubiertas desarrolladas inicialmente como prótesis vasculares, confeccionadas como una malla metálica que se expande a través de un balón en el lugar de colocación. La prótesis de Strecker está confeccionada con tantalio flexible, y la de Palmaz con acero inoxidable. La colocación de este tipo de prótesis es sencilla pero al no estar recubiertas, tienen los problemas descritos anteriormente.

Como hemos mencionado anteriormente, están apareciendo continuamente nuevas prótesis de distintos materiales que pretenden mejorar las ya establecidas y resolver sus problemas. Las prometedoras prótesis traqueales confeccionadas con material bioabsorbible⁽⁵²⁾ por desgracia están aún en fase experimental animal.

ELECCIÓN DEL TIPO DE PRÓTESIS

Antes de decidir colocar una prótesis deben valorarse varios factores⁽⁵³⁾. En primer lugar debe de plantearse la cuestión de si el paciente necesita y va a beneficiarse de la colocación de una prótesis. En lesiones malignas que producen estenosis grave de la vía aérea, el objetivo principal es la paliación de síntomas; sin embargo en pacientes con enfermedad muy avanzada en los que la expectativa de vida es de días o semanas, deben de plantearse otros métodos paliativos y no deben ser candidatos de colocación de prótesis. En lesiones benignas, las prótesis deben plantearse cuando se ha descartado la opción quirúrgica, o bien como una opción temporal para resolver una situación aguda grave, pudiéndose valorar posteriormente la posibilidad quirúrgica. Por ello, la mayoría de los autores recomiendan no utilizar prótesis metálicas, recubiertas o no, en patología benigna, dada la dificultad para su reti-

rada en el caso de que ésta fuera necesaria, bien por plantearse otro tipo de tratamiento o bien por la aparición de complicaciones. Además, como hemos mencionado antes, en algunos casos, tras una permanencia prolongada (12-18 meses), su retirada no es seguida de recidiva⁽²⁰⁾. El segundo factor a tener en cuenta antes de elegir el tipo de prótesis es la experiencia del especialista y la disponibilidad del material necesario para su colocación. Aunque las prótesis metálicas permiten una colocación utilizando un fibrobroncoscopio, muchos autores recomiendan que la mayoría de los tratamientos endoscópicos sobre la vía aérea principal se realice utilizando un broncoscopio rígido que hará la técnica más eficaz (posibilidad de dilatación o resección, mejor protección de la integridad de la vía aérea y mejor control de la ventilación), y más segura, pues nos permitirá resolver las posibles complicaciones. Se debe por tanto disponer de experiencia suficiente en broncoscopia rígida y en las características de las prótesis, de un equipo de personal auxiliar entrenado, y de material y equipamiento necesario para realizar este tipo de tratamientos⁽⁵⁴⁾. Por último debe tenerse en cuenta las características de la lesión, la localización anatómica, y su extensión, datos obtenidos principalmente mediante la exploración broncoscópica complementados con las técnicas de imagen (principalmente Tomografía Axial Computarizada). Con el análisis de estos factores el especialista debe seleccionar el modelo de prótesis que más se adapta a las necesidades, y el tamaño (longitud y diámetro) necesario, si bien es recomendable disponer de un *stock* suficiente de tamaños pues en ocasiones es necesario realizar esta elección durante el procedimiento.

TÉCNICA

El tratamiento debe ser realizado en un quirófano que disponga del material habitual para intervenciones quirúrgicas, se contará con un equipo de anestesta con conocimientos en las técnicas endoscópicas y con personal auxi-

liar entrenado. Asimismo se dispondrá del material endoscópico necesario: fibrobroncoscopio, broncoscopio rígido con tubos de distintos calibres, telescopios, pinzas rígidas y flexibles, catéteres de aspiración, balones de dilatación, equipo de láser, prótesis de distintos modelos y calibres incluyendo modelos carinales en Y, y prótesis de Montgomery.

Como hemos dicho antes, idealmente la colocación de una prótesis debe ser realizada utilizando un broncoscopio rígido y, por tanto, bajo anestesia general. Hay autores que prefieren una sedación sin relajación muscular y por tanto con ventilación espontánea, y otros prefieren utilizar relajación muscular y ventilación asistida convencional o mediante ventilación *jet*⁽⁵⁵⁾. El primer paso a realizar es reevaluar la patología a través de la visión del broncoscopio rígido y realizar los tratamientos endoscópicos necesarios antes de colocar la prótesis: dilatación, resección mecánica, láser u otro tipo de método de resección. En ocasiones estos tratamientos son suficientemente efectivos y no es necesario colocar una prótesis. Y, al contrario, a veces este primer tratamiento cambia la impresión inicial de una estenosis que había sido valorada como sólo subsidiaria de un tratamiento de resección y se decide completarlo con una prótesis. Las prótesis de Dumon pueden colocarse utilizando un sistema de liberación diseñado específicamente, o a directamente través del broncoscopio rígido. En cualquier caso la mayoría de las veces hay que recolocar la prótesis hasta su mejor situación utilizando unos fórceps bajo visión directa. Cada tipo de prótesis tiene un sistema de liberación. La Dynamic stent se coloca montada en un fórceps especialmente diseñado y bajo visión de un laringoscopio directo. Las prótesis metálicas autoexpandibles se colocan a través de un catéter liberador y las prótesis de Palmaz y Strecker necesitan de una expansión con balón. En estos casos, aunque puede ayudarse de una guía fluoroscópica, la visión endoscópica es la que mejor puede valorar la correcta situación de la prótesis.

El cuidado posterior puede incluir la hidratación general o mediante nebulización de

suero salino, y la administración de esteroides o antibióticos los primeros tres o cuatro días en el caso que fueran necesarios. Es conveniente realizar una radiografía de tórax en las 24 horas siguientes para descartar complicaciones. El seguimiento de la prótesis suele consistir en una revisión con fibrobroncoscopio en las 24-72 horas; el seguimiento a largo plazo depende de la enfermedad subyacente, la situación del paciente y la aparición de nuevos síntomas (tos, disnea, estridor, o expectoración purulenta), aunque se recomienda una revisión endoscópica al mes, 3 y 6 meses, y posteriormente una revisión anual.

RESULTADOS

En general todos los tipos de prótesis, si la indicación es adecuada y la técnica correcta, suelen resolver inicialmente la mayoría (más del 90%) de las estenosis traqueobronquiales sean benignas o malignas. Los resultados a medio y largo plazo, las complicaciones y su manejo son los puntos principales a evaluar. En lesiones malignas la evolución de la enfermedad es muy variable y dependerá de la respuesta a los tratamientos oncológicos (radioterapia, quimioterapia) en el caso de que estuvieran indicados. En ocasiones son necesarios nuevos tratamientos endoscópicos por recidiva del tumor, aunque siempre debe tenerse en cuenta que el principal objetivo de estos tratamientos debe ser la mejoría de la calidad de vida. En lesiones benignas las prótesis deben plantearse siempre como tratamientos potencialmente temporales, aunque en muchas ocasiones se establecen como el tratamiento definitivo.

Por todo ello las complicaciones, inherentes a cada tipo de prótesis, y su solución son un punto a tener muy en cuenta. No existen estudios adecuados que comparen las prótesis de silicona y las metálicas expandibles. Las principales complicaciones de la prótesis de Dumon⁽²⁵⁾ están bien establecidas (migración, formación de granulomas y retención de secreciones), y suelen requerir

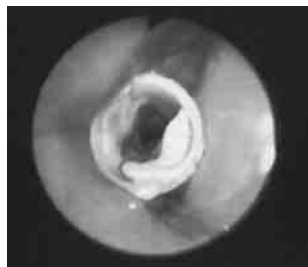

FIGURA 3. Prótesis de Dumon con retención de secreciones. Este tipo de complicaciones puede obligar a la retirada o sustitución de la prótesis.

maniobras endoscópicas para resolverlas, o incluso obligan a su recolocación o sustitución, que no es difícil dadas las propiedades de este tipo de prótesis. Las prótesis metálicas expandibles resuelven también la mayoría de las estenosis traqueobronquiales, y han sido utilizadas con éxito en estenosis de la anastomosis bronquial tras trasplante pulmonar^(27,28), situaciones en las que en ocasiones no son eficaces las prótesis de silicona. Respecto a sus complicaciones, es rara la migración de la prótesis, pero en los modelos no cubiertos es frecuente la formación de granulomas y el crecimiento de tejido tumoral a su través en lesiones malignas. Se han descrito un número significativo de complicaciones relacionadas con las prótesis metálicas (malposición asimétrica, perforación a mediastino o vasos, formación de granulomas, re-estenosis, infecciones o fractura de la prótesis por fatiga del material)⁽⁵⁶⁻⁵⁸⁾ que son difíciles de solucionar pues el principal problema de estas prótesis es la dificultad que presentan para su extracción, aunque en las nuevas prótesis sea posible^(59,60). Recientemente la *Food and Drug Administration* (FDA) de Estados Unidos ha publicado unas recomendaciones en este sentido. Aun reconociendo que las prótesis metálicas, cuando son usadas apropiadamente en pacientes seleccionados, pueden ser beneficiosas, se recomienda que en patología benigna sólo deben ser utilizadas cuando no son posibles otras opciones terapéuticas, incluyendo la cirugía y las prótesis de silicona.

CONCLUSIONES

En conclusión, cuando nos enfrentamos a una lesión que estenosa u obstruye la vía aérea central, deben considerarse todas las opciones terapéuticas de que disponemos, valorando los potenciales beneficios y riesgos del procedimiento y las potenciales complicaciones y soluciones de éstas. Esta valoración debe realizarse individualmente en cada caso contando con todos los datos posibles sobre las características de la lesión y la situación de la vía aérea, la enfermedad subyacente y su pronóstico, y la situación clínica del paciente. Idealmente estas decisiones deben realizarse contando con las opiniones de un equipo multidisciplinario. La elección del tipo de prótesis debe realizarse teniendo en cuenta todos los factores anteriormente mencionados además de la experiencia predilección del especialista. Aun teniendo en cuenta que no existe una prótesis ideal, en patología benigna la prótesis de primera elección debe ser la de silicona por su facilidad de extracción en el caso que fuera necesaria. Las prótesis metálicas expansibles, pueden estar indicadas en determinadas situaciones como en estenosis de la anastomosis bronquial tras trasplante pulmonar o en estenosis irregulares en las que haya fracasado la prótesis de silicona.

BIBLIOGRAFÍA

- Seijo LM, Serman DH. Interventional pulmonology. *N Engl J Med*. 2001; 344(10): 740-9.
- Beamis JF Jr. Interventional pulmonology techniques for treating malignant large airway obstruction: an update. *Curr Opin Pulm Med* 2005; 11(4): 292-5.
- Freitag L. Interventional endoscopic treatment. *Lung Lung Cancer*. 2004; 45 Suppl 2: S235-8.
- Morris CD, Budde JM, Godette KD, Kerwin TL, Miller JI Jr. Palliative management of malignant airway obstruction. *Ann Thorac Surg* 2002; 74(6): 1928-32.
- Venuta F, Rendina EA, De Giacomo T, Mercadante E, Ciccone AM, Aratari MT, et al. Endoscopic treatment of lung cancer invading the airway before induction chemotherapy and surgical resection. *Eur J Cardiothorac Surg* 2001; 20: 464-67.
- Venuta F, Rendina EA, De Giacomo T, Mercadante E, Francioni F, Pugliese F, et al. Nd:YAG laser resection of lung cancer invading the airway as a bridge to surgery and palliative treatment. *Ann Thorac Surg* 2002; 74: 995-8.
- Ginsberg RJ, Iones EE, Ruben A. Non-small cell lung cancer. En: De Vita VT, Hellman S, Rosenberg SA, eds. *Cancer principles and practice of oncology*, 5th ed. Philadelphia: Lippincott-Raven; 1997. p. 858-911.
- Cavaliere S, Foccoli P, Farina PL. Nd:YAG laser bronchoscopy. A five-year experience with 1,396 applications in 1,000 patients. *Chest* 1988; 94(1): 15-21.
- Sutedja G, Schramel F, van Kralingen K, Postmus PE. Stent placement is justifiable in end-stage patients with malignant airway tumours. *Respiration* 1995; 62(3): 148-50.
- Lemaire A, Burfeind WR, Toloza E, Balderston S, Petersen RP, Harpole DH Jr, et al. Outcomes of tracheobronchial stents in patients with malignant airway disease. *Ann Thorac Surg* 2005; 80(2): 434-7.
- Allison R, Sibata C, Sarma K, Childs CJ, Downie GH. High-dose-rate brachytherapy in combination with stenting offers a rapid and statistically significant improvement in quality of life for patients with endobronchial recurrence. *Cancer J* 2004; 10(6): 368-73.
- Desai SJ, Mehta AC, VanderBrug Medendorp S, Golish JA, Ahmad M. Survival experience following Nd:YAG laser photoresection for primary bronchogenic carcinoma. *Chest* 1988; 94(5): 939-44.
- Vonk-Noordegraaf A, Postmus PE, Sutedja TG. Tracheobronchial stenting in the terminal care of cancer patients with central airways obstruction. *Chest* 2001; 120(6): 1811-4.
- Bisson A, Bonnette P, el Kadi NB, Leroy M, Colchen A, Personne C, et al. Tracheal sleeve resection for iatrogenic stenoses (subglottic laryngeal and tracheal). *J Thorac Cardiovasc Surg* 1992; 104(4): 882-7.
- Brichet A, Ramon P, Marquette CH. Sténoses et complications trachéales postintubation. *Réanimation* 2002; 11: 1-10.
- Mehta AC, Lee FY, Cordasco EM, Kirby T, Eliachar I, De Boer G. Concentric tracheal and subglottic stenosis. Management using the Nd:YAG laser for mucosal sparing followed by gentle dilatation. *Chest* 1993; 104(3): 673-7.
- Wain JC. Postintubation tracheal stenosis. *Chest Surg Clin N Am* 2003; 13: 231-46.

18. Díaz Jiménez, et al. Fotorresección con láser en patología traqueobronquial. *Med Clin (Barc)*. 1989; 92(18): 708-15.
19. Brichet A, Verkindre C, Dupont J, Carlier ML, Darras J, Wurtz A, et al. Multidisciplinary approach to management of postintubation tracheal stenoses. *Eur Respir J* 1999; 13(4): 888-93.
20. Martínez-Ballarín JJ, Díaz-Jiménez JP, Castro MJ, Moya JA. Silicone stents in the management of benign tracheobronchial stenoses. Tolerance and early results in 63 patients. *Chest* 1996; 109(3): 626-9.
21. Saito Y. Endobronchial stents: past, present, and future. *Semin Respir Crit Care Med* 2004; 25(4): 375-80.
22. Montgomery WW. T-Tube tracheal stent. *Arch Otolaryngol* 1965; 82: 320-1.
23. Wahidi MM, Ernst A. The Montgomery T-tube tracheal stent. *Clin Chest Med* 2003; 24(3): 437-43.
24. Dumon JF. A dedicated tracheobronchial stent. *Chest* 1990; 97(2): 328-32.
25. Dumon JF, Cavaliere S, Díaz-Jiménez JP, et al. Seven years experience with the Dumon prosthesis. *J Bronchol* 1996; 3: 6-10.
26. Dutau H, Toutblanc B, Lamb C, Seijo L. Use of the Dumon Y-stent in the management of malignant disease involving the carina: a retrospective review of 86 patients. *Chest* 2004; 126(3): 951-8.
27. Burns KE, Orons PD, Dauber JH, Grgurich WF, Stitt LW, Raghu S, et al. Endobronchial metallic stent placement for airway complications after lung transplantation: longitudinal results. *Ann Thorac Surg* 2002; 74(6): 1934-41.
28. Saad CP, Ghamande SA, Minai OA, Murthy S, Pettersson G, DeCamp M, et al. The role of self-expandable metallic stents for the treatment of airway complications after lung transplantation. *Transplantation* 2003; 75(9): 1532-8.
29. Díaz-Jiménez P, Ferrero E, Martínez-Ballarín JJ. Silicone stents in the management of obstructive tracheobronchial lesions: 2 years experience. *J Bronchology* 1994; 1: 15-8.
30. Bolliger CT, Breitenbuecher A, Brutsche M, Heitz M, Stanzel F. Use of studded Polyflex stents in patients with neoplastic obstructions of the central airways. *Respiration*. 2004; 71(1): 83-7.
31. Gaer JA, Tsang V, Khaghani A, et al. Use of endotracheal silicone stents for relief of tracheobronchial obstruction. *Ann Thorac Surg* 1992; 54(3): 512-6.
32. Lacy PD, Fenton JE, Smyth DA, Colreavy MP, Walsh MA, O'Dwyer TP, et al. The Westaby T-Y tracheobronchial stent in otolaryngology. *J Laryngol Otol* 1999; 113(7): 652-6.
33. Noppen M, Meysman M, Claes I, D'Haese J, Vincken W. Screw-thread vs Dumon endoprosthesis in the management of tracheal stenosis. *Chest* 1999; 115(2): 532-5.
34. Noppen M, Dhaese J, Meysman M, Monsieur I, Verhaeghe W, Vinken W. A new screw-thread tracheal endoprosthesis. *J Bronchology* 1996; 3: 22-6.
35. Freitag L, Tekolf E, Stamatis G, Greschuchna D. Clinical evaluation of a new bifurcated dynamic airway stent: a 5-year experience with 135 patients. *Thorac Cardiovasc Surg* 1997; 45(1): 6-12.
36. Freitag L, Tekolf E, Steveling H, Donovan TJ, Stamatis G. Management of malignant esophagotracheal fistulas with airway stenting and double stenting. *Chest* 1996; 110: 1155-60.
37. Varela A, Maynar M, Irving D, Dick R, Reyes R, Rousseau H, et al. Use of Gianturco self-expandable stent in the tracheobronchial tree. *Ann Thorac Surg* 1990; 49: 806-9.
38. Spatenka J, Khaghani A, Irving JD, Theodoropoulos S, Slavik Z, Yacoub MH. Gianturco self-expanding metallic stents in treatment of tracheobronchial stenosis after single lung and heart and lung transplantation. *Eur J Cardiothorac Surg* 1991; 5: 648-52.
39. Stockton PA, Ledson MJ, Hind CR, Walshaw MJ. Bronchoscopic insertion of Gianturco stents for the palliation of malignant lung disease: 10 year experience. *Lung Cancer* 2003; 42(1): 113-7.
40. Wadsworth SJ, Juniper MC, Benson MK, Gleeson FV. Fatal complication of an expandable metallic bronchial stent. *Br J Radiol*. 1999; 72(859): 706-8.
41. Alfaro J, Varela G, De-Miguel E, Martín de Nicolas JL. Successful management of a tracheoinnominate artery fistula following placement of a wire self-expandable tracheal Gianturco stent. *Eur J Cardiothorac Surg* 1993; 7(11): 615-6.
42. Monnier P, Mudry A, Stanzel F, Haeussinger K, Heitz M, Probst R, et al. The use of the covered Wallstent for the palliative treatment of inoperable tracheobronchial cancers. A pros-

- pective, multicenter study. *Chest* 1996; 110(5): 1161-8.
43. Carre P, Rousseau H, Lombart L, Didier A, Dahan M, Fournil G, et al. Balloon dilatation and self-expanding metal Wallstent insertion. *Chest* 1994; 105(2): 343-48.
 44. Rieger J, Hautmann H, Linsenmaier U, Weber C, Treitl M, Huber RM, et al. Treatment of benign and malignant tracheobronchial obstruction with metal wire stents: experience with a balloon-expandable and a self-expandable stent type. *Cardiovasc Intervent Radiol* 2004; 27(4): 339-43.
 45. Chhajed PN, Malouf M, Tamm M, Glanville A. Early experience with nitinol (Ultraflex) stents for management of benign airway lesions. *Am J Respir Crit Care Med* 2001; 163(5): A700.
 46. Isa AY, Macandie C, Irvine BW. Nitinol stents in the treatment of benign proximal tracheal stenosis or tracheomalacia. *J Laryngol Otol* 2006; 120(1): 32-7.
 47. Sesterhenn AM, Wagner HJ, Alfke H, Werner JA, Lippert BM. Treatment of benign tracheal stenosis utilizing self-expanding nitinol stents. *Cardiovasc Intervent Radiol* 2004; 27(4): 355-60.
 48. Miyazawa T, Yamakido M, Ikeda S, Furukawa K, Takiguchi Y, Tada H, et al. Implantation of ultraflex nitinol stents in malignant tracheobronchial stenoses. *Chest* 2000; 118(4): 959-65.
 49. Chhajed PN, Malouf MA, Tamm M, Glanville AR. Ultraflex stents for the management of airway complications in lung transplant recipients. *Respirology* 2003; 8(1): 59-64.
 50. Rieger J, Hautmann H, Linsenmaier U, Weber C, Treitl M, Huber RM, et al. Treatment of benign and malignant tracheobronchial obstruction with metal wire stents: experience with a balloon-expandable and a self-expandable stent type. *Cardiovasc Intervent Radiol* 2004; 27(4): 339-43.
 51. Beer M, Wittenberg G, Sandstede J, Beissert M, Schmidt M, Ender J, et al. Treatment of inoperable tracheobronchial obstructive lesions with the Palmaz stent. *Cardiovasc Intervent Radiol* 1999; 22(2): 109-13.
 52. Korpela A, Aarnio P, Sariola H, Tormala P, Harjula A. Bioabsorbable self-reinforced poly-L-lactide, metallic, and silicone stents in the management of experimental tracheal stenosis. *Chest* 1999; 115(2): 490-5.
 53. Dineen KM, Jantz MJ, Silvestri GA. Tracheobronchial Stents. *J Bronchol* 2002; 9(2): 127-37.
 54. Bolliger CT, Mathur PN, Beamis JF, Becker HD, Cavaliere S, Colt H, et al. European Respiratory Society/American Thoracic Society. ERS/ATS statement on interventional pulmonology. *European Respiratory Society/American Thoracic Society. Eur Respir J* 2002; 19(2): 356-73.
 55. Hautmann H, Gamarra F, Henke M, Diehm S, Huber RM. High frequency jet ventilation in interventional fiberoptic bronchoscopy. *Anesth Analg* 2000; 90(6): 1436-40.
 56. Noppen M, Stratakos G, D'Haese J, Meysman M, Vinken W. Removal of covered self-expandable metallic airway stents in benign disorders: indications, technique, and outcomes. *Chest* 2005; 127(2): 482-7.
 57. Burningham AR, Wax MK, Andersen PE, Everts EC, Cohen JI. Metallic tracheal stents: complications associated with long-term use in the upper airway. *Ann Otol Rhinol Laryngol* 2002; 111(4): 285-90.
 58. Gaissert HA, Grillo HC, Wright CD, Donahue DM, Wain JC, Mathisen DJ. Complication of benign tracheobronchial strictures by self-expanding metal stents. *J Thorac Cardiovasc Surg* 2003; 126(3): 744-7.
 59. Lunn W, Feller-Kopman D, Wahidi M, Ashiku S, Thurer R, Ernst A. Endoscopic removal of metallic airway stents. *Chest* 2005; 127(6): 2106-12.
 60. Murthy SC, Gildea TR, Mehta AC. Removal of self-expandable metallic stents: is it possible? *Semin Respir Crit Care Med* 2004; 25(4): 381-5.

TRATAMIENTO ENDOSCÓPICO EN LAS LESIONES OBSTRUCTIVAS DE LA VÍA AÉREA

Prudencio Díaz-Agero Álvarez, Eduardo de Miguel Poch

INTRODUCCIÓN

En los últimos 25 años se ha producido una auténtica explosión en el desarrollo de nuevas tecnologías: láseres, sistemas de electrocoagulación endoscópica, coagulación con plasma de argón, crioterapia, terapia fotodinámica, braquiterapia y endoprótesis. Ahora el cirujano y el neumólogo intervencionista puede realizar un amplio abanico de procedimientos endoscópicos. El nacimiento y la expansión de los procedimientos endoscópicos se ha visto favorecida por los límites de la cirugía abierta. La mayoría de los pacientes con obstrucciones localizadas de la vía aérea no son candidatos a una cirugía de resección. Por tanto, la cirugía endoscópica o neumología intervencionista de la vía aérea ha permitido tratar y obtener resultados eficaces en una gran población de pacientes, que sufrían de obstrucciones sintomáticas localizadas de la vía aérea, para los cuales la cirugía abierta no aportaba soluciones. Los procedimientos endoscópicos son, pues, complementarios de la cirugía abierta y no entran en conflicto con ella; al revés han abierto unas nuevas posibilidades terapéuticas a pacientes que carecían de ellas. Sin embargo, siendo la mayoría de los tratamientos endoscópicos de carácter paliativo existen también un grupo seleccionado de patología endobronquial como los carcinomas *in situ*, los tumores benignos, y ciertas estenosis inflamatorias; en los que la intervención endoscópica permite lograr una curación definitiva evitando una cirugía abierta. Cuando esas lesiones se dan en pacientes operables se da una competencia y una

controversia entre los partidarios de un procedimiento abierto o cerrado. La controversia no se limita al debate de cirugía abierta o endoscópica, sino que se extiende a la elección del procedimiento endoscópico. No es raro que el mismo efecto terapéutico lo podamos lograr con diferentes técnicas broncoscópicas. Así, para destruir un tumor endoluminal podemos optar entre al menos cinco tipos diferentes de terapia, entre los que se encuentran: varios tipos de láser, la electrocoagulación, la crioterapia, la coagulación con plasma de argón, la braquiterapia y la terapia fotodinámica. Todos estos procedimientos difieren entre sí y compiten también entre sí para lograr efectos terapéuticos similares. La elección de unos sobre otros depende de muchos factores: la eficacia de cada uno en cada patología, su tasa de complicaciones, sus limitaciones, por mencionar algunos. Surgen así muchas preguntas: ¿cuándo usar el láser o la electrocoagulación?, ¿qué tipo de láser es el más adecuado para cada patología: CO₂, Argón, KTP o Neodimio-Yag?, ¿qué tipos de prótesis son las más adecuadas: de silicona, metálicas o mixtas?, ¿cómo combinar los diferentes tratamientos? La respuesta a estas cuestiones no está clara y no existen estudios comparativos bien diseñados que nos permitan contestarlas, y probablemente nunca los habrá; dadas las dificultades metodológicas de realizar estudios clínicos controlados y aleatorios en esta patología. Las indicaciones de cada procedimiento han sido abordadas con detalle en los capítulos precedentes. El objetivo de éste es describir de una forma sinté-

tica los algoritmos de manejo terapéutico en las patologías principales de la broncoscopia terapéutica tratando de clarificar cuál es o debería ser la línea de actuación. El diseño de los mismos se basa principalmente en la experiencia de los autores con esa patología y en los resultados de las grandes series, ya que existen escasos estudios que hagan propuestas de árboles de decisiones. Sin duda, en la decisión final sobre un procedimiento u otro, un elemento importante será la disponibilidad de la tecnología en el centro correspondiente y la experiencia del endoscopista con las diferentes técnicas.

OBSTRUCCIÓN MALIGNA DE LA VÍA AÉREA CENTRAL

Introducción

La obstrucción de la vía aérea central (OVAC), tráquea, carina y bronquios principales, puede ser producida por una gran variedad de patologías, y está relacionadas con una importante morbilidad y mortalidad. Las patologías malignas relacionadas con la OVAC son las neoplasias primarias (carcinoma broncogénico), metástasis a distancia o invasión local de neoplasias (esófago, tiroides, laringe, tumores de cabeza y cuello) o adenopatías (Tabla 1). Las neoplasias primarias son las más frecuentes dada su prevalencia. En el momento del diagnóstico, sólo el 20% de los carcinomas broncogénicos (CB) son subsidiarios de tratamiento quirúrgico, alrededor del 30% de todos los CB se presentan como una obstrucción bronquial⁽¹⁾, y un 40% de los pacientes con CB fallecen por complicaciones locales intratorácicas como hemoptisis, infección respiratoria o asfixia⁽²⁾.

El desarrollo de las técnicas endoscópicas, que incluyen la resección con láser, crioterapia o electrocauterio, endoprótesis, braquiterapia o fototerapia dinámica (FTD), ha permitido diseñar estrategias de tratamiento multimodal para pacientes con neoplasias malignas que afectan a la vía aérea central. El manejo de estos pacientes requiere el cono-

TABLA 1. Causas de obstrucción maligna de la VAC

Carcinomas primarios

- Broncogénico
- Adenoide quístico
- Mucoepidermoide
- Carcinoide

Carcinomas metastásicos

- Broncogénico
- Renal
- Mama
- Tiroides
- Colon
- Sarcoma
- Melanoma

Carcinoma de laringe

Carcinoma de esófago

Tumores mediastínicos

- Timoma
- Tiroides
- Células germinales

Linfadenopatía

- Asociada con cualquiera de las neoplasias citadas
- Linfoma

cimiento de la etiología, fisiología, diagnóstico y opciones terapéuticas, además de una aproximación multidisciplinaria que incluye a radiólogos, anestelistas, oncólogos médicos y radioterapeutas, cirujanos torácicos y neumólogos⁽³⁾.

Indicación de los tratamientos endoscópicos

Los tratamientos endoscópicos en las lesiones malignas están indicados en cuatro circunstancias (Tabla 2); principalmente en obstrucciones de la vía aérea principal (tráquea, carina, bronquios principales) por una neoplasia maligna que provoca síntomas (disnea, atelectasia, neumonía obstructiva o he-

TABLA 2. Indicaciones de broncoscopia terapéutica en las lesiones malignas**De elección**

Cuadros asfícticos por obstrucciones localizadas centrales independientemente de su etiología

Con fines paliativos (en pacientes inoperables o con lesiones irresecables)

- Tumores sintomáticos con obstrucción central y al menos 1 o más de estos síntomas:
 - Disnea incapacitante
 - Tos intratable
 - Hemoptisis sintomática
 - Atelectasia y neumonitis obstructivas

Con fines adyuvantes

A la quimioterapia o radioterapia

A la cirugía abierta de resección

Con fines curativos

- Carcinomas *in situ* de situación central
- Carcinomas microinvasivos < 1 cm² de diámetro sin afectación extrabronquial de situación central (T1N0M0)

moptisis) que obstruye la luz en más de un 50 %, y que no son subsidiarias de tratamiento quirúrgico. Los tratamientos endoscópicos permiten paliar los síntomas derivados de la obstrucción mejorando por tanto la calidad de vida; asimismo permiten una mayor tolerancia a los tratamientos oncológicos (quimioterapia, radioterapia) y finalmente pueden mejorar la supervivencia de estos pacientes. Una segunda indicación, cada día más frecuente, es el tratamiento, con intenciones curativas (Tabla 2), de neoplasias malignas de pequeño tamaño, definidas como carcinomas radiológicamente ocultos o mínimamente invasivos. Aunque carecemos de una definición aceptada y operativa de carcinoma mínimamente invasivo (*early lung cancer*) se suele considerar que dentro de esta acepción se incluyen el carcinoma *in situ* y el carcinoma microinvasivo (sin extensión más allá del cartílago, con tamaño menor de 10 mm², y con TAC negativo), Además muchos de estos pacientes no son subsidiarios de tratamiento quirúrgico pudiéndose beneficiar de un tratamiento con posibles resultados curativos⁽⁴⁾.

Algoritmo de manejo terapéutico de la obstrucción maligna de la vía aérea central

En la figura 1 se presenta un algoritmo secuencial que comienza a partir del diagnóstico de OVAC de etiología maligna y contempla de una forma global el manejo tanto de los pacientes quirúrgicos como de los no quirúrgicos. Antes de analizar qué tipo de tratamiento o combinación de tratamientos, es el más indicado en cada caso, debemos considerar la necesidad y la posibilidad de realizarlos. Para ello debe valorarse la situación del paciente y las características de la lesión.

Valoración del paciente

La presentación clínica de la OVAC depende de la enfermedad subyacente, localización y tasa de progresión de la obstrucción, reserva ventilatoria previa del paciente y síntomas asociados como son las secuelas de la obstrucción⁽⁵⁾. La disnea, síntoma clave de la OVAC, suele instaurarse de forma progresiva en las patologías malignas. Esto puede suponer que el paciente sólo comience a referir disnea de ejercicio cuando la tráquea tiene una luz de

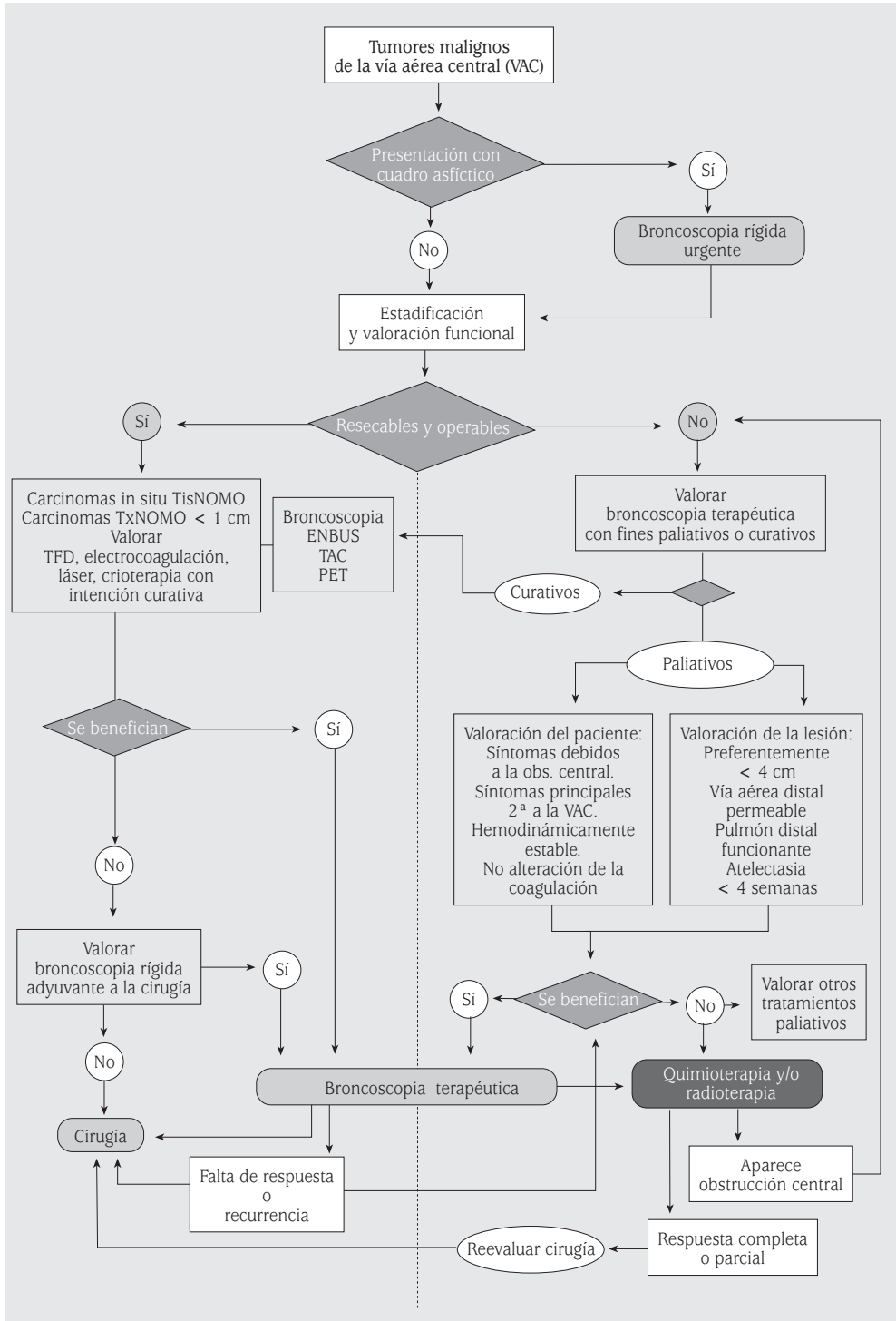


FIGURA 1. Algoritmo de manejo terapéutico de la obstrucción maligna de la vía aérea central.

TABLA 3. Contraindicaciones de la broncoscopia terapéutica**Contraindicaciones de la broncoscopia terapéutica**

- Comorbilidad asociada de peor pronóstico
- Inestabilidad hemodinámica
- Diátesis hemorrágicas
- ASA III o IV por otra causa distinta de la afectación bronquial

8 mm, y de reposo con una luz 5 mm⁽⁵⁾. El estridor es el signo clave de la OVAC cuando afecta a la tráquea. En obstrucciones más distales puede encontrarse sibilancias o roncus localizados y fijos. La espirometría, y más específicamente la curva flujo-volumen pueden diagnosticar la OVAC y valorar su gravedad. La valoración preoperatorio debe incluir una analítica sanguínea con estudio de coagulación, electrocardiograma y valoración por el equipo de anestesia.

Con esta aproximación diagnóstica podremos analizar los puntos clave para valorar si es necesario plantear un tratamiento endoscópico. En primer lugar, dado que estamos hablando de tratamientos paliativos, la esperanza de vida no debe ser *a priori* un factor a tener en cuenta, si debe comprobarse que los síntomas son derivados de la obstrucción de la vía aérea y no por otras causas (insuficiencia cardíaca, linfangitis carcinomatosa, etc.). En segundo lugar estos síntomas deben de ser los principales. Es decir, el riesgo vital o su cuadro sintomático quedaran salvados con la resolución de la OVAC llevando al paciente a una situación pauciasintomática o cuasiasintomática. Cuando además de la obstrucción central existe una morbilidad asociada no reversible, que por si tiene un pronóstico infausto, entonces la actuación sobre la vía aérea carecerá de sentido. Por tanto, están contraindicados este tipo de tratamientos (Tabla 3) en pacientes con una mala situación hemodinámica o con diá-

tesis hemorrágica o con cualquier otra que implique un mal pronóstico a corto plazo.

Valoración de la lesión

La radiografía de tórax puede darnos datos de interés sobre la extensión de la neoplasia subyacente y la existencia de complicaciones como atelectasia o neumonía obstructiva. La Tomografía Axial Computarizada (TAC) aporta mucha más información, especialmente con las nuevas técnicas de reconstrucción tridimensional, que nos ayudará a definir el tipo de obstrucción (intrínseca, extrínseca o mixta), el diámetro y longitud de la obstrucción y su relación con estructuras vecinas, especialmente vasculares, o si existe permeabilidad de la vía aérea distal.

La exploración mediante fibrobroncoscopia es imprescindible. La visión directa de la lesión permite determinar las características de la lesión y va a aportar los datos necesarios para planificar el tipo de tratamiento. Además, mediante la biopsia podemos conocer su diagnóstico histológico. Las técnicas de ultrasonido endobronquial también pueden ser útiles para determinar el grado de invasión de la vía aérea y la extensión de ésta, pues puede permitir visualizar las estructuras distales a la obstrucción⁽⁶⁾.

Con respecto a la lesión que obstruye la VAC, los tratamientos endoscópicos no suelen estar indicados en lesiones muy extensas (mayores de 4 cm). Debe asegurarse asimismo que la vía aérea distal a la obstrucción es permeable y que el pulmón distal es funcional. Se estima que una atelectasia con una duración mayor de 4 semanas muy posiblemente no es recuperable.

Si no se cumplen los requisitos anteriormente expuestos, los tratamientos endoscópicos muy probablemente sólo contribuirán a empeorar la calidad de vida de estos pacientes, por lo que lo más adecuado será utilizar otros métodos paliativos generales. Si, por el contrario se considera que están indicados, pasaremos a planear el tipo de tratamiento que más se adecue a cada lesión.

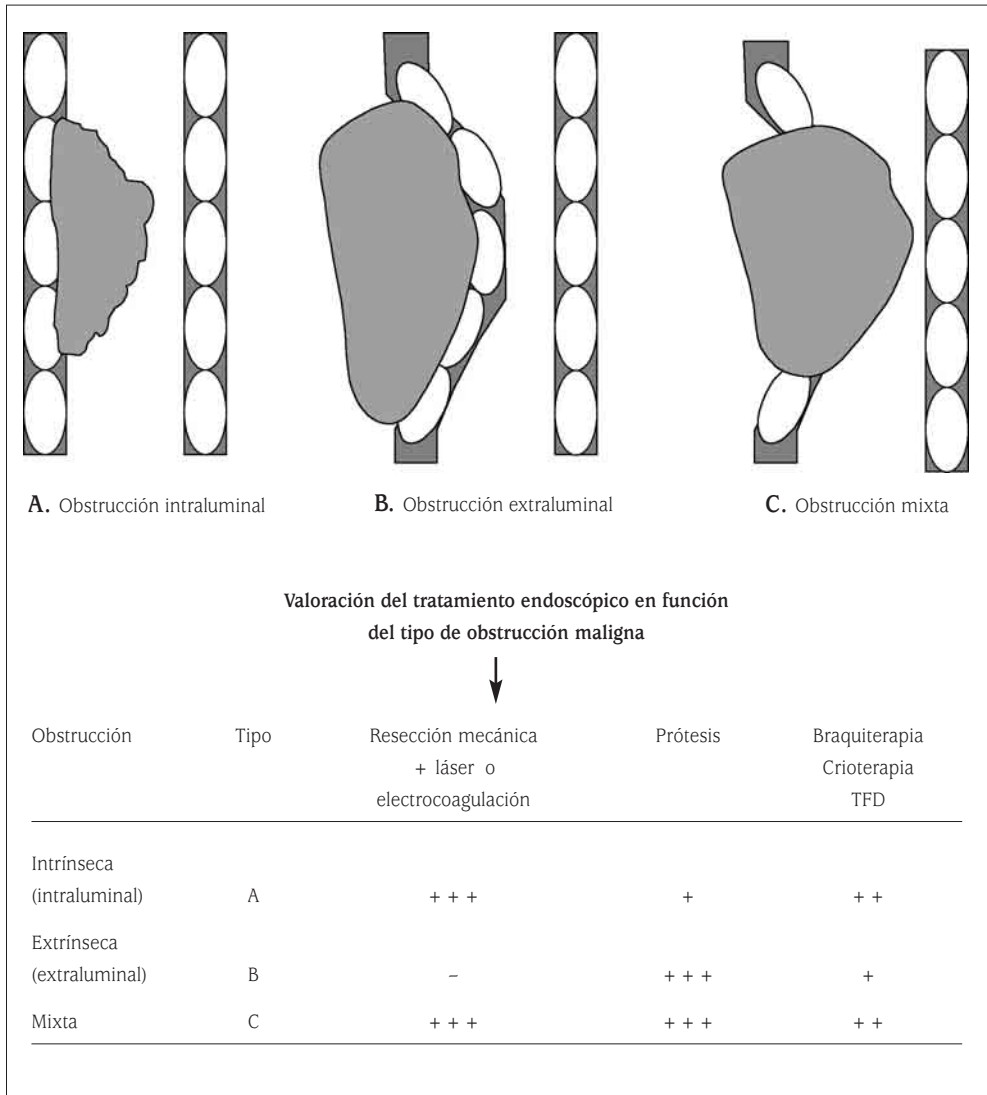


FIGURA 2. Tipos de obstrucción maligna de la vía aérea central y algoritmo de tratamiento endoscópico en función de los mismos.

Valoración del tipo de tratamiento endoscópico

El tipo de tratamiento endoscópico inicial dependerá de las características de la lesión, del equipamiento disponible y de la experiencia en cada técnica. Las obstrucciones de la vía aérea central pueden presentarse de tres principales formas (Fig. 2): tumoración endoluminal u obstrucción intrínseca, afectación

extraluminal u obstrucción extrínseca, y lesión mixta.

En las obstrucciones endoluminales, la técnica más usada ha sido la resección con láser⁽⁷⁻¹¹⁾, especialmente utilizando el Yag:Nd. El láser consigue una desobstrucción inmediata en el 93% de los pacientes con tasa de complicaciones del 2,3%⁽¹⁰⁾. Resultados similares han sido descritos con la electrocoagulación⁽¹²⁾, y

las dos técnicas están especialmente indicadas en situaciones de emergencia pues sus resultados son inmediatos. Hay que señalar que ambos tratamientos se deben asociar a la resección mecánica del tumor mediante pinzas o utilizando la punta del broncoscopio rígido. No existen estudios randomizados que comparen los resultados del láser y la electrocoagulación. Aunque existe una mayor experiencia con el láser, se han sugerido algunos factores a favor de la electrocoagulación como es su menor precio y su mayor capacidad de coagulación, especialmente los nuevos sistemas de argón-plasma^(12,13).

Cuando la lesión no precisa de una desobstrucción inmediata, pueden utilizarse otros tratamientos de acción más retardada como es la crioterapia, FTD y braquiterapia. La crioterapia se ha utilizado para el tratamiento de OVAC producida por neoplasias malignas, y su principal ventaja es la seguridad del procedimiento⁽¹⁴⁾. Sin embargo, los efectos terapéuticos no son inmediatos por lo que no debe utilizarse en obstrucciones agudas y graves. La FTD se ha utilizado para el tratamiento, con intentos curativos, de carcinomas broncogénicos en estadio precoz y en carcinomas *in situ* no subsidiarios de tratamiento quirúrgico, en los que se ha demostrado consigue una remisión completa mayor del 80%⁽⁴⁾. También se ha utilizado como tratamiento paliativo de neoplasias malignas obstructivas. Cuando se ha comparado el láser y la FTD en este tipo de lesiones, no existe diferencia significativa en la mejoría sintomática entre las dos técnicas, pero los pacientes tratados con FTD mostraban un mayor tiempo de control local y una mayor supervivencia^(15,16). La braquiterapia tiene también efectos tardíos pero es muy útil cuando se utiliza tras técnica de resección de rápido efecto como el láser, pues puede aumentar el tiempo de control local del tumor⁽¹⁷⁾.

En las obstrucciones extraluminales, producidas por compresión extrínseca, el único tratamiento que produce una inmediata desobstrucción es la colocación de una endopró-

tesis previa dilatación de la obstrucción⁽¹⁸⁾. Cuando existe una obstrucción mixta se debe realizar en primer lugar una resección de la lesión endoluminal; si así no se consigue una luz mayor del 50% se debe colocar una endoprótesis. También pueden utilizarse endoprótesis en obstrucciones intrínsecas tras la resección con láser o electrocauterio, para evitar una recidiva local mediante un “efecto barrera”, o cuando tras la resección se comprueba la destrucción del soporte cartilaginoso de la vía aérea.

En cualquiera de los casos, una vez conseguida la desobstrucción de la vía aérea hay que plantear tratamientos oncológicos (radioterapia externa, braquiterapia o quimioterapia) que prolonguen el control local del tumor y por tanto la supervivencia. Obviamente la progresión de la enfermedad puede producir recurrencia local de tumores previamente tratados. Debe entonces valorarse un nuevo tratamiento endoscópico adecuado a las características de la nueva lesión. Todos los tratamientos endoscópicos (excepto la braquiterapia) pueden repetirse. Por último, pacientes muy seleccionados podrían ser rescatados para la cirugía tras estos tratamientos oncológicos⁽¹⁹⁾.

ESTENOSIS INFLAMATORIAS DE LA VÍA AÉREA

Introducción

Las estenosis inflamatorias, después de las tumoraciones malignas, son la patología más frecuente que requiere valoración de broncoscopia terapéutica. En las grandes series de resección con láser por broncoscopia rígida, las lesiones estenóticas inflamatorias de la vía aérea son el grupo más numeroso después de las tumoraciones malignas con un porcentaje que oscila entre 14-30% del total de los pacientes tratados. Sus causas son muy variadas ver la tabla 4, donde además se representan otras causas de obstrucción no tumoral de la vía aérea central.

La causa más común de las estenosis inflamatorias son la intubación traqueal prolonga-

TABLA 4. Causas de obstrucción no tumorales de la vía aérea central**Congénitas**

- Agenesia
- Hipoplasias
- Estenosis

Inflamatorias

- Iatrogénicas
 - Postintubación
 - Postraqueotomía
 - Supraorificiales
 - Orificiales
 - Suborificiales
 - En punta de cánula
 - Postquirúrgicas
 - Tras resección en manguito
 - Tras broncoplastia
 - Tras trasplante de pulmón
- Postquemaduras
- Infecciosas
 - Tuberculosis
 - Hongos
 - Escleroma respiratorio
 - Mediastinitis fibrosante
- Idiopáticas
- Otras
 - Granulomatosis de Wegener
 - Traqueopatía osteoplástica
 - Policondritis recidivante
 - Traqueobroncomegalia
 - Amiloidosis

Traumáticas

da, ya sea por vía translaringea o por traqueotomía. Normalmente son pacientes politraumatizados o con una enfermedad grave que han precisado de ventilación mecánica prolongada. El mecanismo lesional en las estenosis inflamatorias es multifactorial, pero los más importantes son la necrosis por presión, usualmente a nivel del manguito de neumotaponamiento del tubo orotraqueal o de la traqueotomía, la lesión directa de la pared tra-

queal a nivel del estoma de traqueotomía y las infecciones asociadas, junto con la desnutrición de estos pacientes dependientes de ventilación mecánica. Se las suele clasificar combinado dos criterios su mecanismo lesional y su localización anatómica. Así, hablamos de estenosis orificial por producirse a nivel del agujero de traqueostomía (Tabla 4). La incidencia de estenosis inflamatorias postintubación ha disminuido en las últimas décadas de una forma notable debido al diseño más apropiado de los manguitos de neumotaponamiento. En el estudio prospectivo de Stauffer⁽¹⁾ realizado en 1981 el 65 % de las traqueotomías y el 19 % de las intubaciones orotraqueales desarrollaron estenosis de la vía aérea. En la actualidad en un estudio también prospectivo y controlado la incidencia de estenosis superior a un 50 % de la luz fue de un 12 % en las traqueotomía y de un 17 % en las intubaciones translaringeas⁽²⁾. Por tanto la incidencia de lesiones inflamatorias en los pacientes que son sometidos a reanimación prolongada sigue representando un importante problema clínico. El tratamiento de elección en las estenosis inflamatorias de la vía aérea es la resección en manguito. Los resultados de ésta cirugía son muy buenos con un 94 % de resoluciones definitivas con una mortalidad del 2,2 %⁽³⁾. Sin embargo la cirugía tiene varias limitaciones. La primera es que no puede abordar resecciones superiores al 50 % de la tráquea y la segunda que necesita que el paciente pueda tolerar la cirugía. Por tanto, debido a esas dos circunstancias, hay muchos pacientes que precisaran de tratamiento endoscópico. Aquí surge nuevamente la incertidumbre sobre cuál es la forma más adecuada de proceder. El objetivo de esta segunda parte es desarrollar y proponer un algoritmo (Fig. 3) de tratamiento para las lesiones inflamatorias tal como se ha hecho con las lesiones tumorales malignas. La principal dicotomía con la que nos enfrentamos es resección en manguito o endoscópica. La otra cuestión que nos plantearemos es cuál es el tratamiento endoscópico más adecuado, es decir, más eficaz y con menos complicaciones.

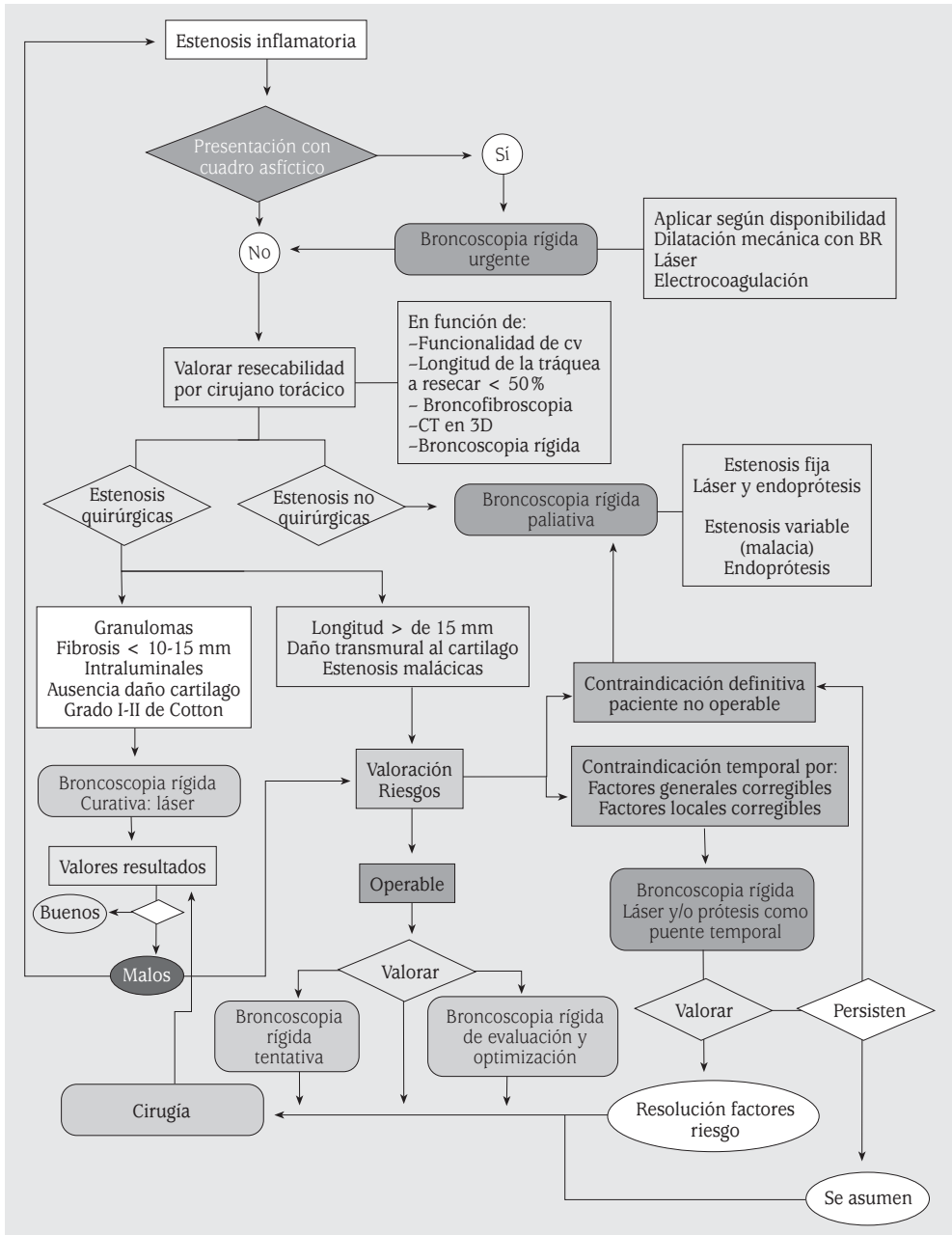


FIGURA 3. Algoritmo de tratamiento de las lesiones inflamatorias.

Indicaciones de tratamiento endoscópico

Las razones por las que podemos indicar el tratamiento endoscópico son varias, pudiéndolas agrupar en 5 apartados como hacemos en la tabla 5. Las distintas indicaciones dependen del objetivo que vayamos persiguiendo, curativo, paliativo, preparatorio, de optimización o evaluación antes de una cirugía, o tentativos para evitar la cirugía en resecciones de riesgo.

ALGORITMO DE TRATAMIENTO DE LAS ESTENOSIS INFLAMATORIAS

Valoración del paciente

Si el paciente desarrolla un cuadro asfíctico, como sucede en muchos pacientes a las 2-3 semanas de ser dados de alta de sus Unidades de Cuidados Intensivos, el procedimiento de elección siempre será la broncoscopia rígida, ya sea sola o con otros procedimientos: láser, endoprótesis, electrocoagulación, etc dependiendo de la disponibilidad del centro. Una vez estabilizado al paciente y ya sin compromiso ventilatorio, se pasará al segundo punto: es decir de evaluación de la lesión. Si la lesión fuera reseccable retornaríamos a este punto para la valoración de riesgo quirúrgico. Si existen riesgos que contraindiquen la cirugía, entonces el paciente pasará a un tratamiento endoscópico, sino irá directamente a la resección en manguito. Los riesgos que lleven a la contraindicación de la cirugía pueden ser temporales o definitivos. Si son los primeros, como sería en el caso de un infarto reciente, cuando esté resuelto el riesgo, el paciente retornará a la cirugía abierta. Si el caso es que hay razones definitivas que contraindican la cirugía: edad, cuello corto, etc., entonces pasará de forma definitiva a un tratamiento paliativo endoscópico, que usualmente requerirá de la colocación de una endoprótesis.

Valoración de la lesión

Las características de la lesión son muy importantes a la hora de sentar el tratamiento.

TABLA 5. Indicaciones de broncoscopia rígida terapéutica en las lesiones inflamatorias

Con fines de evaluación y optimización

- Previo a la cirugía para
 - Evaluación de la lesión
 - Dilatar la estenosis

Con fines curativos en

- Granulomas
- Estenosis fibrosas < de 15 mm
- Estenosis grado I-II de Cotton
- Ausencia de daño en transmural en el cartilago

Con fines tentativos en

- En pacientes de riesgo

Con fines temporales hasta

- Corrección de
 - Comorbilidad general asociada
 - Factores locales asociados
 - Inflamación de la mucosa
 - Ulceraciones de la mucosa
 - Granulomas
 - Infección

Con fines paliativos

- Cuando existe una contraindicación definitiva

Para valorar la lesión se hará un estudio completo que incluirá: broncoscopia, TAC en 3D, y espirometría. El fin será evaluar que porcentaje de su vía se encuentra afecto. Las medidas a obtener son la distancia a cuerdas vocales, la longitud de la estenosis o a reseccar, y la longitud desde la estenosis a la carina traqueal.

Se evaluará también la naturaleza de la estenosis: fibrosa, granulomatosa, malácica y la existencia de infecciones asociadas. El tratamiento endoscópico con láser más mitomicina C será el tratamiento de elección cuando la estenosis no tenga daño transmural, es decir no esté dañada la pared cartilaginosa,

TABLA 6.

Grado de Cotton	Porcentaje de obstrucción
I	< 50 %
II	51-70 %
III	71-90 %
IV	Sin luz, estenosis completa

sea menor de 15 mm en su eje longitudinal, y esté en los grados I o II de Cotton (Tabla 6). Siguiendo esos criterios de selección Monnier consiguió la restitución a la normalidad (> 80 % de la luz) en el 92 % de los pacientes que tenían grado I de Cotton. Cuando las lesiones eran grado II y III de Cotton las resoluciones fueron del 46 % y del 13 % respectivamente⁽⁴⁾. En principio y teniendo en cuenta nuestra experiencia, realizando combinaciones de láser más mitomicina C, cuando la estenosis asienta en el cartílago cricoides, el porcentaje de éxitos es mayor. Si la lesión es mayor de 15 mm, entonces deberá de ir a cirugía de resección en manguito si no se superan los límites ya comentados de la cirugía abierta. En los casos en que la lesión sea del grado III de Cotton los resultados con el láser más la mitomicina C son pobres con sólo un 13 % de resoluciones, pero dado que el riesgo del tratamiento endoscópico con láser más mitomicina C es muy bajo o casi nulo, se aconseja un solo tratamiento con fines tentativos. Si éste fracasa tendrá que ir a la cirugía abierta, ya que se sabe por experiencia que la repetición del láser más de 2 veces no trae aparejado un mayor número de curaciones⁽⁵⁾. Normalmente la recurrencia se produce entre el 1-2 mes del tratamiento. La eficacia de la mitomicina C radica en que es un potente antibiótico antineoplásico, que actúa como un agente alquilante impidiendo la formación y la división de los fibroblastos responsables de la formación de la cicatriz. Los primeros en usarlo con este fin fueron los oftalmólogos. Las dosis todavía no están estandarizadas y varían desde 0,1 mg/ml a 5

mg/ml durante tiempos también variables. Cuando existe un daño transmural amplio la aplicación de la mitomicina C no tiene ninguna eficacia.

Valoración del tipo de tratamiento endoscópico

Dependiendo de si el tratamiento es sólo un puente hasta la cirugía o es una medida paliativa definitiva emplearemos unos tratamientos u otros. Cuando el tratamiento endoscópico sólo es un tratamiento temporal o de optimización hasta la llegada del tratamiento quirúrgico abierto definitivo, procuraremos evitar la utilización de endoprótesis, ya que éstas se asocian en un porcentaje elevado a la formación de granulomas que no son favorables para el éxito de la cirugía. En caso de usarlos la prótesis de elección para las estenosis inflamatorias con traqueotomía sigue siendo el tubo de Montgomery. Su principal ventaja es que es muy seguro y no puede sufrir migraciones. Por el contrario, su cercanía a las cuerdas vocales suele crear problemas con el desarrollo de granulomas. Si la prótesis va a ser definitiva nos inclinaremos por aquellas que no migran y son más seguras como la endoprótesis en Y de Freitag o el tubo en T ya mencionado. Las prótesis serán siempre de silicona y nunca metálicas. Hay que advertir del gran número de complicaciones, algunas de ellas vitales, que tienen las endoprótesis metálicas. Por eso las prótesis que se coloque en estos pacientes con patología inflamatoria deben de ser de silicona o mixtas y fáciles de retirar en el caso de que causen problemas. En cuanto al tipo de láser el más favorable para esta patología es el de CO₂. El láser de Nd-yag tiene el inconveniente de su potente daño térmico que puede favorecer las recurrencias.

BIBLIOGRAFÍA DE LA OBSTRUCCIÓN MALIGNA DE LA VÍA AÉREA CENTRAL

1. Ginsberg RJ, Vokes EE, Raben A. Non-small cell lung cancer. En: DeVita VT Jr, Hellman S, Rosenberg SA, eds. Cancer: Principles and

- Practice of Oncology. 5th ed. Philadelphia: Lip-pincott-Raven; 1997. p. 858-911.
2. Noppen M, Meysman M, D'Haese J, Schlessler M, Vincken W. Interventional bronchoscopy: 5 year experience at the Academic Hospital of the VUB. *Acta Clin Belg* 1997; 112: 1136-40.
 3. Ernst A, Feller-Kopman D, Becker HD, Mehta AC. Central Airway Obstruction. *Am J Respir Crit Care Med* 2004; 169(12): 1278-97.
 4. Sutedja TG, van Boxem AJ, Postmus PE. The curative potential of intraluminal bronchoscopic treatment for early-stage non-small-cell lung cancer. *Clin Lung Cancer* 2001; 2(4): 264-70.
 5. Geffin B, Grillo HC, Cooper JD, Pontoppidan H. Stenosis following tracheostomy for respiratory care. *JAMA* 1971; 216(12): 1984-8.
 6. Falcone F, Fois F, Grosso D. Endobronchial ultrasound. *Respiration* 2003; 70(2): 179-94.
 7. Cavaliere S, Venuta F, Foccoli P, Toninelli. La Face B. Endoscopic treatment of Malignant Airway Obstructions in 2.008 Patients. *Chest* 1996; 110: 1536-42.
 8. Cavaliere S, Foccoli P, Toninelli C, et al. Nd: YAG laser therapy in lung cancer: an 11-year experience with 2,253 applications in 1,585 patients. *J Bronchology* 1994; 1: 105-11
 9. Dumon JF, Reboud E, Garbe L, Aucomte F, Merrick B. Treatment of tracheobronchial lesions by laser photoresection. *Chest* 1982; 81: 278-84.
 10. Diaz Jimenez JP, Canela Cardona M, Maestre Alcacer J, Balust Vidal M, Fontanals Tortra J, Balust Vidal J. Tratamiento con laser Yag-Nd en patologia traqueobronquial obstructiva: 400 administraciones en 4 años de experiencia. *Med Clin (Barc)* 1989; 93: 244-8.
 11. Cosano Povedano A, Muñoz Cabrera L, Cosano Povedano FJ, Rubio Sánchez J, Pascual Martínez N, Escribano Dueñas A. Cinco años de experiencia en el tratamiento endoscópico de las estenosis de la vía aérea principal. *Arch Bronconeumol* 2005; 41: 322-7.
 12. Sutedja G, van Boxem T, Schramel F, et al. Endobronchial electrocautery is an excellent alternative for Nd:YAG laser to treat airway tumors. *J Bronchol* 1997; 4:101-5.
 13. Reichle G, Freitag L, Kullmann HJ, Prenzel R, Macha HN, Farin G. Argon plasma coagulation in bronchology: A new method - Alternative or complementary. *J Bronchol* 2000; 7: 109-17.
 14. Mathur PN, Wolf KM, Busk MF, Briete WM, Datzman M. Fiberoptic bronchoscopic cryo-therapy in the management of tracheobronchial obstruction. *Chest* 1996; 110: 718-23.
 16. Diaz-Jimenez JP, Martinez-Ballarín JE, Lluñell, E Farrero, A Rodriguez, and MJ Castro. Efficacy and safety of photodynamic therapy versus Nd-YAG laser resection in NSCLC with airway obstruction. *Eur Respir J* 1999; 14: 800-5.
 17. Chella A, Ambrogi MC, Ribechini A, Mussi A, Fabrini MG, Silvano G, et al. Combined Nd-YAG laser/HDR brachytherapy versus Nd-YAG laser only in malignant central airway involvement: a prospective randomized study. *Lung Cancer* 2000; 27(3): 169-75.
 18. Dumon JF, Cavaliere S, Diaz-Jimenez JP, Vergnon JM, Venuta F, Dumon MC, et al. Seven-year experience with the Dumon prosthesis. *J Bronchol* 1996; 3: 6-10
 19. Venuta F, Rendina EA, De Giacomo T, Mercadante E, Francioni F, Pugliese F, et al. Nd:YAG laser resection of lung cancer invading the airway as a bridge to surgery and palliative treatment. *Ann Thorac Surg* 2002; 74(4): 995-8.

BIBLIOGRAFÍA DE LAS ESTENOSIS INFLAMATORIAS

1. Stauffer JL, Olson DE, Petty TL. Complications and consequences of endotracheal intubation and tracheotomy. A prospective study of 150 critically ill adult patients. *Am J Med* 1981; 70(1): 65-76.
2. Rumbak MJ, Newton M, Truncate T, Schwartz SW, Adams JW, Hazard PB. A prospective, randomized, study comparing early percutaneous dilational tracheotomy to prolonged trans-laryngeal intubation (delayed tracheotomy) in critically ill medical patients. *Crit Care Med* 2004; 32(8): 1689-94.
3. Grillo HC, Donahue DM, Mathisen DJ, Wain JC, Wright CD. Postintubation tracheal stenosis. Treatment and results. *J Thorac Cardiovasc Surg* 1995; 109(3): 486-92; discussion 492-3.
4. Monnier P, George M, Monod ML, Lang F. The role of the CO₂ laser in the management of laryngotracheal stenosis: a survey of 100 cases. *Eur Arch Otorhinolaryngol* 2005; 262(8): 602-8.
5. Bisson A, Bonnette P, el Kadi NB, Leroy M, Colchen A, Personne C, et al. Tracheal sleeve resection for iatrogenic stenoses (subglottic laryngeal and tracheal). *J Thorac Cardiovasc Surg* 1992; 104(4): 882-7.

FIBROBRONSCOPIA INFANTIL

*M. Isabel Barrio Gómez de Agüero, Carmen Antelo Landeira,
Prudencio Díaz-Agero Álvarez*

RESUMEN

El desarrollo en los últimos años, de broncoscopios flexibles adaptados a la edad pediátrica ha permitido la incorporación de esta técnica al estudio de numerosas patologías respiratorias en el niño.

Su indicación principal es la ayuda al diagnóstico, ante la presencia de síntomas y signos respiratorios persistentes, en los que otras técnicas no nos pueden aportar la información suficiente.

En pacientes pediátricos, siempre se realiza con sedación profunda, respetando la respiración espontánea del paciente, para poder evidenciar, tanto anomalías anatómicas, como funcionales; así como la obtención de muestras: secreciones bronquiales, lavado broncoalveolar y biopsias, para su procesamiento posterior para estudio microbiológico y citológico. En algunas ocasiones, tiene también utilidad terapéutica.

Se puede realizar a la cabecera del paciente en enfermos graves y de forma ambulante en el resto, siempre en zonas debidamente preparadas y con personal entrenado, consiguiéndose una buena tolerancia y un riesgo de complicaciones bajo.

INTRODUCCIÓN

Wood fue el primero en incorporar a finales de los años 80, este procedimiento diagnóstico dentro del campo pediátrico⁽¹⁾. A partir de entonces, se han ido desarrollando cada vez más modelos que nos han ampliado su posibilidad de aplicación en la infancia⁽²⁾.

Dada la demanda cada vez mayor de este procedimiento y la ausencia de criterios uniformes de su aplicación en la infancia, el Gru-




FIGURA 1. Fibrobroncoscopios pediátricos. Tres modelos pediátricos (de 2,2 2,8 y 3,6 mm).

po de Técnicas de la Sociedad Española de Neumología Pediátrica publicó recientemente una guía detallada sobre las indicaciones y requisitos de esta técnica en el niño⁽³⁾.

EQUIPO NECESARIO

Equipo

La exploración siempre debe de realizarse en medio hospitalario con un material apropiado, un entorno adecuado y con un personal debidamente entrenado.

Material

En pediatría, existen 4 modelos de fibrobroncoscopios que pueden emplearse para la exploración en niños: 2,2 mm, 2,8 mm 3,6 mm y 4,9 mm (tamaño del diámetro externo)^(4,5). Los tres más utilizados se muestran en la figura 1.

El modelo más pequeño no dispone de canal de trabajo por lo cual sólo se emplea para inspección de la vía aérea. El de 2,8 mm

TABLA 1. Características de los fibrobronoscopios pediátricos

Diámetro externo	2,2 mm	2,8 mm	3,6 mm	4,9 mm
Canal de trabajo	No	1,2 mm	1,2 mm	2,2 mm
Utilidad	Recién nacidos y menores de 6 m	Recién nacidos y lactantes	Estándar pediátrico	Mayores de 7-8 años
TET (mm)	3	4	5	6

TET: diámetro interno mínimo del tubo endotraqueal que permite el paso del broncoscopio.

y el de 3,6 mm tiene un canal de trabajo de 1,2 mm por el que se puede aspirar secreciones e introducir pinzas de biopsia o instrumentos para extracciones de cuerpos extraños.

El de 4,9 mm, dispone de un canal de 2,2 mm como en los de mayor tamaño empleados en adultos. Este modelo puede ser utilizado en el niño mayor, más de 7 años o con peso superior a 20 kg. Las únicas ventajas sobre el de 3,6 mm serían las indicaciones de biopsia, debido al mayor tamaño de muestra que podría obtenerse en relación con el mayor diámetro del canal operador, la mayor eficacia de la aspiración de secreciones particularmente viscosas y la posibilidad de realizar lavados bronco-alveolares y cepillados protegidos.

Las características de todos ellos, se exponen en la tabla 1. En la actualidad, ya se dispone también en tamaño pediátrico de una nueva generación de fibrobronoscopios denominados videobronoscopios que consiguen una mayor resolución de imagen al disponer de un chip en su extremo distal⁽⁶⁾. Actualmente, existen disponibles para su utilización en pediatría, modelos de 3,6 y 4,9 mm, respectivamente, de diámetro externo.

Lugar de realización

Debe de realizarse en un área dotada de módulo de reanimación cardiopulmonar –cuidados intensivos, reanimación o sala de endoscopias– para poder afrontar cualquier com-

plicación grave. Debe de existir una fuente de oxígeno y un monitor de saturación y frecuencia cardiaca. Los requisitos mínimos deben de ajustarse a las normas elaboradas por diferentes sociedades^(5,7).

Personal

Debe de haber al menos dos médicos, uno que vigile la sedación y al enfermo, y otro que realice la técnica tras haber recibido una formación previa. El personal de enfermería y auxiliar debe estar también suficientemente preparado.

INDICACIONES

El hecho de la familiarización con la técnica y el desarrollo de material disponible para cualquier edad pediátrica ha hecho que cada vez de haya ido ampliando el número de indicaciones y sea solicitada cada vez más por distintos especialistas⁽⁸⁻¹⁴⁾.

Sus indicaciones son fundamentalmente, la exploración de las vías aéreas ante la existencia de ciertos síntomas o signos respiratorios persistentes, y la obtención de muestras biológicas en determinadas patologías respiratorias.

No obstante, también son posibles ciertas indicaciones terapéuticas, aunque inferiores a las de la broncoscopia rígida, que está dotada de mayor arsenal instrumental y permite una apropiada ventilación simultánea en el caso de que sea necesario.

En la tabla 2 se recogen las principales indicaciones.

TABLA 2. Indicaciones de la fibrobroncoscopia en niños

Diagnósticas	Exploración de vías aéreas
	Anomalías fonatorias
	Estridor
	Sibilancias persistentes
	Neumonía recurrente/persistente
	Atelectasias
	Bronquiectasias
	Hiperinsuflación localizada
	Hemoptisis
	Tos persistente inexplicable
	Sospecha de cuerpo extraño
	Traumatismos o quemaduras en vía aérea
	Problemas con vía aérea artificial: intubación o extubación difícil, revisión de traqueostomía, etc.
	Obtención de muestras
	Aspirado bronquial
	Lavado broncoalveolar
	Biopsia bronquial o transbronquial:
	– Infiltrados pulmonares difusos
	– Neumonías intersticiales
	– Patología pulmonar en inmunodeprimido
Terapéuticas	Resolución de atelectasias
	Intubación difícil
	Ayuda a extracción de cuerpos extraños
	Lavados masivos (proteínosis alveolar)
	Otros procedimientos: dilataciones, <i>stents</i> , instilación de fármacos...

CONTRAINDICACIONES

No existen prácticamente contraindicaciones si se realiza en las condiciones referidas previamente, aunque existen diversas situaciones en las que la fibrobroncoscopia está relativamente contraindicada⁽¹⁴⁾. Además, la fibrobroncoscopia pediátrica puede no ser posible de realizar en algunas situaciones, debido a la falta de instrumental miniaturizado disponible; éste puede ser el caso de pacientes

ventilados con tubos endotraqueales de pequeño tamaño que no garanticen el mantenimiento de una ventilación adecuada.

No obstante, existen algunas situaciones individualizadas que deben tenerse en cuenta:

Hemoptisis masiva

En esta situación, hemorragia mayor de 8 ml / kg en 24 h, la broncoscopia rígida sería de elección, debido a su mayor capacidad de

aspiración mientras se asegura una asistencia ventilatoria apropiada^(15,16).

Extracción de cuerpos extraños

A pesar de que el fibrobroncoscopio resulta especialmente útil para la localización y manejo de los cuerpos extraños alojados distalmente, donde el alcance con el broncoscopio rígido es muy limitado, su menor arsenal de dispositivos de extracción en comparación con éste disminuye sus posibilidades de éxito, por lo que muchos autores piensan que la broncoscopia rígida sigue siendo la técnica de elección^(2,17). El broncoscopio rígido permite el arrastre del cuerpo extraño de forma protegida y una ventilación adecuada simultánea. Además, la extracción de cuerpos extraños de origen vegetal, los más frecuentes en niños, conlleva un riesgo importante de hemorragia y de compromiso en la ventilación, difícil de manejar con el broncoscopio flexible.

No obstante, otros autores encuentran que la extracción flexible puede ser segura, con mínimos riesgos y complicaciones, aunque se recomienda intentarla en aquellas áreas donde puedan actuar conjuntamente ambos instrumentos, sucesiva o incluso de manera simultánea (introduciendo el flexible a través del rígido) en función de los requerimientos de cada paciente, logrando así los beneficios de ambas técnicas^(18,19).

La inestabilidad hemodinámica, arritmias, alteraciones de la coagulación, hipertensión pulmonar, obstrucción grave ó hipoxia severa son otras situaciones de riesgo grave que deberán valorarse individualmente.

PROCEDIMIENTOS

Consentimiento informado

Se debe de explicar a la familia en qué consiste el procedimiento, por qué se ha indicado, los riesgos y beneficios y las normas a seguir antes y después del mismo. Se realiza de forma ambulatorio en pacientes no hospitalizados. Deben de acudir en ayunas de 6 horas

y estar en situación estable. La Sociedad de Neumología Pediátrica elaboró un modelo de consentimiento informado que se expone en un anexo del documento⁽³⁾.

Valoración previa del paciente

Se debe de prestar especial atención a la historia de hiperreactividad bronquial, síndrome de apnea obstructiva del sueño, alergias, cardiopatía y alteraciones de la coagulación. Debe de explorarse al paciente antes de realizar el procedimiento. Debemos de disponer de una radiografía reciente y sólo será necesario realizar estudio de coagulación si se va a realizar biopsia.

Premedicación y sedación

El paciente debe de disponer de un acceso intravenoso.

La administración habitual de premedicación previa a la fibrobroncoscopia varía entre los distintos grupos de broncoscopistas. La *American Thoracic Society* no proporciona recomendaciones específicas en este apartado⁽²⁰⁾ y tampoco se detalla su uso en una encuesta realizada a los centros europeos de broncoscopia pediátrica⁽²¹⁾.

Anticolinérgicos

La atropina ha sido y sigue siendo utilizada por muchos grupos antes del inicio de la exploración, con el objetivo de reducir las secreciones de la vía aérea y prevenir la bradicardia y los fenómenos vasovagales⁽²²⁾. La dosis utilizada ha sido la misma, tanto en caso de administración intravenosa, intramuscular, subcutánea o sublingual. Estudios recientes efectuados en adultos que reciben concomitantemente sedación con benzodiazepinas, no encuentran diferencias significativas en la disminución de secreciones, confort del paciente o en la frecuencia de complicaciones en comparación con placebo, por lo que su administración habitual es controvertida^(23,24). La extensión de estos resultados a los niños debe hacerse con precaución.

Anestesia tóxica

Su utilización es esencial para realizar el procedimiento de una forma segura y confortable para el paciente, sobre todo si no se utiliza anestesia general o sedación profunda, ya que disminuye los efectos adversos vasovagales, así como la tos y el broncospasmo durante y tras el procedimiento. La lidocaína continúa siendo el agente más utilizado, aplicándose a través de diferentes formas. aunque se ha visto que la administración de lidocaína nebulizada al 2-4% previa al procedimiento, puede reducir la cantidad total de lidocaína instilada a través del fibrobroncoscopio⁽²⁵⁾ y se ha empleado en niños por distintos grupos^(26,27) su uso no ha llegado a generalizarse, alegándose en ocasiones su mal sabor o la inducción de broncoconstricción⁽²⁸⁾. Lo habitual es su instilación directa en las vías aéreas al 2% en vía aérea superior (nariz y sobre cuerdas vocales) en alícuotas de 0,5-1 cc, y al 1% en tráquea y a la entrada de las dos ramificaciones de los bronquios principales.

Debe de controlarse el total de la dosis administrada, ya que la concentración plasmática puede llegar a ser de un 30-50% de la obtenida por administración intravenosa. Así, se considera que la dosis máxima que puede administrarse sin efectos adversos es de unos 4 mg/kg (0,2 ml/kg de lidocaína al 2% ó 0,4 ml/kg de lidocaína al 1%) 4,5, aunque se ha publicado un adecuado nivel de seguridad con la administración de dosis de hasta 7 mg/kg⁽²⁹⁾, posiblemente porque gran parte es aspirada durante la técnica. Se administrará broncodilatador previo en caso de historia de hiperreactividad bronquial. La antibioterapia previa profiláctica es sólo opcional en el caso de cardiopatías (ampicilina a 50 mg/kg treinta minutos antes)⁽³⁰⁾.

Sedación, anestesia y monitorización

El perfeccionamiento de la sedación y anestesia en niños ha contribuido al aumento de seguridad y facilitación de técnicas que de otra forma serían muy difíciles de realizar en los

niños. Uno de estos ejemplos es la fibrobroncoscopia.

Mientras que con el broncoscopio rígido siempre se utiliza anestesia general, con el fibrobroncoscopio puede utilizarse desde una sedación consciente hasta una sedación profunda que permita la respiración espontánea. El empleo de una mala técnica de sedación, hace que a veces, no podamos obtener la información que buscamos debido a los movimientos y la tos.

La fibrobroncoscopia realizada por personal debidamente entrenado, en un sitio apropiado, en pacientes bien seleccionados y con la sedación apropiada tiene un riesgo bajo y es bien tolerada.

Las guías propuestas por la *American Academy of Pediatrics* (AAP) y la *American Association of Anesthesiology* para la preparación preoperatoria del paciente así como los equipos y personal requeridos para la inducción de la sedación y reanimación están siendo actualmente revisadas^(31,32).

La técnica de sedación a utilizar va a depender de varios factores:

- En **primer lugar**, de las características de cada centro hospitalario. La sedación consciente permite una mayor independencia, planificación del trabajo y la realización en un área independiente, mientras que una sedación más profunda implica la colaboración con otro especialista (anestesiólogo o intensivista) y en un área quirúrgica o de cuidados intensivos.

- En **segundo lugar**, de la situación del paciente. Ante la presencia de una enfermedad de base grave, una situación crítica o la posibilidad de que se puedan presentar complicaciones técnicas, se debe de realizar la sedación con la colaboración del anestesiólogo o intensivista en un servicio cuidados intensivos, reanimación ó quirófano.

El área elegido, debe de disponer de pulsioxímetro, fuente de O₂ (gafas nasales, mascarilla), aspiración, instrumental de reanimación (ambú, TET), y ambiente relajado. La sedación debe de ser controlada por un segundo médico distinto al broncoscopista.

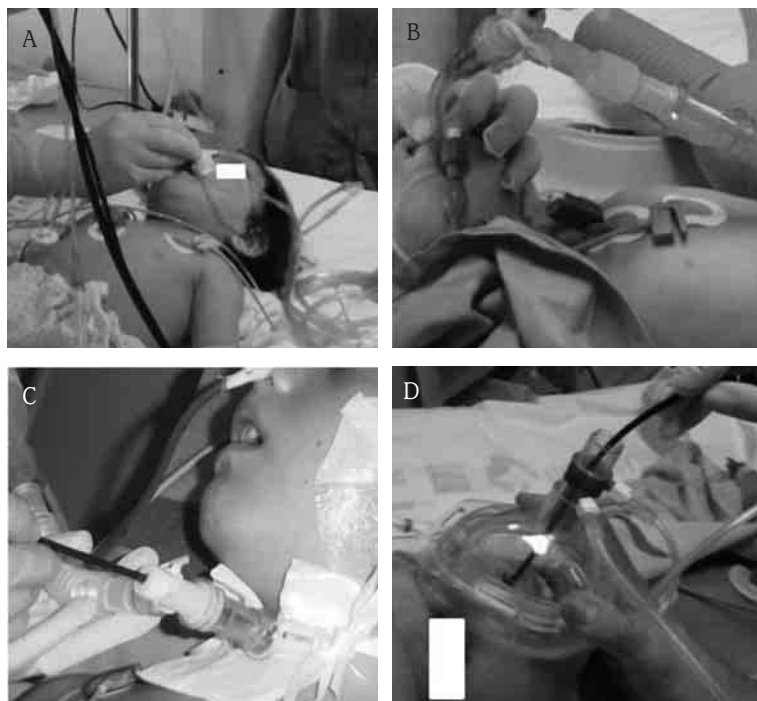


FIGURA 2. Fibrobroncoscopia. Vías de acceso. A. Nasal, B. Mascari-lla laríngea; C. Tra-queostomía; D. Ven-tilación con CPAP.

Debe de entregarse un consentimiento informado donde se reflejen las posibles complicaciones de la sedación y de la propia técnica.

Tras la monitorización, se aplica una fuente de oxígeno generalmente mediante gafas nasales y se procede a la sedación. Existen diferentes pautas de sedación según las preferencias del centro hospitalario y de la situación del paciente^(5,33,34). En general, se emplea sedación profunda combinando diversos fármacos intravenosos: midazolam, ketamina, fentanilo, propofol o por vía inhalada con sevoflurano⁽³⁵⁾.

TÉCNICA

Exploración de vías aéreas

El fibrobronoscopio se introduce por vía nasal, aunque dependiendo de la situación del paciente la exploración se puede llevar a cabo también, a través de tubo endotraqueal, de mascarilla laríngea, traqueostomía o con ventilación no invasiva (Fig. 2).

La inspección de la vía aérea debe incluir la búsqueda de anomalías estructurales o patológicas, anomalías en la movilidad de las paredes y evidencias de inflamación localizada o generalizada.

Se debe comenzar explorando minuciosamente la vía aérea superior, deteniéndose en la inspección de la laringe (evaluando la dinámica de las estructuras: aritenoides, epiglotis, cuerdas vocales), pasando posteriormente a tráquea y carina.

Hay que observar las características de las secreciones (escasas, moderadas o abundantes, localizadas o difusas, mucosas, mucopurulentas o hemorrágicas), del aspecto macroscópico de la mucosa (pálida, eritematosa, friable, adelgazada o engrosada) y de las anomalías anatómicas (Fig. 3).

Una vez situados en la carina, se procede a una exploración de forma sistematizada y secuencial por los distintos bronquios segmentarios de ambos lados, iniciándose por el bronquio del lóbulo superior derecho, has-

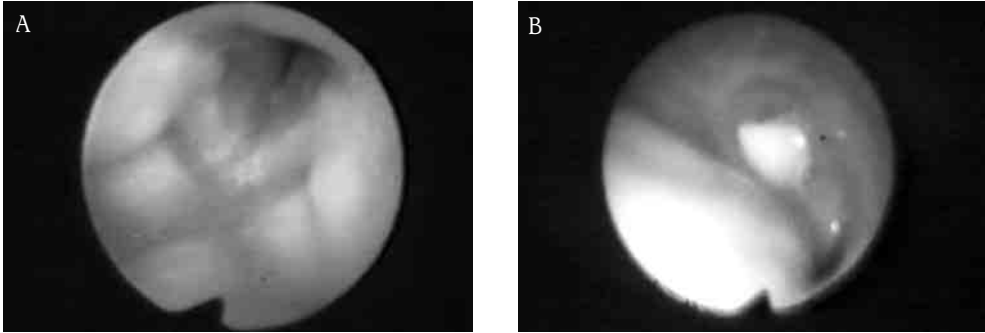


FIGURA 3. Hallazgos fibrobronoscópicos. A. Angioma subglótico; B. Cuerpo extraño intrabronquial (almondra).

ta finalizar la revisión del lóbulo inferior izquierdo.

El paciente pediátrico tiene una capacidad residual funcional más pequeña y un mayor consumo metabólico de oxígeno. A ello hay que sumar una reserva ventilatoria disminuida cuando tienen una patología de base.

La realización de la fibrobroncoscopia y la sedación que se aplica, va a tener como consecuencia en la mayoría de los pacientes, una hipoxemia e hipercapnia en mayor o menor grado, dependiendo de las características del paciente, sobre todo de la edad y la patología de base, ya que se asocia a una alteración temporal de la mecánica pulmonar y del intercambio gaseoso.

Todos estos factores hacen que se deba valorar individualmente la vía de acceso más adecuada y las precauciones que se deben tomar durante la realización de la exploración.

La vía de acceso más habitual es la nasal, pero se puede realizar, a través de tubo endotraqueal, de mascarilla laríngea, traqueostomía o a través de máscaras faciales si precisan ventilación no invasiva. La elección de las distintas vías dependerá del estado del paciente y de los datos que pretendemos obtener.

La vía de acceso **nasal** se realizará en los pacientes más estables. Se administra una fuente de oxígeno generalmente con gafas nasales, con lo que podremos explorar toda la vía aérea.

El acceso a través de **máscara laríngea** nos permitirá una adecuada ventilación del paciente en pacientes más inestables⁽⁵⁶⁾ pero no permite ver patologías de la zona supraglótica, ya que la máscara se apoya directamente en la glotis.

La introducción a través del **tubo endotraqueal** se realizará en los pacientes más críticos. En este caso, hay que escoger el tamaño del fibrobronoscopio que nos permita una adecuada ventilación simultánea, aumentando de forma transitoria los parámetros del respirador y el aporte de oxígeno. Sólo podremos visualizar las ramas bronquiales permitiendo la obtención de muestras, pero no la tráquea ni la zona laríngea. En los casos en que se quieran explorar estas zonas habrá que ir retirando el tubo endotraqueal deslizándolo por el fibrobronoscopio tomando las medidas necesarias para el caso de que ocurra una extubación.

La realización a través de máscaras faciales, nos permitirá visualizar la vía aérea completa, pudiendo administrar a través de ellas, bien medicación anestésica inhalada, oxígeno suplementario, CPAP, IPPV, o conectarlas al modo de ventilación no invasiva (VNI) que recibe el paciente.

En los últimos años se han publicado diversos artículos empleando diferentes modelos de máscaras que facilitan la introducción del bronoscopio flexible, permitiendo una adecuada ventilación durante el procedimiento^(37,38).

Los sistemas más empleados son la máscara facial y pieza en T por la que se introduce el fibrobroncoscopio o ventilación con sistema CPAP adaptado a la máscara facial (Set CPAP Boussignag de Vygon)⁽³⁹⁾.

Obtención de muestras biológicas

Broncoaspirado

Las secreciones bronquiales son obtenidas a través del canal de succión y recogidas en un recipiente adecuado; se remiten a estudio microbiológico para cultivo de bacterias, hongos, virus y micobacterias. Se instila suero fisiológico durante el procedimiento en caso de secreciones espesas para facilitar la aspiración.

Lavado broncoalveolar

El lavado broncoalveolar (LBA) permite, tras la instilación de una cantidad preestablecida de suero fisiológico en una zona distal bronquial segmentaria o subsegmentaria, la recuperación de componentes celulares y bioquímicos de la superficie epitelial del tracto respiratorio inferior⁽⁴⁰⁾.

La Sociedad Respiratoria Europea (ERS) estableció en el año 2000 unos estándares de valores de referencia y de realización⁽⁴¹⁾.

El lugar de la realización del LBA será en la zona de mayor afectación radiológica y en caso de afectación difusa se suele realizar en lóbulo medio ó en lóbulo inferior derecho en lactantes por ser técnicamente más fácil. Aunque se han utilizado varios protocolos en general se instila una cantidad de 3 ml/kg de suero fisiológico repartido en tres alícuotas iguales en menores de 20 kg y en fracciones de 20 ml en mayores de 20 kg⁽⁴²⁾.

Las muestras se procesan para estudio microbiológico y/o citológico

Las indicaciones son el estudio de infiltrados pulmonares localizados o difusos en pacientes inmunodeprimidos o inmunocompetentes, el diagnóstico de algunas enfermedades pulmonares (proteinosis, hemorragia alveolar, histiocitosis, síndromes aspirativos), enfermedades intersticiales y algunas enfer-

medades infecciosas (tuberculosis, legionelosis...).

La utilización terapéutica del lavado no está bien definida. En el caso de la proteinosis alveolar, no se puede realizar, como en el adulto, con tubo endotraqueal de doble luz, sino que habría que recurrir a introducir el fibrobroncoscopio a través de un catéter con balón.

También se pueden utilizar algunos medicamentos en el lavado, como la aplicación de DNAsa para la resolución de atelectasias, principalmente en fibrosis quística⁽⁴³⁾.

Biopsia bronquial y transbronquial

La biopsia bronquial consiste en obtener una muestra de la mucosa bronquial en el caso de encontrar alteraciones o para estudio de patología ciliar. Se obtiene una pequeña muestra a través de una pinza introducida por el canal de trabajo del fibrobroncoscopio.

La biopsia transbronquial es una técnica que permite obtener muestras de parénquima pulmonar de forma menos invasiva que la biopsia por toracoscopia o toracotomía. Está indicada en el estudio de infiltrados localizados o difusos con patrón intersticial, alveolar, miliar o nodular fino en pacientes inmunocompetentes o no, siempre que no podamos llegar al diagnóstico por otros medios y en el diagnóstico de rechazo pulmonar en pacientes con trasplante de pulmón⁽⁴⁴⁾. El aumento de la realización de trasplantes pulmonares en niños, ha hecho que haya aumentado el empleo de esta técnica en la edad pediátrica.

Se suele realizar con la ayuda de fluoroscopia, que permite visualizar la distancia entre las pinzas y la pleura ya que en los niños el tórax es más pequeño y elástico y hay menos sensibilidad táctil con las pinzas de biopsia, con ello disminuye el riesgo de neumotórax .

Se emplea el broncoscopio rígido o el flexible, a ser posible el de 4,9 mm que nos permite obtener más material.

El lugar de la realización será el segmento más afectado o, si la afectación es difusa, se

realiza en lóbulo inferior derecho, evitando a ser posible el lóbulo medio y llingula por haber mayor riesgo de neumotórax.

Se introduce la pinza a través del broncoscopio, y se avanza hasta notar resistencia, ayudado por la fluoroscopia. En ese momento se retira la pinza 1-2 cm y se abre, posteriormente se avanza con una ligera presión y se cierra en una espiración retirándola suavemente. Si está en ventilación, se interrumpe antes de cerrar la pinza. Debe comprobarse que no hay hemorragia antes de retirar el broncoscopio.

Se realizan 4-6 tomas, siempre en el mismo pulmón para evitar el neumotórax bilateral. Se introducen inmediatamente en suero salino (para microbiología) o formol al 20% diluido con la misma cantidad de suero fisiológico (para estudio de anatomía patológica⁽⁴⁵⁾).

COMPLICACIONES

Las complicaciones de la fibrobroncoscopia van a estar relacionadas con el procedimiento en sí, la enfermedad de base y las técnicas de sedación utilizadas.

Las complicaciones de esta técnica son escasas si se realiza con las debidas precauciones. De Blic⁽⁴⁶⁾ publicó en un amplio estudio prospectivo un 2% de complicaciones graves. Se consideran complicaciones mayores las que requieren intervención o interrupción del procedimiento: neumotórax, desaturaciones graves, apneas, y menores: epistaxis, laringoespasma, broncoespasma y desaturaciones transitorias.

A diferencia de la rareza de las complicaciones, sí se observa con frecuencia la aparición de fiebre dentro de las 24 h siguientes al procedimiento (18-48%), principalmente tras la realización de lavado broncoalveolar que se ha atribuido a la liberación de citocinas por las células alveolares^(47,48).

En pacientes inmunodeprimidos se han publicado casos esporádicos relacionados con bacteriemia e incluso sepsis^(49,50).

Tras la biopsia, las complicaciones más frecuentes son neumotórax y hemorragia. En

caso de hemorragia deben de realizarse lavados con una dilución de adrenalina 1 cc a 1:1000 diluida en 19 cc de suero fisiológico, en alícuotas de 2-5 ml. Enclavar el broncoscopio en el bronquio segmentario y aspirar de manera continua durante 3-5 min y colocar al paciente lateralmente apoyado sobre el lado que sangra.

La descripción detallada de estas técnicas, tanto del lavado broncoalveolar como de la biopsia bronquial en niños han sido publicadas recientemente por el Grupo de Técnicas de la Sociedad Española de Neumología Pediátrica⁽⁴²⁾.

Como conclusión, la fibrobroncoscopia se ha consolidado, tras disponer de instrumentos adaptados al tamaño del niño, como una técnica muy útil también en la edad pediátrica que permite la exploración de las vías aéreas con el paciente en respiración espontánea sin necesidad de anestesia general. Aporta información no sólo anatómica sino también dinámica de la nariz, faringe, laringe y árbol traqueobronquial.

Está indicada, básicamente, como método diagnóstico ante la presencia de síntomas y signos respiratorios persistentes y para la obtención de muestras para estudio microbiológico o citológico. En algunas ocasiones, tiene también utilidad terapéutica.

A pesar de su relativa sencillez y sus escasos riesgos, sólo debe realizarse con personal entrenado, en un medio debidamente adaptado y siempre que otras técnicas menos invasivas no nos puedan aportar una información suficiente.

BIBLIOGRAFÍA

1. Wood RE, Postma D. Endoscopy of the airway in infants and children. *J Pediatr* 1988; 112: 1-6.
2. Wood RE. The emerging role of flexible bronchoscopy in pediatrics. *Clin Chest Med* 2001; 22: 311-17.
3. Pérez Ruiz E, Barrio Gómez de Agüero MI y Grupo de Técnicas de la Sociedad Española de Neumología Pediátrica. Broncoscopia flexible

- en el niño: indicaciones y aspectos generales. *An Pediatr (Barc)* 2004; 60: 354-66.
4. Barbato A, Magarotto M, Criverallo M, Novello A, Cracco A, DeBlic J. Use of the pediatric bronchoscope flexible and rigid, in 51 european centres. *Eur Respir J* 1997; 10: 1767-73.
 5. De Blic J, Delacourt C, Scheinmann P. Ultrathin flexible bronchoscopy in neonatal intensive care unit. *Arch Dis Child* 1991; 66: 1383.
 6. Hasegawa S, Hitomi S, Murakawa M, Mori K. Development of an ultrathin fiberscope with a built-in channel for bronchoscopy in infants. *Chest* 1996; 110: 1543-6.
 7. Canalis E, Castella J, Díaz P, Freixenet J, Rivas J, Zalacaín R, et al. Área de técnicas diagnósticas y terapéuticas. Requisitos mínimos para una unidad de endoscopia respiratoria. *Arch Bronchoneumol* 1997; 33: 92-8.
 8. Prakash UBS. Advances in bronchoscopic procedures. *Chest* 1999; 119: 1403-8.
 9. American Thoracic Society. Scientific Assembly of Pediatrics. Flexible endoscopy of the pediatric airway. *Am Rev Resp Dis* 1992; 145: 233-5.
 10. Nicolai T. Pediatric Bronchoscopy. *Pediatr Pulmonol* 2001; 31: 150-64.
 11. Nussbaum E. Pediatric fiberoptic bronchoscopy: Clinical experience with 2836 bronchoscopies. *Pediatr Crit Care Med* 2002; 3: 171-6.
 12. Pérez-Ruiz E, Pérez-Frías J, Martínez-González B, Martínez-Arán T. Fibrobroncoscopia pediátrica. Análisis de una década. *An Esp Pediatr* 2001; 55: 421-8.
 13. British Thoracic Society guidelines on diagnostic flexible bronchoscopy. *Thorax* 2001; 56 (suppl 1): i1-i21.
 14. Balfour-Lynn IM, Spencer H. Bronchoscopy-how and when? *Pediatr Respir Rev* 2002; 3: 255-64.
 15. Fabian MC, Smitheringale A. Hemoptysis in children: the hospitalfor sick children experience. *J Otolaryngol* 1996; 25: 44-5.
 16. Batra PS, Holinger LD. Etiology and management of pediatric hemoptysis. *Arch Otolaryngol Head Neck Surg* 2002; 127: 337-82.
 17. Martinot A, Closset M, Marquette CH, Hue V, Deschidre A, Ramon P, et al. Indications for flexible versus rigid bronchoscopy in children with suspected foreign body aspiration. *Am J Respir Crit Care Med* 1997; 155: 1676-9.
 18. Castro M, Midthum DE, Edell ES, Stelck MJ, Prakash UBS. Flexible bronchoscopic removal of foreign bodies from pediatric airways. *J Bronchol* 1994; 1: 92-8.
 19. Swanson KL, Prakash UBS, Midthum DE, Edell ES, Utz JP, McDougall JC, et al. Flexible bronchoscopic management of airway foreign bodies in children. *Chest* 2002; 121: 1695-700.
 20. American Society of Anesthesiologists Task Force on Preoperative Fasting. Practice guidelines for preoperative fasting and the use of pharmacologic agents to reduce the risk of pulmonary aspiration: Application to healthy patients undergoing elective procedures. *Anesthesiology* 1999; 90: 896-905.
 21. Barbato A, Magarotto M, Criverallo M, Novello A, Cracco A, De Blic J. Use of the pediatric bronchoscope flexible and rigid, in 51 european centres. *Eur Respir J* 1997; 10: 1767-73.
 22. Colt HG, Prakash UBS, Oxford KP. Bronchoscopy in North America. *J Bronchol* 2000; 7: 8-25.
 23. Williams T, Brooks T, Ward C. The role of atropine premedication in fiberoptic bronchoscopy using intravenous midazolam sedation. *Chest* 1998; 113: 1394-8.
 24. Cowl CT, Udaya BS, Prakash S, Kruger BR. The rol of anticholinergics in bronchoscopy. *Chest* 2000; 118: 188-92.
 25. Foster WM, Hurewitz AN. Aerosolized lidocaine reduces dose of topical anesthetic for bronchoscopy. *Am Rev Respir Dis* 1992; 146: 520-2.
 26. Gjonaj ST, Lowenthal DB, Dozor AJ. Nebulized lidocaine administered to infants and children undergoing flexible bronchocopy. *Chest* 1997; 112: 1665-9.
 27. Reyle-Hahn MR, Niggeman B, Max M, Streich R, Rossaint R. Remifentanyl and propofol for sedation in children and young adolescents undergoing diagnostic flexible bronchoscopy. *Paediatr Anaesth* 2000; 10: 59-63.
 28. Mac Alpine LG, Thomsom NC. Lidocaine induced bronchoconstriction in asmatic patients. *Chest* 1989; 96: 1012-5.
 29. Amitai Y, Zylber-Katz E, Avital A, Zangen D, Noviski N. Serum lidocaine concentrations in children during bronchoscopy with topical anesthesia. *Chest* 1990; 98: 1370-3.
 30. Dajani AS, Taubert KA, Wilson W, Bolger AF, Bayer A, Ferrieri P, et al. Prevention of bacte-

- rial endocarditis: Recommendations by the American Heart Association Clin Infect Dis 1997; 25: 1448-58.
31. Committee of drugs American Academy of Pediatrics. Guidelines for the monitoring and management of pediatric patients during and after sedation for diagnostic and therapeutic procedures. Pediatrics 1992; 89: 1110-5.
 32. American Society of Anesthesiologists Task Force on sedation and analgesia by non-anesthesiologists. Practice guidelines for sedation and analgesia by non-anesthesiologists. Anesthesiology 1996; 84: 459-71.
 33. Slonim AD, Ognibene FP. Enhancing patient safety for paediatric bronchoscopy alternatives to conscious sedation. Chest 2001; 120: 431-2.
 34. Midulla F, de Blic J, Barbato A, Bush A, Eber E, Kotecha S, et al. Flexible endoscopy on paediatric airways. ERS Task Force. Eur Resp J 2003; 22: 698-708.
 35. Meretoja OA, Taivainen T, Raiha L, Korpela R, Wirtavuori K. Sevoflurane-nitrous oxide or halothane-nitrous oxide for paediatric bronchoscopy and gastroscopy. Br J Anaesth 1996; 76: 767-71.
 36. Pediatric fiberoptic bronchoscopy with laryngeal mask airway. Chest 2001; 120: 341-2.
 37. Erb T, Hammer J, Ritishauser M, Frei FJ. Fiberoptic bronchoscopy in sedated infants facilitated by an airway endoscopy mask. Paediatr Anaesth 1999; 9: 47-52.
 38. Antonelli, et al. Noninvasive positive-pressure ventilation vs conventional oxygen supplementation in hypoxemic patients undergoing diagnostic bronchoscopy. Chest 2002; 121: 1149-54.
 39. Maitre B, et al. Continuous positive airway pressure during fiberoptic bronchoscopy in hypoxemic patients. A randomized double-blind study using a new device. Am J Respir Crit Care Med 2000; 162: 1063-7.
 40. Midulla F, Villani A, Merolla R, Bjemer L, Sandstrom T, Ronchetti R. Bronchoalveolar lavage studies in children without parenchymal lung disease: cellular constituents and proteins levels. Pediatr Pulmonol 1995; 20: 112-8.
 41. De Blic J, Midulla F, Barbato A, Clement A, Dab I, Eber E, et al. Bronchoalveolar lavage in children. ERS Task Force on bronchoalveolar lavage in children. European Respiratory Society. Eur Respir J 2000; 15: 217-31.
 42. Escribano Montaner A, Moreno Galdó A y Grupo de Técnicas de la Sociedad Española de Neumología Pediátrica. Técnicas fibrobroncoscópicas especiales: lavado broncoalveolar, biopsia bronquial y biopsia transbronquial. An Pediatr (Barc) 2005; 62: 352-66.
 43. Slattery DM, Wattz DA, DENMA B, O'Mahony M, Grealley P. Bronchoscopically administered recombinant human Dnasa for lobar atelectasis in cysticfibrosis. Pediatr Pulmomol 2001; 31: 383-8.
 44. Whitehead BF. Endoscopic monitoring of lung transplantation. Pediatr Pulmomol 1997; Suppl 16: 103-4.
 45. Moreno Galdó A, De Gracia Roldán J, Liñán Cortés S. Exploraciones directas. Broncoscopia. Lavado broncoalveolar. Biopsia pulmonar. Espudo inducido En: Cobos N, Pérez-Yarza EG, eds. Tratado de Neumología Pediátrica. Ergon 2003. p. 193-212.
 46. De Blic J, Marchac V, Scheinman P. Complications of flexible bronchoscopy in children: Prospective study of 1,328 procedures. Eur Resp J 2002; 20: 1271-6.
 47. Schellhase DE, Tamez JR, Menéndez AA, Morris MG, Fowler GW, Lensing SY. High fever after flexible bronchoscopy and bronchoalveolar lavage in non-critically ill immunocompetent children. Pediatr Pulmonol 1999; 28: 139-44.
 48. Krause A, Holberg B, Heine F, John M, Bursmester GR, Witt C. Cytokines derived from alveolar macrophages induce fever after bronchoscopy and bronchoalveolar lavage. Am J Respir Crit Care Med 1997; 155: 1793-7.
 49. Gillis S, Dann EJ, Berkman N, Koganox Y, Kramer MR. Fatal Haemophilus influenzae septicemia following bronchoscopy in a splenectomized patient. Chest 1993; 104: 1607-9.
 50. Picard E, Schlesinger Y, Goldberg S, Schwartz S, Kerem E. Fatal pneumococcal sepsis following flexible bronchoscopy in an immunocompromised infant. Pediatr Pulmonol 1998; 25: 390-2.

BRONCOSCOPIA EN EL TRASPLANTE PULMONAR

Alicia de Pablo Gafas

RESUMEN

Los pacientes con trasplante pulmonar con frecuencia desarrollan complicaciones como infecciones, rechazo del injerto o alteraciones de la vía aérea. Estas patologías se presentan clínica y radiológicamente de forma similar, pero su tratamiento es diferente, por lo que se requiere un diagnóstico de seguridad para manejar adecuadamente a estos pacientes. La broncoscopia y, especialmente, la fibrobroncoscopia es una técnica de gran utilidad en el manejo de estos pacientes, porque permite obtener muestras pulmonares que confirmen el diagnóstico de infección o rechazo además de ser útil como instrumento diagnóstico y terapéutico de las complicaciones de vía aérea. Su sensibilidad diagnóstica para el rechazo agudo oscila entre el 20 % en las fibrobroncoscopias protocolizadas y el 90 % en las indicadas por síntomas o alteraciones radiológicas. Ante el rechazo crónico su sensibilidad es muy inferior (17 %).

Se discute en este capítulo las diferentes indicaciones de esta exploración en los pacientes trasplantados así como algunas peculiaridades técnicas y complicaciones como la hipoxemia, sangrado y neumotórax.

Por último, se expone la utilidad de esta prueba en la valoración y tratamiento de las complicaciones de la vía aérea, que ocurren en el 10 % de los pacientes trasplantados, siendo la más frecuente la estenosis. Se discute las diferentes opciones terapéuticas publicadas en la literatura y sus ventajas y desventajas.

INTRODUCCIÓN

Los pacientes con trasplante pulmonar con frecuencia desarrollan complicaciones como infecciones, rechazo del injerto o alteraciones

de la vía aérea. Estas patologías se presentan clínica y radiológicamente de forma similar, pero su tratamiento es diferente, por lo que se requiere un diagnóstico de seguridad para manejar adecuadamente a estos pacientes. La exploración del árbol bronquial mediante fibrobroncoscopia permite tomar muestras pulmonares y diagnosticar y tratar las complicaciones de vía aérea, por lo que esta técnica es un instrumento de gran utilidad en el seguimiento de pacientes con trasplante pulmonar.

TÉCNICA DE LA FIBROBRONCOSCOPIA EN PACIENTES CON TRASPLANTE PULMONAR

La fibrobroncoscopia que se realiza a los pacientes con trasplante pulmonar es similar a cualquier exploración del árbol bronquial, aunque existen algunos detalles que deben ser conocidos.

Sedación

Dada la frecuencia con la que esta exploración debe ser repetida en algunos casos y la larga duración de la prueba (por tener que realizar en la misma exploración biopsias bronquiales, lavado broncoalveolar y biopsias pulmonares), es aconsejable que estos pacientes reciban sedación.

La sedación actualmente recomendada para cualquier fibrobroncoscopia⁽¹⁾ consiste en una sedación consciente, en la que el paciente puede responder a estímulos, mantiene ventilación espontánea y función cardiovascular normal. Los fármacos aconsejados son las benzodiazepinas de vida media corta, con efecto amnésico, como el midazolam o el propofol y los narcóticos como el fentanilo (por su efecto analgésico y antitusígeno). No existe nin-

gún ensayo randomizado que muestre superioridad de uno frente al otro, pero debido al mayor riesgo de depresión respiratoria con propofol y combinación de diversos fármacos, esta guía⁽¹⁾ recomienda utilizar solamente midazolam si no se dispone de un anestésista y enfermera específicos para la sedación.

Los pacientes con trasplante pulmonar, especialmente los enfermos de Fibrosis Quística, requieren dosis mayores de sedación cada vez que se repite la fibrobroncoscopia, dado que metabolizan más rápidamente los fármacos, aunque esta teoría no ha sido del todo demostrada⁽²⁾. Por otro lado, un mismo paciente, sometido varias veces a una fibrobroncoscopia en cortos periodos de tiempo, requiere cada vez dosis mayores de benzodiazepinas para conseguir el mismo efecto⁽³⁾.

Pero, a pesar de estos requerimientos de altas dosis de sedación, debemos ser muy cautos en su aplicación en los pacientes con trasplante pulmonar dado que tienen mayor riesgo de hipoxemia, como luego veremos en el apartado de complicaciones.

Oxigenoterapia

Durante la fibrobroncoscopia es recomendable administrar sistemáticamente oxígeno por vía nasal⁽⁴⁾. Esta recomendación es aún más importante en los pacientes con trasplante pulmonar, por el mayor riesgo de hipoxemia⁽⁴⁾ y porque con frecuencia parten de una situación de insuficiencia respiratoria basal. Por todo ello, es recomendable utilizar durante la exploración, oxigenoterapia a alto flujo (60-80 %).

Pruebas a realizar durante la fibrobroncoscopia

En el postoperatorio inmediato es importante analizar el aspecto endoscópico de la cicatrización de la sutura bronquial. Esta observación detallada permite clasificar el grado de cicatrización de la anastomosis bronquial y diagnosticar complicaciones de vía aérea. Cuando en la zona de sutura o en el resto del árbol bronquial se observa tejido de granula-

ción exofítico, que crece hacia la luz bronquial, este debe ser biopsiado, evitando lesionar la zona de sutura, para su estudio histológico y microbiológico, pues con frecuencia se asocia a infecciones bacterianas o fúngicas.

El lavado broncoalveolar (BAL) se realiza en la zona de mayor afectación radiológica del pulmón trasplantado o en lóbulo medio o lóbulo en caso de no existir alteraciones radiológicas. La técnica para realizar el BAL es la misma que en otros pacientes. Su principal utilidad es el diagnóstico de infecciones por lo que el material recogido se procesa, en todos los casos, para estudio microbiológico (cultivo de bacterias, micobacterias, hongos, virus y patógenos oportunistas como pneumocystis carinii, legionella o nocardia) Parte del BAL se procesa para estudio citológico, aunque hay dudas sobre la utilidad del análisis citológico sistemático en todas las fibrobroncoscopias realizadas a los pacientes con trasplante pulmonar⁽⁵⁾. El recuento celular del BAL no es imprescindible aunque si recomendado sobre todo con fines de investigación. Las técnicas con anticuerpos monoclonales, la inmunofluorescencia o inmunocitoquímica pueden ser empleadas como método de detección precoz de infección vírica^(6,7).

Las biopsias transbronquiales (BTB) son necesarias para confirmar la existencia de un rechazo agudo o crónico. En las biopsias hay que valorar un número suficiente de alvéolos, capilares adyacentes y bronquiólos, que permitan al patólogo hacer un diagnóstico de seguridad de rechazo, lo que sólo ocurre en 1 de cada 2 BTB⁽⁸⁾. El *Lung Rejection Study Group*⁽⁹⁾ considera que para descartar la existencia de un rechazo deben ser evaluadas al menos 5 BTB representativas del pulmón. Además, el rechazo pulmonar es una lesión histológica parcheada que no afecta a todo el parénquima de forma uniforme, por lo que para aumentar las posibilidades de biopsiar zonas con rechazo, las BTB deben ser tomadas de múltiples lóbulos.

Según estos datos, en las fibrobroncoscopia de los pacientes con trasplante pulmo-

nar se debe realizar un BAL seguido de 10 ó 12 BTB que incluyan fragmentos de todos los segmentos pulmonares. En caso de trasplante bilateral, todas las exploraciones deben ser realizadas en el mismo pulmón para evitar riesgos de insuficiencia respiratoria y/o neumotórax.

COMPLICACIONES ASOCIADAS A LA FIBROBRONCOSCOPIA

Todas las complicaciones asociadas a la fibrobroncoscopia, como son la hipoxemia, sangrado, neumotórax, fiebre, neumonía, depresión respiratoria, arritmias, edema pulmonar y reacción vasovagal, pueden aparecer en los pacientes trasplantados.

Hipoxemia

Varios motivos contribuyen a que estos pacientes tengan mayor hipoxemia durante la realización de las fibrobroncoscopias.

Por un lado el BAL y BTB se realizan en el único pulmón funcionando, en los trasplantes unilaterales, por lo que cualquier pequeña alteración en su funcionamiento (broncoespasmo, alteración del intercambio alvéolo-capilar o neumotórax) tiene una gran repercusión clínica.

Con frecuencia, en el postoperatorio inmediato, y a veces durante varios meses, estos pacientes mantienen hemiparesia diafragmática y, como consecuencia, mala mecánica pulmonar. Estas limitaciones contribuyen a la hipoxemia en el momento de hacer una fibrobroncoscopia, junto con la posibilidad de provocar apneas obstructivas por efecto de la anestesia faríngea^(10,11).

En un estudio sobre 714 fibrobroncoscopias realizadas a 96 pacientes con TxP se analizaron los factores que contribuían a la hipoxemia⁽¹²⁾. En esta serie, 46 pacientes (47,9%) desarrollan hipoxemia a pesar de oxigenoterapia a 6 lpm, que corrigen con inserción de un tubo nasofaríngeo. En el 88%, la hipoxemia fue secundaria, obstrucción de la vía aérea superior, la mayoría pacientes con un índice de masa corporal > 33.

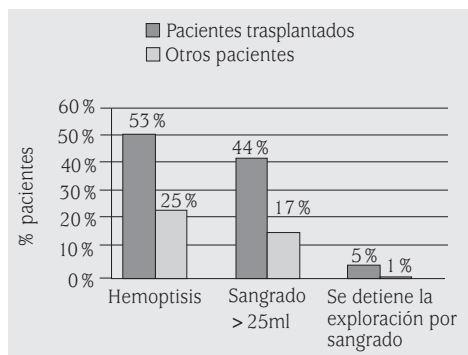


FIGURA 1. Sangrado observado durante broncoscopias en pacientes con y sin trasplante pulmonar. (Datos tomados de Diette G et al. Chest 1999; 115:397-402).

Hemorragia

Entre las complicaciones asociadas a la broncoscopia, especialmente cuando se toman BTB se encuentra la hemorragia. La cuantificación del sangrado es un problema complejo ya que el material hemorrágico aspirado, es una mezcla de anestesia administrada, suero, secreciones respiratorias y verdadera sangre. A pesar de estas dificultades para cuantificarlo, en la práctica diaria observamos que los pacientes con trasplante pulmonar sangran más cuando se realizan BTB que otro tipo de pacientes. Scott⁽¹³⁾ mostró que el 44% de los pacientes trasplantados sometido a broncoscopia presentaban hemorragia como complicación y que en 12% el sangrado recogido fue > 100 ml. Diette et al.⁽¹⁴⁾ compararon 38 broncoscopias realizadas a pacientes con trasplante pulmonar y 659 realizadas en otros pacientes, observando mayor sangrado en los trasplantados (Fig. 1). Mas recientemente Chhajer P,⁽¹⁵⁾ describe sangrado superior a 25 ml en el 25% de los trasplantes aunque sólo en un 4% el sangrado fue superior a 100 ml.

El sangrado observado en los pacientes trasplantados fue independiente del n° de BTB, independiente de factores clásicamente asociados a las hemorragias (como coagulación, tiempo de protombina, INR, n° de plaquetas, uremia, inmunosupresión o uso de

antiagregantes), e independiente de la presencia de rechazo, infecciones, o días posttrasplante. Los únicos factores que se relacionaron con mayor sangrado fueron edad avanzada y mayor duración de la exploración⁽¹³⁻¹⁵⁾. Sin embargo, estos hallazgos estadísticos difícilmente explican la probabilidad de sangrado ya que es razonable pensar que la duración de una broncoscopia con sangrado es mayor como consecuencia de la complicación y no viceversa.

Posiblemente algunas características hemodinámicas de estos pacientes, como el mayor flujo sanguíneo que recibe el injerto unilateral o el edema posttrasplante, puedan explicar que se recoja mayor cantidad de líquido hemorrágico tras la toma de biopsias aunque casi nunca represente un problema clínico.

Neumotórax

No hay ninguna característica especial en los pacientes trasplantados que favorezca el neumotórax iatrogénico al realizar las BTB, exceptuando que se necesitan más biopsias que para el estudio de otras patologías y que existe una relación directa entre el n° de biopsias tomadas y la probabilidad de neumotórax.

Durante la cirugía del trasplante ambas pleural quedan comunicadas entre sí⁽¹⁶⁾ y esta comunicación se mantiene durante meses e incluso de por vida en algunos pacientes. Por ello, el neumotórax realizado por BTB en un único pulmón puede ser bilateral.

INDICACIONES DE LA BRONCOSCOPIA EN EL TRASPLANTE PULMONAR

En el manejo de pacientes con trasplante pulmonar la broncoscopia está indicada en varios momentos y por motivos diferentes.

Indicaciones durante la cirugía del trasplante

Broncoscopia en el donante

La aspiración continua de secreciones purulentas del árbol bronquial, sugiere la existen-

cia de una infección pulmonar y es un dato para rechazar dicho candidato como donante pulmonar.

Broncoscopia en el receptor

– *Aspiración de secreciones antes de la cirugía.* Tras la inducción anestésica del receptor, es aconsejable realizar una broncoscopia a través del tubo orotraqueal con dos finalidades. La primera aspirar secreciones para estudio microbiológico y la segunda, evitar la formación de atelectasias durante la cirugía, lo que es frecuente en pacientes con fibrosis quística.

– *Revisión de suturas.* Las suturas bronquiales deben ser revisadas mediante broncoscopia antes de finalizar la intervención, para detectar alteraciones que favorecen la aparición de complicaciones futuras en la vía aérea, como torsiones, dehiscencia o estenosis. Según el aspecto endobronquial puede ser necesario repetir las suturas bronquiales antes de cerrar la cavidad torácica.

– *Aspiración final de secreciones.* Al finalizar la intervención quirúrgica, es útil realizar una última broncoscopia para aspirar secreciones y restos de sangre que con frecuencia pasan a la vía aérea durante la cirugía. Con ello se evita la formación de atelectasias en el postoperatorio inmediato.

Indicaciones en el seguimiento del trasplante pulmonar

Existe controversia sobre cuándo realizar las broncoscopias en el seguimiento de estos pacientes. Esta exploración puede ser indicada de forma protocolizada, ante la aparición de determinados síntomas y signos o tras un diagnóstico de rechazo para comprobar su resolución. Cada una de ellas ofrece sus ventajas e inconvenientes, por lo que cada grupo de trasplante toma sus propias decisiones.

Broncoscopias protocolizadas

Aquellas que se realizan a todos los pacientes trasplantados en fechas determinadas de una forma protocolizada, independientemente

te de su situación clínica, radiológica o funcional.

Su rentabilidad diagnóstica para demostrar rechazo agudo es variable entre 31 y 18%. Pero esta rentabilidad disminuye al 9 ó 6%^(17,18) después del 3º mes postrasplante si incluimos sólo los rechazos clasificados como A2 o superiores (que son los clínicamente significativos y por tanto que precisan ser tratados). Es decir que pasado el 3º mes sólo 1 de cada 11 ó 16 broncoscopias protocolizadas aporta un diagnóstico. Hasta la fecha no existe ningún estudio randomizado que demuestre mejoría en la supervivencia de los pacientes trasplantados al realizar estas broncoscopias protocolizadas, e incluso todavía se desconoce la influencia que los rechazos menores de A2 pueden tener a largo plazo^(17,19,20). Sin embargo, estos últimos estudios, demuestran mayor asociación entre la presencia de rechazos mínimos (A1) y el desarrollo precoz de bronquiolitis obliterante (BOS), lo que podría apoyar la realización de estas broncoscopias protocolizadas.

Broncoscopias clínicas

Cuando la broncoscopia se indica ante la presencia de síntomas respiratorios (tos, expectoración o disnea), de infiltrados radiológicos y/o de deterioro funcional (descenso del FEV₁ > 10%) la rentabilidad diagnóstica es superior al 90%⁽¹⁸⁾.

Broncoscopias de seguimiento

Los rechazos demostrados histológicamente pueden persistir o incluso progresar a grados superiores, a pesar del tratamiento médico, lo que justifica realizar una broncoscopia de seguimiento a las 3 ó 4 semanas de haber tratado un rechazo agudo. Con ellas se observa que un 34% de los rechazos A1 progresan a grados superiores, un 26% de los rechazos A2 persisten o progresan y en un 20% de los pacientes que han sido tratados para un rechazo agudo se demuestra neumonitis por CMV, incluso en ausencia de datos clínicos o radiológicos^(18,21).

PAPEL DE LA BRONCOSCOPIA EN EL MANEJO DE LOS PACIENTES TRASPLANTADOS

Papel diagnóstico en infecciones pulmonares

Debido a la alta inmunosupresión que reciben los pacientes con trasplante pulmonar con frecuencia desarrollan infecciones oportunistas. Entre los gérmenes más frecuentes se encuentran los virus (citomegalovirus o virus herpes), hongos (*Candida*, *Aspergillus*, etc.), *Pneumocystis carinii*, micobacterias atípicas además de bacterias gram negativo, especialmente *Pseudomonas*. La fibrobroncoscopia ofrece la oportunidad de tomar muestras (broncoaspirados, BAL, BTB) que confirmen estos diagnósticos infecciosos y realizar estudios de resistencia para manejar adecuadamente a estos pacientes.

La rentabilidad de las fibrobroncoscopias para el diagnóstico de infección varía según los motivos por los que se indique la exploración. En el caso de indicar la broncoscopia por síntomas o alteraciones radiológicas, la rentabilidad para infección es del 50%, y del 72% en los primeros 6 meses postrasplante. Por el contrario en las broncoscopias protocolizadas, la rentabilidad para el diagnóstico de infección baja al 12%⁽²²⁾.

El recuento celular del BAL puede orientar los diagnósticos infecciosos del paciente trasplantado. Así, en las infecciones bacterianas, es frecuente encontrar más del 50% de granulocitos, mientras que en las infecciones víricas se observa un predominio linfocitario y la presencia de eosinofilia orienta al diagnóstico de infección fúngica⁽⁷⁾.

La sensibilidad del BAL para el aislamiento de *Pneumocystis carinii* es muy alta igual que para el diagnóstico de neumonitis por citomegalovirus. Pero en el diagnóstico de infecciones víricas, no sólo son útiles los cultivos, sino que se realizan técnicas de detección precoz mediante anticuerpos monoclonales específicos frente a antígenos expresados en las células del BAL⁽⁶⁾, o determinación del DNA vírico⁽²³⁾.

La colonización por *Aspergillus* es frecuente en los pacientes trasplantados, siendo muy importante diferenciar entre verdadera colonización o invasión (ya sea traqueobronquitis aspergilar o aspergilosis invasiva). Para esta diferenciación son importantes los hallazgos endoscópicos y la toma de muestras de broncoaspirado, BAL, biopsias bronquiales y transbronquiales. Se considera que el paciente trasplantado está colonizado por *Aspergillus* cuando éste se aísla repetidas veces del broncoaspirado y/o BAL. La traqueobronquitis aspergilar se define ante la presencia de lesiones en la mucosa (inflamación, necrosis ulceración o pseudomembranas) aislándose *Aspergillus* en las biopsias bronquiales. Mientras que se define aspergilosis invasiva cuando las biopsias transbronquiales demuestran la presencia de *Aspergillus* en el parénquima pulmonar⁽²⁴⁾.

Papel diagnóstico en el rechazo agudo

La rentabilidad de una broncoscopia para demostrar la presencia de rechazo agudo, varía según los motivos por los que se indique la exploración. En las broncoscopias protocolizadas, la rentabilidad diagnóstica oscila entre 18 y 31 %, aunque disminuye al 6-9 % pasado el 3º mes postrasplante^(17,18). Sin embargo, cuando la broncoscopia es indicada por síntomas respiratorios (tos, expectoración o aumento de disnea), fiebre, infiltrados radiológicos de nueva aparición o caída del FEV₁ > 10 %, su rentabilidad es del 90 %⁽¹⁸⁾.

Papel diagnóstico en el rechazo crónico

El rechazo crónico se clasifica histológicamente como rechazo vascular o de vía aérea. El rechazo vascular, menos frecuente, se comporta como una arteriosclerosis de la circulación pulmonar, mientras que el rechazo de vía aérea se trata de una lesión histológica definida como bronquiolitis obliterante.

En la bronquiolitis obliterante, las lesiones más precoces se inician en la submucosa con un infiltrado linfocítico y alteración del epitelio de vía aérea pequeña. Con el tiempo se for-

ma un tejido de granulación fibromixóide dentro de la luz y, finalmente, evoluciona a un patrón de fibrosis con obliteración de la luz bronquial⁽²⁵⁾.

Clínicamente, los síntomas aparecen de una forma más indolentes que en el rechazo agudo, con síntomas similares a los de cualquier infección tos, disnea, descenso del FEV₁ y flujos medios (FEF25-75 %). Aunque el diagnóstico se sospecha por la evolución clínica del paciente (deterioro respiratorio progresivo, repetidas infecciones bacterianas, colonización bronquial, bronquiectasias y atrapamiento aéreo), el diagnóstico debe confirmarse histológicamente. Sin embargo, la rentabilidad de las BTB para el diagnóstico de rechazo crónico es baja, sensibilidad 17 % y especificidad 94 %⁽²⁶⁾. Por eso, el diagnóstico histológico de rechazo crónico sólo se consigue en 1/4 parte de los pacientes⁽²⁷⁻²⁹⁾.

Además de la toma de BTB, el análisis del BAL o estudios inmunológicos en biopsias bronquiales pueden ser útiles para apoyar el diagnóstico de rechazo crónico. Estudios recientes observan elevación de neutrófilos e IL2 en BAL y aumento de CD8 en BAL y Biopsia Bronquial que pueden ser marcadores de rechazo, aunque ninguno ha demostrado suficiente sensibilidad como para emplearlo en la clínica⁽³⁰⁻³³⁾.

A pesar de las dificultades diagnósticas la mayoría de los grupos realizan BTB ante la sospecha de rechazo crónico, primero para intentar confirmarlo y segundo para descartar la existencia de infecciones tan frecuentes en esta época tardía del trasplante y tan similares clínicamente al propio rechazo crónico.

Papel diagnóstico y terapéutico en las complicaciones de vía aérea

La vascularización bronquial procede de la circulación sistémica mediante arterias bronquiales, aunque existen algunas conexiones procedentes de la arteria pulmonar que irriga los bronquios con sangre a baja presión y pobremente saturada⁽³⁴⁾. Cuando se implanta

TABLA 1. Clasificación de la cicatrización de vía aérea y porcentaje de complicaciones asociadas según L. Couraud (Bourdeaux, Francia) J Cardiothorac Sur 1992;6:496

Grado 1: cicatrización de la mucosa en toda la circunferencia	0%
Grado 2A: cicatrización en toda la circunferencia de la pared de la vía aérea sin necrosis pero con parcial cicatrización de la mucosa	5%
Grado 2B: cicatrización en toda la circunferencia de la pared de la vía aérea sin necrosis pero sin cicatrización de la mucosa	8%
Grado 3A: necrosis focal limitada (extendiéndose a <0,5 cm de la línea de sutura)	20%
Grado 3B: necrosis extensa	67%

un injerto pulmonar, queda desprovisto de circulación sistémica, recibiendo sólo vascularización de la circulación pulmonar. Esto provoca, en el postrasplante inmediato, isquemia en la anastomosis bronquial, hasta que a las 3 ó 4 semanas se establece una nueva vascularización procedente de la circulación bronquial⁽⁵⁵⁾.

La isquemia de la pared bronquial altera la cicatrización de la sutura, provocan complicaciones de la vía aérea. Estas complicaciones comprometieron el éxito de los programas de trasplante pulmonar en los primeros años, por lo que se intentaron técnicas quirúrgicas, para evitar la isquemia, como revascularización bronquial, rodear la sutura con omento pericárdico o músculo intercostal, telescopar los bronquios, etc., sin conseguirse una reducción significativa de las complicaciones de sutura⁽⁵⁶⁻⁵⁹⁾. Sin embargo a partir de los años 80 cuando se mejoró la preservación del injerto y el manejo postoperatorio de estos pacientes (favoreciendo la extubación precoz, mayor estabilidad hemodinámica y menor índice de rechazos), las complicaciones de vía aérea disminuyeron considerablemente, no siendo necesaria ninguna técnica quirúrgica especial, exceptuando el hecho de dejar un bronquio donante corto, que es la zona peor vascularizada.

La isquemia de la sutura se identifica en las broncoscopias realizadas a partir de las primeras 48 horas del trasplante. Varios grupos han definido diferentes clasificaciones de las alteraciones observadas en las broncoscopias realizadas en los primeros 15 días tras el trasplante. Estas clasificaciones se correlacionan con el desarrollo posterior de complicaciones de vía aérea (Tabla 1, 2 y 3)⁽⁴⁰⁻⁴²⁾.

Entre las causas que favorecen el desarrollo de complicaciones de vía aérea se han analizado factores quirúrgicos (necesidad de circulación extracorpórea, tiempo de isquemia, tipo de trasplante o técnica quirúrgica), factores del postoperatorio (necesidad de drogas vasoactivas, tiempo de ventilación mecánica) o aparición precoz de rechazo agudo o uso de corticoides precirugía. Pero ningún trabajo ha demostrado asociación estadísticamente significativa⁽⁴¹⁻⁴³⁾. Tan sólo el aislamiento respiratorio de *Aspergillus* ha demostrado asociación con la aparición de complicaciones de vía aérea (Tabla 4)^(41,44,45).

Actualmente, las complicaciones de la vía aérea en los pacientes con trasplante pulmonar han quedado reducidas a un 5-15%⁽⁴⁶⁻⁵⁰⁾, observando reducción en su incidencia al incrementar la experiencia, a pesar de no modificar la técnica quirúrgica⁽⁵¹⁾.

Aunque la exploración del árbol bronquial de pacientes trasplantados puede mostrar

TABLA 2. Clasificación de la cicatrización de vía aérea y porcentaje de complicaciones asociadas según J. Herrera (Papworth Inglaterra) Ann Thorac Surg 2001;71:989

Grado 1: No se identifica depresión ni necrosis. Anastomosis bien cicatrizada	13 %
Grado 2: Cualquier zona necrótica identificada pero sin necrosis de la pared bronquial	28 %
Grado 3: Necrosis de la pared bronquial en un margen de 2 cm de la anastomosis	27 %
Grado 4: Extensa necrosis de la pared bronquial a más de 2 cm de la anastomosis	50 %

TABLA 3. Clasificación de la cicatrización de vía aérea y porcentaje de complicaciones asociadas según Nelly W. (Inova, Virginia) J Heart Lung Transplant 2003;22:583

Cicatrización normal	12 %
Cicatrización isquémica: aquella que presenta alguna de estas alteraciones:	17 %
1. Moderado o severo eritema sin friabilidad de la mucosa	
2. Placas endobronquiales con o sin exudados blancos espesos	
3. Exudados blancos con cultivos negativos	
4. Escaras negras	

TABLA 4. Asociación entre aislamiento de *Aspergillus* y complicaciones de la vía aérea

	CVA en pacientes trasplantados en los que se aísla <i>Aspergillus</i>	CVA en pacientes trasplantados sin aislamientos de <i>Aspergillus</i>
Nathan S, et al Chest 2000; 118:403	66 %	3,4 %
Nunley D, et al. Chest 2002;122:1185	46 % Mortalidad 50 %	8 %

CVA: complicaciones de vía aérea

muchas alteraciones, como inflamación, distorsión o estenosis parcial (Fig. 2), definimos complicaciones de la vía aérea solamente a aquellas alteraciones que provocan síntomas o deterioro de los flujos espiratorios. Entre ellas se definen la dehiscencia, la estenosis, la malacia y la formación de tejido de granulación exofítico.

Dehiscencia bronquial

Es una grave complicación infrecuente (2-5 %) que aparece en las primeras semanas del trasplante. La dehiscencia se produce cuando la isquemia de la sutura es tan severa que llega a necrosar la pared bronquial. En la broncoscopia se identifican zonas necróticas aisladas o rodeando la mayor parte de la sutu-

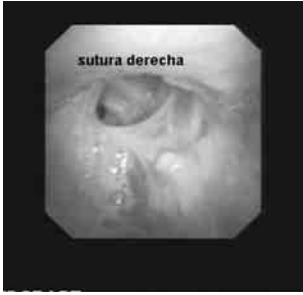

FIGURA 2. Estenosis parcial de sutura derecha sin repercusión clínica (Hospital Universitario Puerta de Hierro).

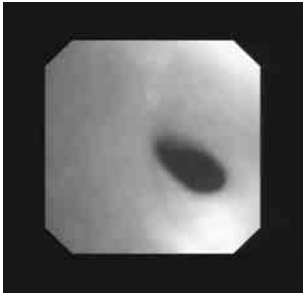

FIGURA 3. Estenosis en bronquio lobar superior izquierdo en paciente trasplantado (Hospital Universitario Puerta de Hierro).

ra, cuyo pronóstico es diferente según su extensión. Las necrosis pequeñas, grado I y II de la clasificación de Herrera⁽⁴¹⁾, evolucionan espontáneamente a la cicatrización, siendo necesario una estrecha vigilancia con repetidas bronoscopias⁽⁵²⁾. O en ocasiones ha sido eficaz tratamientos endoscópicos, como aplicación local de factor de crecimiento derivado de plaquetas⁽⁵³⁾ o prótesis metálicas^(47,54). Por el contrario cuando la necrosis afecta a más del 50 % de la sutura, el pronóstico es muy malo con mortalidad próxima al 100 % a pesar de intentar resolver la dehiscencia con reintervención o retrasplante.

Estenosis bronquial

La complicación de vía aérea más frecuente es la estenosis de más del 50 % de la luz bronquial (lo que ocurre en el 8 % de las anastomosis y representa el 50-70 % de todas las complicaciones de vía aérea). Aunque lo más frecuente son estenosis de la sutura bronquial, también puede afectar a otras zonas, principalmente al bronquio intermediario o bronquios lobares (Fig. 3). La estenosis aparece

cuando el proceso de cicatrización de vía aérea a finalizado, en general pasado el primer mes postrasplante.

Aunque se han publicado tratamientos quirúrgicos de las estenosis⁽⁵⁵⁾ la mayoría de los grupos intentan resolver el problema mediante bronoscopias terapéuticas. La estenosis puede ser manejada mediante dilatación con broncoscopia rígida o balón de dilatación, con resultados temporales, por lo que suele combinarse con colocación de prótesis endobronquial^(48-50,56).

Las diferentes opciones de broncoscopia intervencionista ofrecen ventajas y desventajas, de manera que cada grupo elige aquella que maneja con mayor experiencia. Sin embargo, las estenosis en pacientes con trasplante pulmonar presentan algunas características que deben ser tenidas en cuenta. Por un lado, se trata de bronquios muy irregulares, por la diferencia de diámetro entre bronquio donante y receptor, por su alineación a veces bastante torsionada y por la escasa distancia que queda entre la sutura y la salida de los bronquios lobares (Fig. 2). Por otro lado la pared bronquial con frecuencia está muy inflamada, tanto por la isquemia del postoperatorio como por las frecuentes infecciones. Esta inflamación favorece la cicatrización y reestenosis incluso después de los tratamientos endoscópicos.

La dilatación de las estenosis con broncoscopio rígido ofrece la ventaja, frente a la dilatación con balón, de tener un resultado más duradero sin necesidad de colocar prótesis. Sin embargo, se ha descrito perforación de la pared bronquial, favorecida por la distorsión de los bronquios y la inflamación de la pared⁽⁵⁵⁾.

Aunque las prótesis de Dumon han sido utilizadas para tratar estenosis de estos pacientes⁽⁵⁴⁾ se asocian a un 36 % de migraciones y alta incidencia de obstrucción por secreciones adheridas. Las prótesis de Gianturco, además de su frecuente migración, se asocian a perforación endobronquial y rotura de la prótesis, por lo que no se recomienda su utilización. Las

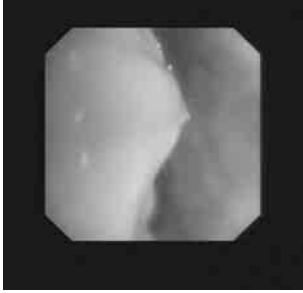

FIGURA 4. Malacia de bronquio intermediario. Colapso espiratorio. (Hospital Universitario Puerta de Hierro).

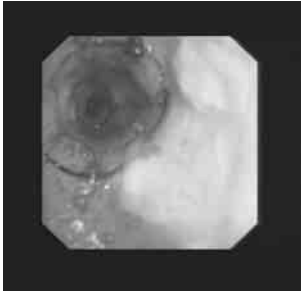


FIGURA 5. Prótesis de Ultraflex resolviendo la malacia del bronquio intermediario (Hospital Universitario Puerta de Hierro).

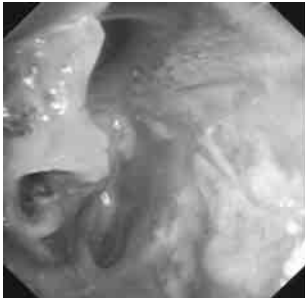


FIGURA 6. Tejido de granulación exofítico obstruyendo la sutura y entrada al bronquio lobar inferior en el 1^{er} mes postrasplante asociado a aspergilosis traqueobronquial.

prótesis de Wallstent migran con mucha facilidad, especialmente las prótesis cubiertas, mientras que las no cubiertas se asocian a formación de tejido de granulación y reestenosis, además de obstrucción por secreciones. Las prótesis que más ventajas ofrecen a los pacientes con trasplante pulmonar, son las prótesis de Ultraflex. Estas prótesis son una malla autoexpandible de nitinol, cubierta o no, que pueden ser colocadas a través del fibrobroncoscopio. Presentan la ventaja de tener una adecuada resistencia a la compresión, se adap-

tan a bronquios muy distorsionados, no se anclan a la pared por lo que el riesgo de perforación bronquial es mínimo, y con el tiempo pueden quedar cubiertas por la mucosa bronquial, disminuyendo el riesgo de migración. La desventaja de estas prótesis es que tras 3 ó 4 semanas de su colocación es muy difícil retirarlas por quedar parcialmente cubiertas por mucosa y un 25% desarrollan granulomas, en sus extremos. Todas las prótesis favorecen la retención de secreciones, por lo que estos pacientes requieren repetidas broncoscopias de limpieza^(48,50,58).

Malacia

La malacia se produce al quedar destruido el cartílago bronquial por la isquemia sufrida en el postrasplante inmediato (Fig. 4). Esta complicación, con frecuencia asociada a la estenosis de la vía aérea, se resuelve mediante prótesis endobronquiales que impiden el colapso de la luz bronquial, ya sea en la zona de la sutura o fuera de ella (Fig. 5).

Tejido de granulación exofítico

Algunos pacientes con trasplante pulmonar, durante la cicatrización de la sutura se produce un tejido de granulación exofítico que crece hacia la luz bronquial, pudiendo obstruirla por completo. Este tejido prolifera a partir de la sutura, pero puede extenderse fuera de la anastomosis. Su tratamiento requiere desbridación de la luz bronquial con broncoscopia rígida o láser. Es importante descartar siempre la existencia de una infección bacteriana o fúngica, que con frecuencia es el desencadenante para la proliferación de este tejido, por lo que se debe cultivar el material eliminado de la pared bronquial⁽⁴⁹⁾ (Fig. 6).

Todas las complicaciones de la vía aérea, exceptuando la dehiscencia, se resuelven mediante combinación de técnicas endoscópicas⁽⁴⁸⁾. La mortalidad asociada a la broncoscopia intervencionista es baja (< 2%) y los resultados de supervivencia a largo plazo de los pacientes con complicaciones de vía aérea no queda claro si son peores que la de aque-

llos que no las desarrollan. Mientras que el grupo de Sydney⁽⁴⁸⁾, observa una peor supervivencia en estos pacientes, incluso excluyendo las dehiscencias, el grupo de Ohio⁽⁴⁷⁾ no encuentra diferencias en la supervivencia.

Papel en la investigación sobre el trasplante pulmonar

Estudiando la celularidad del BAL en diferentes momentos del trasplante sabemos que en los primeros 3 meses, existe un aumento de neutrófilos como manifestación de la lesión isquemia.-reperfusión, y la interacción entre células del donante y receptor. Con el tiempo se observa un descenso de CD4 y progresivo aumento de CD3 y CD8, no sólo en los pacientes que desarrollan bronquiolitis obliterante^(7,59). Cuando surge una infección bacteriana aumentan los granulocitos, mientras que en las infecciones víricas se produce una alveolitis linfocitaria, con descenso del cociente CD4/CD8, igual que ante el rechazo agudo o crónico⁽⁵⁰⁻⁵³⁾.

Los análisis microbiológicos de las secreciones respiratorias, ayudan a conocer los cambios en la flora habitual del injerto pulmonar para modificar las pautas de profilaxis infecciosas.

Por otro lado, mediante cepillados bronquiales es posible desarrollar cultivos de células epiteliales bronquiales, sobre los que estudiar cambios del injerto pulmonar en diferentes momentos como en el postrasplante inmediato, en infecciones, con rechazo agudo o crónico⁽⁶⁰⁾.

Por tanto, la broncoscopia es un instrumento de gran ayuda en la investigación del trasplante pulmonar, ya que permite analizar *in vivo* los cambios histológicos, inmunológicos y microbiológicos producidos en el injerto.

BIBLIOGRAFÍA

1. British Thoracic Society guidelines on diagnostic flexible bronchoscopy. *Thorax* 2001; 56(suppl 1): i1-21.
2. Chhajed PN, Aboyou CL, Chhajed T, Malouf MA, Gordon H, Tamm M, et al. Sedative drug requirements during bronchoscopy are higher in cystic fibrosis after lung transplantation. *Transplantation* 2005; 80: 1081-5.
3. Chhajed PN, Aboyou CL, Malouf MA, et al. Progressive increase in sedative drug requirements for flexible bronchoscopy in lung transplant recipients. *Am J Respir Crit Care Med* 2003; 167: A529.
4. Chhajed PN, Aboyou CL, Malouf MA, Hopkins P, Plit M, Grunstein R, et al. Management of acute hypoxemia during flexible bronchoscopy with insertion of a nasopharyngeal tube in lung transplant recipients. *Chest* 2002; 121: 1350-4.
5. Warnner T, Gerhardt S, Diente G, Rosenthal D, Orens J. The utility of cytopathology in lung transplant recipients. *J Heart Lung Transplant* 2005; 24: 870-4.
6. Heurlin N, Markling L, Barkholt L, Lonquist B, Andersson J, Ringden O. Rapid detection of cytomegalovirus antigen on alveolar cells in bronchoalveolar fluid from transplant patients with cytomegalovirus pneumonia. *Clin Transplant* 1994; 8: 466-73.
7. Tiroke AH, Bewing B, Haverich A. Bronchoalveolar lavage in lung transplantation: state of the art. *Clin Transplant* 1999; 13: 131-7.
8. Hopkins P, Aboyou C, Chhajed P, Malouf M, Plit M, Rainer S, et al. Prospective analysis of 1235 transbronchial lung biopsies in lung transplant recipients. *J Heart Lung Transplant* 2002; 21: 1062-7.
9. Yousem SA, Berry GJ, Cagle PT, Chamberlain P, Husain AN, Hruban RH, et al. Revision of the 1990 working formulation for the classification of pulmonary allograft rejection: Lung Rejection Study Group. *J Heart Lung Transplant* 1996; 15: 1-15.
10. Chadwick GA, Crowley P, Fitzgerald MX, O'Regan RG, McNicholas WT. Obstructive sleep apnea following topical oropharyngeal anesthesia in loud snorers. *Am Rev Respir Dis* 1991; 143(4 pt 1): 810-3.
11. Deegan PC, Mulloy E, McNicholas WT. Topical oropharyngeal anesthesia in patients with obstructive sleep apnea. *Am J Respir Crit Care Med* 1995; 151: 1108-12.
12. Chhajed P, Aboyou C, Malouf M, Hopkins P, Plit M, Grunstein R, et al. Management of acute Hypoxemia during flexible bronchoscopy with insertion of a nasopharyngeal tube in lung transplant recipients. *Chest* 2004; 121: 1355-4.

13. Scott JP, Fradet G, Smyth RL, Mullins P, Pratt A, Clelland CA, et al. Prospective study of transbronchial biopsies in the management of heart-lung and single lung transplant patients. *J Heart Lung Transplant* 1991; 10: 626-37.
14. Diette G, Wiener CH, White P. The Higher risk of bleeding in lung transplant recipients from bronchoscopy is independent of traditional bleeding risks. *Chest* 1999; 115: 397-402.
15. Chhaged P, Aboyou C, Malouf M, Hopkins P, Plit M, Glanville A. Risk factors and management of bleeding associated with transbronchial lung biopsy in lung transplant recipients. *J Heart Lung Transplant* 2003; 22: 1995-7.
16. Wittic G, Kursinck C, Starnes V, Lucas D. Communication between the two pleural cavities after major cardiothoracic surgery; relevance to percutaneous intervention. *Radiology* 1992; 184: 461-2.
17. Chakinala M, Ritter J, Gage B, Lynch J, Aloush A, Patterson A, et al. Yield of surveillance bronchoscopy for acute rejection and lymphocytic bronchitis/bronchiolitis after lung transplantation. *J Heart Lung Transplant* 2004; 23: 1396-404.
18. Hopkins P, Aboyou CL, Chhaged PN, Malouf M, Plit M, Rainer SP, et al. Prospective analysis of 1235 transbronchial lung biopsies in lung transplant recipients. *J Heart Lung Transplant* 2002; 21: 1062-7.
19. Hopkins P, Aboyou CL, Chhaged PN, Malouf M, Plit M, Rainer SP, et al. Association of minimal rejection in lung transplant recipients with obliterative bronchiolitis. *Am J Respir Crit Care Med* 2004; 170: 1022-6.
20. Khalifa A, Hachem R, Chakinala M, Yussen R, Aloush A, Patterson G, et al. Minimal Acute rejection after Lung Transplantation: a risk for Bronchiolitis Obliterans Syndrome. *Am J Transplant* 2005; 5: 2022-30.
21. Abouyon C, Tamm M, Chhaged P, Hopkins P, Malouf M, Rainer S, et al. Diagnostic Value of follow-up transbronchial lung biopsy after lung rejection. *Am J Respir Crit Care Med* 2001; 164: 460-3.
22. Lehto J, Koskinen P, Anttila VJ, Lautenschlager I, Lemström K, Sipponen J, et al. Bronchoscopy in the diagnosis and surveillance of respiratory infections in lung and heart-lung transplant recipients. *Transplant International* 2005; 18: 562-71.
23. Bewig B, Haacke TC, Tiroke A, Bastian A, Botcher H, Hirt SW, et al. Deteccion of CMV pneumonitis after lung transplantation using PCR of DNA from bronchoalveolar lavage cells. *Respiration* 2000; 67: 166-72.
24. Ussetti P, de Pablo A, Carreño MC. Aspergilosis Pulmonar. Capitulo 7. En: *Implicaciones Terapéuticas de la Neumonía Nosocomial Grave*. Rello J, Gallego M, eds. Barcelona: Edika Med 2000.
25. Reilly J. Chronic Lung Transplant rejection: bronchiolitis obliterans. Up todate online 13.2 2005.
26. Chamberlain D, Maurer J, Chaparro C, Idolor L. Evaluation of transbronchial lung biopsy specimens in the diagnosis of bronchiolitis obliterans after lung transplantation. *J Heart Lung Tx* 1994; 13: 963-71.
27. Kramer MR, Stoehr C, Whang JL, Berry GJ, Sibley R, Marshall SE, et al. The diagnosis of obliterative bronchiolitis after heart-lung and lung transplantation: low yield of transbronchial lung biopsy. *J Heart Lung Transplant* 1993; 12: 675-81.
28. Bando K, Paradis IL, Similo S, Konishi H, Komatsu K, Zullo TG, et al. Obliterative bronchiolitis after lung and heart-lung transplantation. An analysis of risk factors and management. *J Thorac Cardiovasc Surg* 1995; 110: 4-13.
29. Sundaresan S, Trulock EP, Mohanakumar T, Cooper JA, Patterson GA. Prevalence and outcome of bronchiolitis obliterans syndrome after lung transplantation. Washington University Lung Transplant Group. *Ann Thoracic Surg* 1995; 60: 1341-6.
30. Riise GC, Andersson BA, Kjellstrom C, Martensson G, Nilsson FN, Ryd W, et al. Persistent high BAL fluid granulocyte activation marker levels as early indicators of bronchiolitis obliterans after lung transplant. *Eur Respir J* 1999; 14: 1123-30.
31. Reynaud-Gaubert M, Marin V, Thirion X, Farnarier C, Thomas P, Badier M, et al. Upregulation of chemokines in bronchoalveolar lavage fluid as a predictive marker of post-transplant airway obliteration. *J Heart Lung Transplant* 2002; 21: 721-30.
32. Meloni F, Vitolo P, Cascina A, Oggionni T, Bulgheroni A, Paschetto E, et al. Bronchoalveolar lavage cytokine profile in a cohort of lung transplant recipients: a predictive role of interleukin -12 with respect to onset of bronchiolitis obliterans syndrome. *J Heart Lung Transplant* 2004; 23: 1053-60.

33. Ward C, Snell G, Zheng L, Ordisa B, Whitford H, Williams T, et al. Endobronchial biopsy and bronchoalveolar lavage in stable lung transplant recipients and chronics rejection. *Am J Respir Crit Care* 1998; 158: 84-91.
34. Barman S, Ardell J, Parker J, Perry M, Taylor A. Pulmonary and systemic blood flow contributions to upper airways in canine lung. *Am J Physiol* 1988; 255: H1130-H1135.
35. Siegelman SS, Hagstrom JWC, Koerner SK, Veith FJ. Restoration of bronchial artery circulation after canine lung allotransplantation. *J Thorac Cardiovasc Surg* 1977; 73: 792-5.
36. Couraud L, Baudet E, Nashef SAM, Martigne C, Roques X, Velly JF, et al. Lung transplantation with bronchial revascularisation. *Eur J Cardiothorac Surg* 1992; 6: 490-5.
37. Morgan E, Lima O, Goldberg M, Ferdman A, Luk SK, Cooper JD. Successful revascularization of totally ischemic bronchial autograft with omental pedicle flaps in dogs. *J Thorac Cardiovasc Surg* 1982; 84: 204-10.
38. Fell SC, Mollenkopf FP, Montefusco CM, Mitsudo S, Kamholz SL, Goldsmith J, et al. Revascularization of ischemic bronchial anastomoses by intercostals pedicle flap. *J Thorac Cardiovasc Surg* 1985; 90: 172-8.
39. Calhoon JH, Grover FL, Gibbons WJ, et al. Single lung transplantation. Alternative indications and technique. *J Thorac Cardiovasc Surg* 1991; 101: 816-25.
40. Couraud L, Nashef SAM, Nicolini Ph, Jougon J. Classification of airway anastomotic healing *J Cardio-Thorac Surg* 1992; 6: 496-7.
41. Herrera J, McNeil K, Higgins R, Coulden R, Flower C, Nashef SAM, et al. Airway Complications after lung transplantation: treatment and long term outcome. *Ann Thorac Surg* 2001; 71: 989-94.
42. Kelly W, Sanghani S, Barnett S, Burton N, Nathan S. Significance of early bronchoscopic airway abnormalities after lung transplantation. *J Heart Lung Transplant* 2003; 22: 583-86.
43. Wilson JC, Hasan A, Healy M, Villaquiran J, Corris PA, Forty J, et al. Healing of the bronchus in pulmonary transplantation. *Eur J Cardio-thorac Surg* 1996; 10: 521-7.
44. Nathan S, Shorr A, Chmidt M, Burton N. Aspergillus and endobronchial abnormalities in lung transplant recipients. *Chest* 2000; 118: 403-7.
45. Nunley D, Gal A, Vega J, Perlino C, Smith P, Lawrence EC. Saprophytic fungal infections and complications involving the bronchial anastomosis following human lung transplantation. *Chest* 2002; 122: 1185-91.
46. Alvarez A, Algar J, Santos F, Lama R, Aranda JL, Baamonde C, et al. Airway complications after lung transplantation: a review of 151 anastomoses. *European J. Cardio-Thorac Surg* 2001; 19: 381-7.
47. Saad C, Ghamande S, Minai O, Murthy S, Petterson G, DeCamp M, et al. The role of self-expandable metallic stents for the treatment of airway complications after lung transplantation. *Transplantation* 2003; 75: 1532-8.
48. Chhajed P, Malouf M, Tamm M, Spratt P, Glanville A. Interventional bronchoscopy for the management of airway complications following lung transplantation. *Chest* 2001; 120: 1894-9.
49. Kshetry V, Kroshus T, Hertz M, Hunter D, Shumway S, Bolman RM. Early and late airway complications after lung transplantation: incidence and management. *Ann Thorac Surg* 1997; 63: 1576-83.
50. Lonchyna V, Arcidi J, Garrity E, Simpson K, Alex Ch, Yeldandi V, et al. Refractory post-transplant airways strictures: successful management with wire stents. *Eur Journal of Cardio-Thorac Surg* 1999; 15: 842-50.
51. Date H, Trulock E, Arcidi J, Sunsaesan S, Cooper J, Patterson A. Improved airway healing alter lung transplantation. *J Thorac Cardiovasc Surg* 1995; 110: 1424-33.
52. Usuda K, Gildea T, Pandya CH, Mehta A. bronchial dehiscence. *J Bronchol* 2005; 12: 164-5.
53. Hertz MI, Harnos KR, Knighton DR, Cahill B, Dubai A, Shumway S, Bolman RM. Combined laser phototherapy and growth factor treatment of bronchial obstruction alter lung transplantation. *Chest* 1991; 100: 1717-9.
54. Redel-Montero J, Cosano-Povedano A, Muñoz-cabrera L, Cosano-Povedano J, Lama-Ramirez R, Santos Luna F, et al. Endoscopic treatment of main airway Disruption. *J Bronchol* 2005; 12: 25-7.
55. Paulson EC, Singhal S, Kucharczuk J, Serman D, Kaiser L, Marshall MB. Bronchial sleeve resection for posttransplant stricture. *Ann Thorac Surg* 2003; 76: 2075-6.
56. Carre P. Ballon Dilatation and self-expanding metal wallstent insertion. *Chest* 1994; 105: 343-8.
57. Colt HG, Janssen JP, Dumon JF, Noirclerc MJ. Endoscopic management of bronchial steno-

- sis after double lung transplantation *Chest* 1992; 102(1): 10-6.
58. Saad CP, Murthy S, Krizmanich G, Mehta AC. Self-expandable metallic airway stents and flexible bronchoscopic long term outcomes analysis. *Chest* 2003; 124(5): 1993-9.
59. Zheng L, Orsida B, Whitford H, Levvey B, Ward C, Walters H, et al. Longitudinal comparisons of lymphocytes and subtypes between airway wall and bronchoalveolar lavage after human lung transplantation *Transplantation* 2005; 80: 185-92.
60. Forrest IA, Murphy DM, Ward C, Jones D, Johnson GE, Archer L, et al. Primary airway epithelial cell culture from lung transplant recipients. *Eur Respir J* 2005; 26: 1080-5.

FRONTERAS DE LA BRONCOSCOPIA EN EL SIGLO XXI

Armin Ernst, Javier Flandes Aldeyturriaga

INTRODUCCIÓN

Desde la introducción del broncoscopio flexible, los avances en la tecnología endoscópica han sido limitados durante bastante tiempo. Desde la década de los 90, por fin hemos visto una oleada de nuevas tecnologías de imagen y aplicaciones endoscópicas que, hoy día, o han sido introducidas en la práctica clínica o se encuentran en un proceso activo de evaluación.

En este capítulo, es nuestro deseo dar una visión general de las nuevas técnicas broncoscópicas y las aplicaciones que podrían ser de gran utilidad para la práctica de todo neumólogo.

BRONCOSCOPIA DE AUTOFLUORESCENCIA

La broncoscopia con autofluorescencia (BAF)⁽¹⁾ es una herramienta endoscópica que puede identificar lesiones pre-cancerígenas en las vías respiratorias. Hay que tener en cuenta que la histología del cáncer que se intenta identificar es distinta en la tomografía axial computarizada (TAC) que en la BAF. Se utilizan las TAC para identificar las lesiones periféricas (normalmente adenocarcinoma), mientras se usa la BAF para detectar lesiones de las vías centrales, mayormente el carcinoma de células escamosas pre-invasiva.

Cuando se le ilumina una superficie con luz, ésta puede ser reflejada, retrodispersada, o absorbida. Además, la luz provoca que el tejido se fluoresce. La BAF del tejido revela los cambios bioquímicos subyacentes en las células, concretamente la estructura electrónica de los cromóforos de absorción. Los cromóforos principales en la mucosa de las vías

respiratorias son la elastina, el colágeno, las flavinas, la nicotinamida adenina dinucleótido (NAD), NADH, y las porfirinas.

El tejido respiratorio normal fluoresce verde cuando está expuesto a una luz del espectro violeta - azul (400 - 450 nm). Cuando las enfermedades mucosas y submucosas progresan de normal a metaplasia, a displasia, y a carcinoma in-situ (CIS), hay una pérdida progresiva de autofluorescencia, que causa que el tejido tenga una apariencia marrón-rojiza. Esto es el resultado de las reducciones de algunos cromóforos, el engrosamiento del epitelio, tanto como un incremento en el angiogenesis que se desarrollan con la enfermedad más avanzada.

Como las lesiones neoplásicas intraepiteliales tienen un grosor de tan sólo unas células, la mucosa superficial tiene un aspecto relativamente normal durante la broncoscopia con luz blanca (BLB). La apariencia de la CIS puede parecer similar a la de la bronquitis crónica, la cual se presenta a menudo en pacientes con riesgo de cáncer de pulmón.

Los datos publicados sobre más de 1.400 pacientes sugieren que la BLB por sí sola detecta una media de tan sólo un 40 % de CIS y displasias de alto grado, mientras la BAF mejora la cifra de detección hasta el 88 %⁽²⁾. La variación en los resultados de la BLB y la BAF se puede explicar por la prevalencia de la enfermedad en los pacientes estudiados, la habilidad del técnico de broncoscopia, la calidad de la imagen de la BLB convencional (fibra óptica vs tecnología con vídeo) tanto como la reproducibilidad de la broncoscopia y la interpretación patológica.

Normalmente se realiza una BAF después de una inspección normal de las vías aéreas

con luz blanca. Hay que tener cuidado para evitar aspiración excesiva y trauma en las paredes de la vía aérea, ya que dificulta la interpretación de la BAF. Sugerimos minimizar la aspiración y usar sedación y anestesia tópica suficiente para evitar la tos excesiva durante la broncoscopia. Hay que realizar la BAF antes de que cualquier biopsia o intervención se lleve a cabo. La sangre en las vías aéreas puede hacer que un examen por BAF sea imposible. Debido a la pequeña cantidad de luz reflejada, la imagen puede ser más oscura en la tráquea que en los bronquios principales. Para remediar este problema, se deberá ajustar la velocidad de obturación e inspeccionar más de cerca. Las zonas anormales aparecerán más oscuras y habrá que realizar una biopsia, ya que su apariencia visual no es diagnóstica. Después de terminar la exploración, se toman muestras de biopsia, documentando su localización específica en las vías aéreas. Esto asegurará el seguimiento y tratamiento apropiados de las lesiones.

La mayor desventaja de BAF es su falta de especificidad. Esto provoca un gran número de lesiones 'anormales' que se identifican en el momento de la broncoscopia, lo cual prolonga el procedimiento para poder tomar las biopsias de las lesiones falso-negativas, además del tiempo y los gastos añadidos del patólogo, quien tiene que examinar todo el tejido obtenido. Sin embargo, una alta sensibilidad y baja especificidad son las características deseadas de una prueba inicial de detección.

Otro asunto de tratar es el seguimiento de las anomalías detectadas, ya que en la actualidad no existe ningún estándar. La proporción de pacientes con CIS que progresan al cáncer invasivo es desconocida, pero probablemente es mayor que el número de los que progresan de displasia severa a CIS. Una razón potencial de por qué las lesiones no progresan después de la biopsia inicial es que el cáncer pre-invasivo haya sido eliminado por completo en la biopsia inicial. Regresión, error de muestra, y la variabilidad inter/intra-observador al leer la histopatología son también posibles.

Todavía no se ha determinado si la broncoscopia AF salvará vidas. No hay ningún estándar aceptado que establezca quién debe someterse al procedimiento y tampoco hay ningún algoritmo aceptado sobre su manejo si la lesión existe. Futuros estudios podrán investigar la utilidad de exámenes rutinarios con AF antes de cirugía en pacientes con cáncer de pulmón reseccable. Sin embargo, los datos que demuestran la habilidad de aumentar las cifras de diagnóstico para la temprana detección de malignidades de las vías aéreas centrales son muy convincentes.

IMÁGENES DE BANDA ESTRECHA

La broncoscopia de autofluorescencia es una nueva modalidad que ha facilitado la detección temprana de las lesiones pre-invasivas de los bronquios. Sin embargo, como previamente se ha detallado, la BAF presenta dificultades a la hora de distinguir entre lesiones pre-invasivas y cambios epiteliales benignos.

Las imágenes de banda estrecha son una nueva modalidad de imagen endoscópica que mejora la visualización de los patrones vasculares subepiteliales de la mucosa bronquial⁽⁵⁾.

El sistema de banda estrecha se basa en la modificación de las características espectrales mediante filtros de separación de color ópticos que estrechan el ancho de banda de la transmisión espectral. El filtro se coloca en el sistema óptico de la iluminación donde corta todas las ondas salvo dos ondas estrechas. Las ondas centrales de cada banda son 415 nm y 540 nm. La imagen se reproduce en el procesador con la información de la iluminación de dos bandas. La onda 415 nm proporciona información sobre el patrón capilar y de las depresiones de la mucosa superficial.

Esta técnica de imagen permite evaluar con detalle las asas capilares, los vasos manchados y un aumento en el crecimiento de los vasos, tanto como redes complejas de vasos tortuosos y terminaciones súbitas de los vasos. Como los patrones capilares anormales son el

distintivo de cualquier cambio maligno o pre-maligno, la imagen de banda estrecha puede resultar ser una técnica más específica que la BAF para identificar lesiones de las vías aéreas de forma temprana.

ECOGRAFÍA ENDOBRONQUIAL

La ecografía endoscópica (EBUS) se ha usado en la práctica clínica durante muchos años y ha llegado a ser una parte integral de los estudios diagnósticos de las malignidades gastrointestinales. Los beneficios potenciales de la ecografía dentro de las vías respiratorias son apreciables⁽⁴⁾. A diferencia de la broncoscopia convencional, donde la imagen se limita a la superficie mucosal, la EBUS se ha utilizado con éxito para visualizar las capas de las paredes de las vías aéreas, la relación entre nódulos / masas extraluminales y los vasos, y para guiar la biopsia de los nódulos linfáticos mediastinales e hilares tanto como las lesiones parenquimales. Además, la EBUS puede ayudar para la terapia endoscópica, como la colocación de *stents* y braquiterapia, y también como ayuda para distinguir entre la invasión de la vía respiratoria v. compresión por tumor, y así determinar si el paciente podría beneficiarse de la resección quirúrgica.

En la última década, se han desarrollado sondas ecográficas miniaturizadas que pueden ser insertadas a través de un conducto para el instrumental de 2,8 mm. La punta de la sonda contiene un cristal piezoeléctrico que gira dentro de un balón lleno de agua, el cual, cuando se infla, permite un acoplamiento de 360° con la vía respiratoria. El cristal giratorio funciona como generador de la señal y receptor simultáneamente. La frecuencia estándar de la EBUS es 20 MHz, que permite una resolución de < 1 mm y una profundidad de la penetración de aproximadamente 4 - 5 cm. Esta frecuencia permite una excelente evaluación de las capas de las paredes de las vías respiratorias y las estructuras parabrónquiales. Las frecuencias más bajas (a 3,5 MHz) mejoran la profundidad de la penetración; sin embargo, la resolución espacial se reduce.

Un desarrollo reciente es un broncoscopio EBUS con un conducto para el instrumental que permite imágenes durante punción aspiración transbronquial en tiempo real. Utiliza un escáner curvilíneo que produce una imagen sectorial de la pared bronquial y las estructuras mediastinales, muy similar a los instrumentos de los gastroenterólogos.

Una de las potenciales aplicaciones obvias de esta tecnología es para guiar las biopsias de los nódulos linfáticos mediastinales. Esto es refrendado por un estudio reciente que ha demostrado que EBUS ayuda en el muestreo de los nódulos linfáticos mediastinales e hilares, con un porcentaje de éxito global de 86 %, sin importar ni el tamaño ni la localización del nódulo linfático. La EBUS también sirve de guía para las biopsias de los nódulos linfáticos en las zonas inaccesibles a la mediastinoscopia, como los nódulos subcarinales posteriores e hilares.

Los informes iniciales describen que la pared bronquial tiene por lo menos tres, e incluso hasta siete, capas ecoicas. La capacidad de la EBUS para definir claramente las capas de las paredes bronquiales y estructuras anatómicas adyacentes lo hace una herramienta excelente para distinguir entre la invasión de la vía por tumor y la compresión externa, tanto como para determinar la profundidad de la invasión tumoral endobronquial⁽⁵⁾. Esto puede ser especialmente útil al determinar si la terapia de ablación endobronquial para la CIS es prometedora.

La curva de aprendizaje de la EBUS tiende a ser algo más larga que otros procedimientos diagnósticos del pulmón. Hay que familiarizarse tanto con el equipo como con la imagen ecográfica de la anatomía bronquial y extra-bronquial que a menudo se visualiza en un ángulo oblicuo, a diferencia de la imagen axial estándar de la TAC o las imágenes EUS obtenidas con un gastroscopio. Como tal, se estiman necesarias aproximadamente unas 50 ecografías para alcanzar la facilidad con la EBUS.

La sonda radial es un instrumento delicado que tiene que ser enfundada (un compo-

nente desechable) antes de cada uso para prevenir la infección. Tanto el enrollado como el movimiento excesivo de la sonda durante la rotación pueden ocasionar una disminución importante de la vida útil a 100 - 150 procedimientos del aparato. Además, hay que tener cuidado al inflar el globo correctamente para conseguir un acoplamiento acústico dentro de las vías respiratorias, por lo tanto es esencial tener a un ayudante correctamente entrenado.

Una vez se haya obtenido una imagen, se recomienda localizar unos puntos de referencia que son fáciles de reconocer, como los vasos y el esófago, y ajustar la imagen ecográfica como corresponde para igualarla con la imagen del endoscopio. Todos los hallazgos ecográficos significativos se deben documentar tales como los hallazgos endoscópicos.

En general, los pacientes toleran sin problemas un balón inflado bien introducido en un bronquio principal. Hasta se puede tolerar un balón completamente inflado en la tráquea durante un tiempo corto si al paciente se le prepara bien. En la tráquea, también se puede inflar el balón parcialmente para examinar el área en cuestión, y así permitir la ventilación y mejorar el confort del paciente durante todo el procedimiento.

La EBUS permite que el endoscopista mire más allá de la superficie mucosal y se ha demostrado ser altamente beneficioso en una variedad de circunstancias clínicas. En algunas situaciones clínicas, es claramente superior a cualquier otra tecnología usada en la actualidad. Es ahora una parte esencial de las pruebas endoscópicas diagnósticas para los pacientes en muchas instituciones y, con la introducción del fibrobroncoscopio con punción-aspiración transbronquial, es de esperar que rápidamente se convierta en una técnica endoscópica habitual.

NAVEGACIÓN ELECTROMAGNÉTICA

Los nódulos y masas pulmonares son razones comunes para referir a los pacientes al neumólogo, radiólogo y cirujano torácico para su evaluación. El uso en aumento de la tomo-

grafía axial computarizada como prueba de detección para descartar la embolia pulmonar y otras indicaciones puede llevar a un aumento significativo de las lesiones halladas en pacientes. Algunas serán malignas, mientras muchas serán benignas. Ya que el cáncer es una enfermedad común, la preocupación principal debe ser identificar a los pacientes con malignidades de forma precoz, sobre todo porque la única cura conocida del cáncer del pulmón es la resección quirúrgica en un estadio temprano.

Si la mayoría de los nódulos y masas fuese cancerosa, la resección quirúrgica de todas las lesiones sería la primera elección lógica. En el pasado, éste era el caso basado en la tecnología antigua. Se consideraba a un porcentaje pequeño de resecciones de nódulos benignos como una consecuencia necesaria de la terapia apropiada. Actualmente, la gran parte de los estudios de cohortes grandes demuestran que la mayoría de los nódulos son benignos. Por lo tanto, la cirugía, con su morbilidad y mortalidad esenciales, no es indicada para la mayoría de los pacientes que se presentan con nódulos pulmonares hallados de forma casual. El diagnóstico por tejido es frecuentemente esencial.

La broncoscopia presenta una opción menos invasiva para el diagnóstico de estas lesiones. Desafortunadamente, el rendimiento histórico de las biopsias pulmonares endoscópicas es pobre. Esto se debe a una orientación subóptima de los fórceps y demás instrumentos con la ayuda de fluoroscopia convencional. El rendimiento es bajo sobre todo para las lesiones de un tamaño menor que 2 cm. Además, los instrumentos no pueden ser conducidos per se, sino que solo pueden ser manipulados de forma indirecta al tirar y empujar los fórceps hacia los distintos segmentos y subsegmentos.

Se puede mejorar la visualización mediante fluoroscopia y TAC. Esto no resuelve los problemas del manejo de los instrumentos y se asocia con una importante exposición a la radiación por parte del paciente y del operador, una

disponibilidad limitada y frecuentes dificultades en su realización debido a su logística.

Los sistemas electromagnéticos (EM) de orientación presentan una salida prometedorra de este dilema⁽⁴⁾. Derivado de la tecnología militar, los componentes han sido miniaturizados y ahora se pueden usar con la endoscopia. Durante este procedimiento, el paciente se coloca en un campo electromagnético de baja frecuencia generado por una tabla situada debajo del colchón de la mesa endoscópica. Los sensores en el torso del paciente ayudan a localizar el campo y compensan cualquier movimiento. Un sensor montado en una sonda proporciona información sobre la posición (los ejes x, y, z) y movimiento (viraje, cabeceo y balanceo) del instrumento o del canal del instrumental dentro del campo electromagnético. Una importante característica de este sistema es el manejo del aparato, facilitado por un manillar en el extremo proximal. Esto implica una gran mejoría para el operador y permite que maneje los instrumentos hacia la dirección y el sitio deseado. Los resultados son mostrados en tiempo real en un monitor y, junto con una TAC adquirida previamente, crea una imagen virtual del tórax del paciente. Al comienzo, el sensor se encuentra localizado en una sonda conectada a un fiador de catéter. Cuando se alcanza el objetivo, la sonda se retira y el fiador se queda en su lugar, lo cual permite que los instrumentos lo atraviesen hasta la lesión.

En la fase antes del procedimiento, los datos recientes de una TAC grabado en CD se introducen en el sistema. La calidad de la TAC del tórax determina la calidad del ambiente virtual. Siempre que sea posible, se debe usar un escáner TAC multidetector más detallado que da una mejor resolución. El *software* facilitado analiza la TAC digitalizada y crea un ambiente virtual con una vista endoscópica tanto como las vistas sagital, axial y coronal. Estas imágenes pueden ser individualizadas para las preferencias del operador.

Una vez que la TAC haya sido analizada, el siguiente paso es la fase de planificación. El

operador identifica la(s) lesión(es) objetiva(s) y las vías respiratorias que llevan a ella(s), marca puntos en la vía y, además, por lo menos cuatro puntos de referencia en las superficies carinales. Es importante marcar puntos de referencia de fácil reconocimiento ya que el procedimiento tiene lugar dentro del paciente, no en el ambiente virtual. Al empezar la endoscopia, los puntos de referencia establecidos anteriormente serán identificados de nuevos y tocados en el paciente con el sensor EM. Esto permite que los ambientes virtual y real sean correctamente sincronizados.

Una vez que esa sincronización haya sido conseguida con un margen de error aceptable, se le avanza el fiador con la sonda guía, observando su progreso en la pantalla virtual. Se puede seguir su trayectoria y observarla en varios planos, y los instrumentos pueden ser dirigidos de forma activa hacia el objetivo. Además, una vista de mucha ayuda es la "vista delantera", que simula la vista directa desde la punta del broncoscopio, la cual es parecida a un visor de disparo en un avión de caza. Da la distancia real hasta el objetivo y permite centrarlo cuando esté al alcance. Las flechas también indican en qué dirección mover la guía localizable, e indican cuando la dirección tomada es la equivocada. Una vez se haya alcanzado el objetivo, la sonda se retira y se puede introducir los fórceps, cepillos o agujas de biopsia, y los especímenes son obtenidos.

En unos estudios publicados, esta técnica conseguía mejorar el rendimiento de biopsia en un 75%. Por nuestra experiencia, la cifra deberá ser incluso más alta, ya que se han realizado varias mejorías en el sistema desde entonces. También permite unas localizaciones exactas e incluso para una biopsia con unas anomalías muy pequeñas de hasta un diámetro de unos 9 o 10 mm.

Esta nueva generación de tecnología endoscópica parece ser altamente eficaz y prometedora. Unas mejorías adicionales que ya se están desarrollando la harán más precisa aún. Por ejemplo, la nueva tecnología TAC permite una delineación precisa de las vías respi-

ratorias que lleva a las lesiones y por lo tanto potencialmente permite crear unas vías específicas electrónicas parecidas a un sistema GPS en un coche. Además, los sensores, cuando lleguen a ser más pequeños y baratos, podrían ser montados directamente encima de los instrumentos de biopsia. Esto reduciría el error potencial asociado con la manipulación del fiador una vez que la sonda haya sido retirada.

Una mirada fascinante hacia el futuro muestra el potencial de crear un instrumental multiuso: una vez se haya alcanzado la lesión, un catéter de tomografía de coherencia óptica (OCT) se podría introducir para realizar una biopsia óptica instantánea de las lesiones, seguido por un procedimiento de biopsia. Si con la OCT se visualiza una lesión maligna, ésta podría ser ablacionada, en los pacientes apropiados, durante el mismo procedimiento con radiofrecuencia, por ejemplo, u otra terapia local ablativa. Otros tipos de terapias locales podrían ser enviadas de forma precisa a objetivos benignos y malignos específicos.

BIBLIOGRAFÍA

1. Feller-Kopman D, Lunn W, Ernst A. Autofluorescence bronchoscopy and endobronchial ultrasound: a practical review. *Ann Thorac Surg* 2005; 80(6): 2395-401.
2. Lam S, MacAulay C, leRiche JC, Palcic B. Detection and localization of early lung cancer by fluorescence bronchoscopy. *Cancer* 2000; 89(11 Suppl): 2468-73.
3. Shibuya K, Hoshino H, Chiyo M, Iyoda A, Yoshida S, Sekine Y, et al. High magnification bronchovideoscopy combined with narrow band imaging could detect capillary loops of angiogenic squamous dysplasia in heavy smokers at high risk for lung cancer. *Thorax* 2003; 58(11): 989-95.
4. Herth FJ, Ernst A. Innovative bronchoscopic diagnostic techniques: endobronchial ultrasound and electromagnetic navigation. *Curr Opin Pulm Med* 2005; 11(4): 278-81.
5. Kurimoto N, Murayama M, Yoshioka S, Nishisaka T, Inai K, Dohi K. Assessment of usefulness of endobronchial ultrasonography in determination of depth of tracheobronchial tumor invasion. *Chest* 1999; 115(6): 1500-6.

Índice de autores

Alfaro Abreu, José

Servicio de Neumología. Hospital Universitario 12 de Octubre. Madrid

Álvarez-Sala, Rodolfo

Servicio de Neumología. Hospital Universitario La Paz. Madrid

Antelo Landeira, Carmen

Sección de Neumología Pediátrica. Hospital Infantil La Paz. Madrid

Arias Arias, Eva María

Servicio de Neumología. Hospital Central de la Defensa. Madrid

Aspa Marco, Javier

Servicios de Neumología. Hospital de La Princesa. Madrid

Barrio Gómez de Agüero, M. Isabel

Sección de Neumología Pediátrica. Hospital Infantil La Paz. Madrid

Cabanillas, Juan José

Servicio de Neumología. Hospital Universitario La Paz. Madrid

Cadenas Álvarez, Ana María

Servicio de Neumología. Sección de Broncoscopia. Hospital Ramón y Cajal. Madrid

Calle Rubio, Myriam

Profesor Asociado. Hospital Clínico San Carlos. Madrid

Callol Sánchez, Luis M

Doctor en Medicina y Cirugía. Profesor Titular de Medicina. Universidad Complutense de Madrid. Jefe de la Unidad de Docencia e Investigación del Hospital Universitario Central de la Defensa Gómez Ulla. Madrid

Canseco González, Felipe

Servicio de Neumología. Hospital Príncipe de Asturias. Alcalá de Henares (Madrid)

De Miguel Poch, Eduardo

Servicio de Neumología. Hospital Universitario 12 de Octubre. Madrid

De Pablo Gafas, Alicia

Servicio de Neumología. Hospital Universitario Puerta de Hierro. Madrid

Díaz-Agero Álvarez, Prudencio

Servicio de Cirugía Torácica. Hospital Universitario La Paz. Madrid

Domínguez Reboiras, Santiago

Servicio de Neumología. Sección de Broncoscopia. Hospital Ramón y Cajal. Madrid

Ernst, Armin

Director, Interventional Pulmonology. Beth Israel Deaconess Medical Center. Associate Professor of Medicine. Harvard Medical School. Boston, MA. EE.UU.

Escobar Sacristán, Jesús A.

Doctor en Medicina y Cirugía. Médico Adjunto del Servicio de Neumología. Hospital Militar Universitario Central de la Defensa Gómez Ulla. Madrid

Flandes Aldeyturriaga, Javier

Jefe Unidad Broncoscopios. Servicio de Neumología. Fundación Jiménez Díaz. Madrid

Gil Alonso, José Luis

Servicio de Cirugía Torácica. Hospital Universitario La Paz. Madrid

Gómez Carrera Luis

Servicio de Neumología. Hospital Universitario La Paz. Madrid

Gómez Fernández, Máximo

Servicio de Neumología. Fundación Jiménez Díaz. Madrid

Jareño Esteban, José Javier

Servicio de Neumología. Hospital Central de la Defensa. Madrid

Navío Martín, María Pilar

Servicio de Neumología. Sección de Broncoscopia. Hospital Ramón y Cajal. Madrid

Ortega González, Ángel

Servicio de Neumología. Fundación Jiménez Díaz. Madrid

Prieto Vicente, Jesús

Servicio de Cirugía Torácica. Hospital de La Princesa.
Madrid

Puente Maeztu, Luis

Profesor Asociado. Jefe de Sección de Pruebas
Funcionales y Broncoscopias. Hospital General
Universitario Gregorio Marañón. Madrid

Rodríguez Hermosa, Juan Luis

Profesor Asociado. Hospital Clínico San Carlos.
Madrid

Villegas Fernández, Francisco R.

Doctor en Medicina y Cirugía. Médico adjunto del
Servicio de Neumología. Hospital Militar Universitario
Central de la Defensa Gómez Ulla. Madrid

Índice de materias

- A**bscesos de pulmón, 58
- Adrenalina, 13, 20, 113
 - en la hemoptisis, 90, 115
 - en la hemorragia, 44
 - en los CE, 13, 113
 - en los niños, 171
- Aerosolterapia, 128
- Agente criogénico, 14, 118
- Agujeros laterales de Killian, 60
- Airways Wallstent, 14
- Algoritmo, 99, 104, 153, 152
- Alveolitis linfocitaria, 185
- Alveolus, 14
- Analgesia local, 110
- Anastomosis bronquial, 176, 181
- Anestésia, 167
 - general, 54, 63, 99, 122, 142, 145, 167
 - inhalatoria, 63
 - intravenosa, 63
 - completa, 63
 - inhalada, 169
 - local, 63, 128
 - tópica, 106, 15, 167
- Anestésicos
 - Ketamina, 168
 - Midazolam, 168, 175, 176
 - Óxido nítrico, 16
 - Propofol, 6, 16, 175
 - Sevofluorano, 168
- Angebault, 118
- Angor inestable, 60
- Anticolinérgicos, 166
- Anticuerpos monoclonales, 176
 - específicos, 179
- Apertura oral limitada, 100
- Aplicación
 - del frío, 117
 - en la infancia, 163
- Apnea obstructiva del sueño, 166, 177
- Aproximación multidisciplinaria, 140
- Árbol traqueobronquial, 128
- Argón-plasma, 157
- Arritmias cardíacas, 60, 67
- Arteriografía, 58
- Articulación temporomaxilar, 60
- Artritis reumatoide, 60
- Asfixia, 86, 137, 152
- Aspergillus*, 181
- Aspergilosis invasiva, 180
- Aspiración
 - de secreciones, 178
 - de un cuerpo extraño, 99
 - del contenido gástrico, 106
 - eficaz, 127
 - final de secreciones, 178
- Atelectasia, 56, 59, 138, 155, 178
 - agudas, 85
- Atropina, 166
- Autofluorescencia, 15, 16
- Autoscopia, 9

- B**alón
 - de dilatación, 55, 183
 - para su expansión, 143
- Barotrauma, 67
- Basal de energía, 124
- Braquiterapia de
 - alta tasa de dosis, 131
 - baja tasa de dosis, 131
- Becker, 15
- BEDE, 131
- Benzodiazepinas, 175, 176
- Bertholini, 117
- BF en la fisiología pulmonar, 16
- BF, 14, 16
- Biopsias
 - bronquiales, 11
 - transbronquiales, 11, 170, 176

Bisel del BR, 127
 Bloqueadores bronquiales, 108
 Boniot, 118
 Bordás, 118
 BR y anestesia general, 120
 BR, 13, 14
 Braquiterapia, 13, 131, 133, 152, 157
 endobronquial, 131
 Broncoaspirados (BAS), 11, 170
 Broncoconstricción, 167
 Broncoespasmo, 134
 Broncofibroscopia, 56, 63
 pediátrica, 59
 Broncofibroscopio, 53, 56, 58, 102, 110
 Broncoscopia(s)
 con autofluorescencia, 189
 clínicas, 179
 de limpieza, 130, 184
 de seguimiento, 179
 en el donante, 178
 en el receptor, 178
 infantil, 59
 inferior, 66
 intervencionista, 137
 láser, 184
 pediátrica, 55, 166
 protocolizadas, 178, 179, 180
 rígida, 53, 54, 56, 57, 59, 60, 63, 63, 64,
 114, 160, 164, 165, 166, 183, 184
 terapéuticas, 183
 urgente, 85
 virtual, 16
 Broncoscopio
 adecuado para
 hombres, 66
 mujeres, 66
 flexible (BF), 12, 132, 169, 170
 rígido, 10, 12, 53, 55, 56, 57, 61, 99, 102,
 120, 122, 126, 132, 140, 142, 145, 167, 170
 de Dumon-Harrell, 10, 60, 61, 127
 de Shapsay, 61
 Broncospasmo, 167
 Bronquiectasias, 58
 Bronquiolitis obliterante, 179, 180, 185
Calibre funcional, 128
 Calidad de vida, 56, 138, 139, 140, 146
 Cámara de video, 62
 Campo visual, 127
 Canal
 de trabajo, 164
 operador, 164
 Cáncer
 de pulmón, 56, 58, 117
 en estadio precoz, 131
 Cantidad de sangre emitida, 87
 Capacidad criogénica, 118
 Características de las secreciones, 168
 Carbonización, 122
 Carcinoma *in situ*, 123
 de pulmón microinvasivos, 130
 Cardiopatía(s), 167
 isquémica, 60
 Carga genética, 16
 Carlens, 108
 Carnot, 117
 Carpenter, 118
 Castella Escabrós, 10
 Catéter
 de polietileno, 132
 de succión, 127, 128
 Cavidad óptica, 124
 CD3, 185
 CD4, 185
 CD8, 185
 Ceftriaxona iv de 2 g, 128
 Célula diana, 16
 Celularidad del BAL, 185
 Cepillados
 bronquiales, 185
 protegidos, 164
 Charles Hard Townes, 123
 Charrière, 9
 Chevalier Jackson, 9, 10, 65

Chorro de argon plasma, 123
 Ciaglia, 109
 Cicatriz fibrosa retráctil, 139
 Cicatrización de vía aérea, 181
 Circuito de ventilación cerrado, 63
 Circulación
 pulmonar, 87
 sistémica, 87
 Cirugía
 de resección, 151
 endoscópica, 53, 151
 pulmonar, 108
 Citotoxicidad, 119
 Citotóxico, 118
 Clasificación
 de Herrera, 183
 de Mallampati, 101
 y nomenclatura de la distribución anatómica, 11
 CO₂, 161
 espirado, 61
 Coagulación, 122
 con plasma de argón, 55
 Coagular, 122
 Cociente CD4/CD8, 185
 Coherencia explica el poder del láser, 124
 Colágeno, 119
 Colimación, 124
 Coll Colomé, 10
 Colocación de endoprótesis, 54
 Colonización por *aspergillus*, 180
 Complicaciones, 13, 14, 111, 114, 117, 123, 140, 142, 144, 145, 146, 171
 asociadas a la broncoscopia, 177
 asociadas a la fibrobroncoscopia, 177
 de la braquiterapia, 134
 de la broncoscopia rígida, 67
 de la fibrobroncoscopia, 170
 de la fotorresección con láser, 129
 de la vía aérea, 181, 184
 del tratamiento con el láser, 129
 graves, 171
 locales intratorácicas, 152
 mayores, 171
 postdiftéricas, 10
 Componente endoluminal, 123
 Compresión extrínseca, 14, 56, 123, 138, 140, 157
 Compromiso ventilatorio, 59
 Congelación rápida, 120
 Congestivos y trombosados, 119
 Consentimiento informado, 166
 Contraindicaciones, 112, 129, 165
 absolutas de la broncoscopia rígida, 59
 Contraindicada, 165
 Control radioscópico, 56
 Controlar el dolor, 117
 Corta extensión, 126
 Criosonda, 14, 118, 119, 121
 Crioterapia, 14, 55, 119, 152, 157
 Angebault, 118
 en broncología, 121
 endoscópica, 121
 Cristales de hielo, 119
 Cuadro asfíctico, 57, 160
 Cuerpos extraños, 9, 12, 54, 58, 112, 166
 líquido, 113
 orgánico, 113
 más comúnmente, 112
 Cultivos de células epiteliales bronquiales, 185
 Curtiss, 10

Daño
 cerebral, 99, 106
 transmural, 160, 161
De nivis usu Medico, 117
 Déficit de alfa-1 antitripsina, 16
 Definición
 académica, 87
 de hemoptisis, 86
 operativa, 87
 Dehiscencia, 182
 bronquial, 182

Densidad de potencia, 125
 Desbridación de la luz bronquial, 184
 Descongelación lenta, 120
 Destrucción
 de cartílago, 123
 del soporte de la pared de la vía aérea, 140
 Detener la hemorragia, 117
 Determinación del DNA vírico, 179
 Diagnóstico de infecciones, 176
 Diazepam, 106
 Dificultad de intubación, 102
 Difteria, 9
 Dilatación
 de estenosis, 55, 183
 percutánea, 110
 progresiva, 111
 Dilución de adrenalina, 171
 Dinámica de Freitag, 14
 Discrasias sanguíneas, 60
 Disminución de secreciones, 166
 Disnea, 56, 57, 132, 134, 138, 140, 153
 Displasia, 123
 severa, 131
 Dispositivos
 Ovassapian, 105
 Patil-Syracuse, 105
 Williams, 105
 DNA mutante, 16
 DNAsa, 170
 Dosis
 elevada, 133
 total, 132
 Dr. Soulas, 10
 Dumon y Harrell, 10, 14, 60, 61, 128, 142
 Dynamic stent, 143, 145

Ecobroncoscopia (EBUS), 15
 Ecografía endoscópica (EBUS), 191
 Edad pediátrica, 163, 164
 Edema pulmonar, 100
 Efecto(s)
 barrera, 138, 141, 157
 biológicos del láser, 124
 fotoacústico, 125
 fotoquímicos, 125
 Joule-Thompson, 118
 macroscópicos, 121
 sobre el tejido, 125
 térmico, 125
 vascular, 121
 Einstein A, 123, 124
 Electrocauterio, 122, 123, 152
 endobronquial, 121
 Electrocoagulación, 55, 58, 121, 157
 Electrofulguración, 121
 Emisión espontánea, 124
 Endoluminal, 56
 Endoprótesis, 14, 55, 152, 157
 de silicona, 56
 mixtas, 14
 Endoscopios rígidos de luz fría de Fourestier, 10
 Energía electromagnética en forma de fotón, 124
 Enfermedad(es)
 extraluminal, 129
 inflamatorias pulmonares crónicas, 58
 intersticiales, 170
 Episodio de atragantamiento, 112
 Equipo multidisciplinario, 147
 Esfínter gastroesofágico, 100
 Esofagoscopios rígidos, 9
 Espasmo glótico, 67
 Esperanza de vida, 153
 Espondilitis anquilosante, 60
 Estadificación del carcinoma broncogénico, 15
 Estado
 excitado, 124
 fundamental, 124
 singlete, 130
 Estenosa u obstruye la vía aérea central, 147
 Estenosis, 123, 182, 183
 bronquial, 122, 134, 183
 compleja, 139, 140
 concéntricas, 126
 de la anastomosis bronquial, 140, 146

- de la sutura bronquial, 183
- de la tráquea, 137
- de la vía aérea, 15, 138
- por compresión extrínseca, 138
- inflamatorias, 157, 158
 - postintubación, 158
- orificial, 158
- postinflamatoria, 117
- postintubación, 117
- pseudoglótica, 139
- simples, 139, 140
- sinuosas, 126
- subglótica o traqueal, 107, 142
 - traqueal, 137, 139
 - benigna, 125, 127, 140
 - postintubación o postraqueotomía, 140
 - traqueobronquiales, 13, 137, 146
- Estrechamiento del espacio de vía aérea superior, 100
- Estridor, 57, 134, 153
- Estudio de coagulación, 166
- Exofítico, 126
- Experiencia del endoscopista, 60
- Exploración de vías aéreas, 168
- Extracción de cuerpos extraños, 55, 121, 125

- F**actor de crecimiento, 183
- Fenómenos vasovagales, 166
- Fentanilo, 168, 175
- Fibra
 - láser, 54, 60, 129
 - óptica, 125
- Fibrobroncoscopia, 120, 122, 125, 126, 128, 132, 143, 145, 155, 163, 166, 167, 168, 169, 171
 - pediátrica, 165
 - urgente, 85
- Fibrosis quística, 16, 170, 176, 178
- Fiebre, 121
 - dentro de las 24 h, 171
- Fines paliativos, 125
- Finley, 11
- FiO₂ menor del 40%, 128

- Fístula(s), 134
 - traqueo o bronco esofágica, 141
 - traqueoesofágica, 14, 55, 129, 143
 - mediastínicas, 13
- Flexión-extensión o de Boyde-Jackson, 64
- Forma multidisciplinaria, 62
- Formación
 - de granulomas, 146
 - de radicales libres, 130
- Fotoacústico, 125
- Fotocoagula, 128
- Fotocoagulación, 128
 - adecuada del lecho lesional, 128
- Fotocoagulando, 127
- Fotoquímico, 125
- Fotorresección, 54, 125
- Fotosensibilizante, 129
 - Derivado Benzoporfirina (BPD), 130
 - Hematoporfirina, 130
 - Porfímero de sodio (Photofrin®), 130
 - m-tetrahidrocifenilclorina, 130
 - Texafirina lutetium (Lu-Tex®), 130
 - Tin etiopurpurina o SnET2 (Purlytin®), 130
 - 5-aminolevulínico (ALA), 130
 - 6e n-aspartilclorina (Npe6), 130
- Fototerapia dinámica, 152
- Fototérmico, 125
- Fracción inspiratoria de oxígeno, 128
- Fraccionamiento, 132
- FTD, 157
- Fuego
 - en el árbol traqueobronquial, 129
 - intra bronquial, 129
- Fuente
 - de energía, 124
 - de luz, 62
 - de oxígeno, 168
- Full-operating tracheo-bronchoscope*, 61
- Función cardiaca, 128

- G**arcía Tapia A, 9
- Gases, 118

Gianturco, 14
Grados de Cormack y Lehane, 101
Granulocitos, 185
Granulomas, 126
Graves complicaciones, 144
Green H, 9
Grosor de la pared, 142
Grupo de Dumon, 63
Gustav Killian, 53, 112

Hematemesis, 86

Hematorporfirina, 13, 129, 130
Hemiparesia diafragmática, 177
Hemoptisis, 13, 56, 85, 86, 134, 138, 152
 amenazante, 87
 letales, 134
 leve, 86
 masiva, 13, 55, 56, 86, 58, 134, 165
 moderada, 86
 grave, 85
Hemorragia(s), 67, 123, 125, 129
 alveolar, 170
 graves, 127
 masiva, 122, 129
 nasal, 86
 postratamiento, 129
Hemostasia, 123
Hipercapnia, 67, 169
Hiperextensión, 64
 del cuello, 100
Hiperfotosensibilidad de la piel, 130
Hiperinsuflación dinámica, 64
Hiperreactividad bronquial, 166, 167
Hipoxemia, 67, 100, 129, 169, 176, 177
Hipoxia, 104
Hirschowitz, 10
Histiocitosis, 170
Homason, 118
Hook, 14
Huber, 11

Ibn Abi Usaibia, 117, 118

Imágenes de banda estrecha, 190
Implanta Oro, 132
Incidencia de neumotórax, 67
Indicaciones, 14, 164, 170
 de la broncoscopia rígida, 55
 diagnósticas y terapéuticas, 11
 terapéuticas, 12
índice
 de mortalidad, 129
 de rechazos, 181
 de Wilson, 102
 terapéutico, 131
Inestabilidad
 cardiovascular, 60
 del soporte cartilaginoso traqueal o mala-
 cia, 139
Infarto de miocardio en los 6 últimos meses,
60
Infección(es)
 asociadas, 158
 bacterianas, 179
 fúngica, 179
 oportunistas, 179
 por hongos, 58
 viral, 176, 179
Infiltración
 endoluminal, 138
 mucosa, 138, 140
 submucosa o compresión extrínseca, 131
Infiltrado(s)
 eosinófilo, 119
 pulmonares, 170
Inflamación, 117
Inmunocitoquímica, 176
Inmunodeprimidos, 171
Inmunofluorescencia, 176
Inmunosupresión, 179
Insuficiencia respiratoria, 60, 122, 129, 138,
140, 176
Intención(es)
 curativa(s), 132, 140, 153
 paliativa, 132

Intentos curativos, 157
Intrabronquial extenso, 126
Intubación(es), 125
 con broncofibroscopio, 99, 104
 complicadas, 99
 difícil, 15, 59, 102
 difícil, 100
 endobronquial, 108
 guiada por broncofibroscopio, 103
 nasal, 106
 ciega, 102
 oral, 106
 traqueal, 55, 103, 137, 157
 retrógrada, 102
Inyección translaríngea, 106
Iridio 125, 132, 192
Isquemia
 de la pared bronquial, 181
 de la sutura, 181, 182

Jackson, 11, 64
Jako, 123
James Arnott, 118
John Hunter, 118
Joule, 117

Kerman, 132
Ketamina, 168
Killian G, 9, 12, 64
Killian y Jackson, 60
Kirstein, 9

Laigh, 118
Lámpara frontal de Kirstein, 9
Laringoscopia
 directa, 64, 65
 rígida, 102
Laringoscopio, 103
 rígido, 100
Larrey, primer cirujano de la Guardia Imperial de Napoleón, 117
Láser, 55, 59, 123, 124, 125, 126, 152, 156, 157, 160, 161

 de Argón, 125
 de Argón-Dye, 125
 Argón-plasma, 157
 de CO₂, 125
 Diodos, 125
 guía, 125
 Kriptón, 125
 Nd-YAG, 125, 156
 paralelo, 128
 penetración de láser, 125
 Vapor de Oro, 125
Laser-broncho-tracheoscop, 61
Laserterapia, 127
Lavado broncoalveolar (LBA), 11, 16, 164, 170, 171, 176
Lecho tumoral, 128
Legionelosis, 170
Lentitud de acción, 121
Lesión(es)
 directa, 158
 de los cartílagos, 139
 endoscópicas, 132
 inflamatorias, 158
 irreversible del lecho vascular, 130
 isquémicas, 139
 isquemia-reperusión, 185
 medular, 67
 mixta, 156
 traqueales agudas, 142
 traqueobronquiales malignas, 127
Leslie, 118
Lidocaina, 167
 al 10%, 106
 al 4%, 106
 nebulizada, 167
Luz
 emitida fluorescencia, 124
 láser, 124, 129

Malacia, 123, 182, 184
Malácico, 126
Mallios y Patil, 105

Manejo terapéutico, 152
Maniobras posicionales, 113
Mantenimiento de la ventilación, 127
Manuel García, 9
Martínez-Ballarín, 140
Máscara
 facial, 105, 169, 170
 laríngea, 102, 169
Medidas anatómicas externas, 102
Medio activo o iónico, 124
Médula espinal, 60
Mendiondo, 132
Microtrombos, 119
Midazolam, 106, 168, 175, 176
Migración, 142, 146, 174, 183
Mitomicina C, 160, 161
Modelo(s)
 en Y, 142
 de máscaras, 169
Monitor de saturación, 164
Monitorización, 167, 168
 de los gases espirados, 61
 oximétrica, 128
Monitorizar la ventilación, 61
Monocromaticidad, 124
Morbilidad asociada, 155
Mortalidad(es), 56, 183, 184
Movilidad del cuello, 100
Moyeau, 132
m-tetrahidroxifenilclorina o mTHPC, 130
Muerte por asfixia, 137
Multidisciplinaria, 152
Músculo cricofaríngeo, 100

N₂ líquido, 118
N₂O, 14, 118, 119
Navegación electromagnética, 16
Necrosis, 119, 120
 por presión, 158
Neel, 118
Neumología intervencionista, 53, 151
Neumonía(s)
 obstructiva, 56, 126, 138, 155

 necrotizantes, 58
 postradiación, 134
Neumoperitoneo, 63
Neumotórax, 123, 129, 134, 178
 bilateral, 63, 171
 iatrogénico, 178
 secundario a barotrauma, 63
Neuroleptoanalgesia, 127
Newball, 11
No respuesta, 133
Nódulos, 16
Novastent, 14, 143

O'Dwyer J, 9
Obstrucción central, 60, 155
Obstrucción(es)
 de la vía aérea, 122
 central (OVAC), 152, 156
 de etiología maligna, 153
 principal, 117, 137, 152
 superior, 138
 endoluminales, 156
 extraluminales, 156, 157
 localizadas de las vías aéreas centrales, 55
 maligna de la vía aérea central, 153
 mixta, 157
 por secreciones, 183
 sintomática de la vía aérea central, 125
 sintomática, 140, 151
 tumoral, 118
Obstruye la vía aérea central (VAC), 155
Onda de 1.064, 125
Ópticas, 62
Orlowsky, 14
Óxido nítrico, 16
Oxígeno singlete, 130
Oxigenoterapia, 176

Paciente(s)
 inmunodeprimidos, 170
 intubados, 85
 pediátrico, 163, 169
Paliación de síntomas, 138, 144

- Paliar los síntomas, 153
- Paliativo, 151
- Pallidectomía, 118
- Papel en la investigación sobre el trasplante pulmonar, 185
- Pared/diámetro interno, 144
- Pars membranosa traqueal, 127
- Patología(s)
 - obstructiva
 - de la vía aérea, 53
 - localizada de las vías aéreas principales, 53
 - traqueobronquial, 126
 - malignas, 152
- Patrón intersticial, 170
- Perforación(es), 67
 - bronquial, 123, 129
 - con el láser, 127
 - de la pared bronquial, 183
 - endobronquial, 183
- Personne, 63
- Peters, 10
- Photofrin®, 130
- Pienaziek, 9
- Pieza en T, 170
- Pinzas
 - de biopsia, 164
 - de cocodrilo, 113
- Polyflex, 14, 132
- Polipoide, 126
- Pool, 132
- Por minuto, 131
- Porfímero de sodio, 130
- Posibilidades terapéuticas, 140
- Posición
 - de la cabeza y cuello, 100
 - de olfateo, 64
 - de Trendelenburg, 113
 - en hiperextensión, 67
- Predicción de la intubación difícil, 100
- Premedicación, 166
- Presencia de oxígeno, 129
- Preservación del injerto, 181
- Presión
 - del balón, 139
 - sobre la zona cricoidea, 100
- Primera irradiación, 130
- Principios básicos, 128
- Procedimientos endoscópicos, 151
- Proceso fotooxidativo, 129
- Profilaxis infecciosas, 185
- Propiedades, 124
- Propofol, 16, 175
- Prostheses, 137
- Protector dental, 67
- Proteinosis alveolar, 170
- Prótesis (de) 127, 137, 138, 140, 183, 184
 - Accuflex, 144
 - Airways Wallstent, 14, 144, 184
 - Alveolus, 14
 - Auto-expandible, 142, 143
 - Dynamic stent, 143, 145
 - Dumon o Endoxane, 140, 142, 145, 146, 183
 - Dynamic stent, 145
 - endobronquial, 14, 183
 - endoprótesis, 14, 55, 152, 157
 - de silicona, 56
 - mixtas, 14
 - Stent (s), 123, 137
- en T, 161
 - esofágica, 143
 - Gianturco, 144, 183
 - Hood, 143
 - ideal, 142
 - indicaciones, 137
 - efecto barrera, 138, 141, 157
 - metálicas expandibles, 143, 146, 183
 - mixtas, 143
 - Noppen (Screw-thread stent), 143
 - Novastent, 14, 143
 - Orlowski, 14, 143
 - Palmaz, 144, 145
 - Polyflex, 14, 132
 - Prosthesis, 137
 - silicona, 128, 142, 146
 - Strecker, 144, 145

traqueo-bronquiales, 137
tubos de Montgomery, 14, 142, 161
Ultraflex, 144, 184
Westaby T-Y, 143
Y de Freitag, 161
PS singlete, 130
Pulmón distal a la obstrucción funcionante, 126
Punción traqueal por transiluminación, 110

Radiación electromagnética, 124

Radicales libres, 130
Radiocurabilidad, 131
Radiosensibilidad, 131
Radioterapia externa, 131, 139
Ramser, 126
Rayo láser, 127
Reacción fotodinámica, 129, 130
Reacciones tipo I, 130
Rechazo(s)
 agudo, 176, 179, 180
 crónico, 185, 176, 180
 de vía aérea, 180
 menores, 179
 mínimos, 179
 pulmonar, 170, 176
 vascular, 180
Recidiva local, 157
Recuento celular, 176
 del BAL, 179
Rederd, 118
Reducir las secreciones, 166
Reflejos de protección, 106
Regla de los Cuatro, 128
Relación dosis-respuesta, 131
Relajantes musculares, 63
Repermeabilización, 118
 endobronquial, 13
Requerimientos físicos, 19
Resección(es)
 en manguito, 158, 160
 endoscópica, 117

 con láser, 56
 mecánica con el BR, 127
Resistencia a la compresión, 184
Respiración espontánea, 15, 100
Respuesta
 cardiovascular, 63, 67
 clínica, 133
 completa, 133
 parcial, 133
Retención
 de embolismo cerebral, 129
 de secreciones, 56, 129, 142, 146, 184
Revascularización bronquial, 181
Revisión de suturas, 178
Reynolds, 11
Rica vascularización, 121
Richardson, 118
Riesgo
 de ignición, 123
 de migración, 184
 de neumotórax, 170
 de sangrado, 56
 quirúrgico, 140
Robertshaw, 108
Rotura de la prótesis, 183
Rowbotham, 118
Rusch Dynamic Y-Stent o prótesis de Freitag, 143

Sanderson, 118

Sanglas Casanova, 10
Schawlow A, 123
Sedación, 63, 99, 110, 166, 167, 168, 169, 175
 con benzodiazepinas, 166
 consciente, 167, 175
 leve, 106
 profunda, 163, 167, 168
Seguimiento
 de la prótesis, 146
 del trasplante pulmonar, 178
Selección del tubo, 109
Semillas de Radón, 132
Sensibilizadas, 13

Sensibilizado, 129
 Set CPAP Boussignag de Vygon, 170
 Sevofluorano, 168
 Shigeto Ikeda, 10, 53
 Signo de hipoxemia, 125
 Simpácticotónica, 67
 Síndromes aspirativos, 170
 Sistemas electromagnéticos (EM), 193
 Smith, 118
 Sobredosificación, 131
 Sonda(s), 119

- de aspiración, 61
- de Fogarty, 13
- de frío, 118

 monopolares, 122
 Soporte cartilaginoso, 157
 Stent, 123, 137
 Strong, 123

Talamectomía, 118
 Taponando, 59
 Taponarse por secreciones, 14
 Tapones mucosos, 59
 TC helicoidal, 16
 Técnica(s)

- de dilatación con fórceps, 110
- de sedación, 167
- en el niño, 163
- endoscópicas, 137
- de anestesia y de ventilación, 62
- de resección, 138

 Tejido

- de granulación, 14, 142
- exofítico, 176, 182, 184
- fibrótico intraluminal, 126

 Temperatura

- de congelación, 118
- eutéctica, 119

 Teoría

- de alineamiento de los ejes laringeo, faríngeo y oral de Bannister, 64
- de la Energía Radiante, 123, 124
- de la Relatividad, 123

 Teóricamente temporal, 140
 Terapia

- fotodinámica, 13, 125, 129
- génica, 15

 Texafirina lutetium (Lu-Tex®), 130
 Theodore Maiman, 123
 Thompson, 117
 Tin etiopurpurina o SnET2 (Purlytin®), 130
 Tipos de estenosis, 139
 Tipos de fibras, 130
 Tos, 56, 134
 Tracción de la mandíbula, 107
 Traqueobroncomalacia, 55, 140
 Traqueobroncoscopio de Killian, 9
 Traqueobronquitis aspergilar, 180
 Traqueomalacia, 139
 Traqueo-malacias, 143
 Traqueoscopio de Brünings, 9
 Traqueoscopios, 60
 Traqueostomía, 99, 104, 111, 125, 137, 139, 142

- de urgencia, 104
- percutánea, 85, 109
 - asistida por broncofibroscopia, 109
 - y cricotirotomía, 103

 Trasplantados de pulmón, 12
 Trasplante(s)

- de pulmón, 140, 170
- pulmonar, 144, 146, 147, 170, 175, 176, 177, 181, 183

 Tratamiento

- con láser, 128
- definitivo, 146
- endobronquial, 133
- endoscópico, 53, 145, 151, 153, 158, 160, 161
- faciales, 60
- multimodal, 152
- paliativo, 121, 128, 131, 140, 153, 157
- temporal o de optimización, 161
- por vía endoscópica, 117

- Traumatismos
- Tuberculosis, 170
- Tubo(s)
 - de Carlens, 108
 - de doble luz, 108
 - de Montgomery, 161
 - de silicona, 14
 - en T de Montgomery, 14
 - en T o prótesis de Montgomery, 142
 - en T, 161
 - rígidos, 127
- Tumor *in situ*, 132
- Tumoración endoluminal, 138, 156
- Tumores
 - endobronquiales exofíticos, 60
 - malignos, 121, 131, 137

- U**lceración de la mucosa, 139
- Ultraflex, 14
- Urgencia vital, 121
- Uso de broncofibroscopio, 102
- Utilización del laringoscopio, 65

- V**agotónica, 67
- Valoración
 - de la lesión, 155
 - del paciente, 153
 - preoperatorio, 153
- Vaporización, 122
- Vaporizar, 122
- Varilla luminosa, 102
- Vasoconstricción, 119
- Vasoconstrictor tóxico, 107
- Vectores de la terapia génica, 16
- Velocidad de descongelación, 119
- Ventajas, 54
- Ventilación
 - en jet, 61, 63, 67
 - de alta frecuencia, 63, 65
 - de baja frecuencia, 63
- espontánea, 63, 127
- manual con ambú, 104
- mecánica, 158
- percutánea transtraqueal, 104
- pulmonar, 100
- transtraqueal, 103
- Vergnon, 121, 132
- Vía aérea, 63, 118, 151, 164, 171
 - central, 152
 - común, 56
 - de Ovassapian, 105
 - de Patil-Syracuse, 105
 - de Williams, 105
 - difícil, 99
 - obstruida, 100
 - principal, 138, 140
 - superior, 168
- Vía(s)
 - de acceso, 169
 - nasal, 169
 - permeable, 128
 - de acceso, 168
- Videobroncoscopios, 164
- Visibilidad de estructuras orofaríngeas, 101
- Visibles endoscópicamente, 123
- Volumen de tratamiento, 120

- W**allstent, 14
- Wood, 163

- Y** de Freitag, 161
- Yag:Nd, 156
- Yannoulis, 10

- Z**ona(s)
 - anatómicas de riesgo, 128
 - de necrosis, 119